

## گزارش یک مورد استروک در فردی جوان با آمبولی پارادوکس ناشی از وجود آنومالی ابشتاین

دکتر مهرداد مزده\*، دکتر مجتبی خزایی\*\*

دریافت: ۹۲/۸/۱۸ ، پذیرش: ۹۲/۱۱/۱۵

### چکیده:

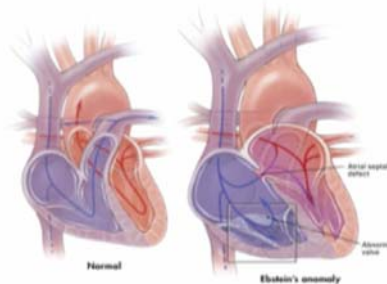
**مقدمه:** آنومالی ابشتاین یک مالفورماسیون مادرزادی قلبی نادر در سطح دریچه تری کاسپید است که اغلب موارد با مالفورماسیون دیگر نظیر PFO همراه می شود. این مسئله باعث آن می شود که ۹۰-۸۰٪ بیماران مستعد به آمبولی پارادوکس شوند.

**معرفی بیمار:** بیمار زنی متاهل و ۳۰ ساله است که در فاز پست پارتوم (۱۰ روز بعد از زایمان) با علامت تشنج و همی پلژی سمت راست و آفازی به واحد اورژانس مراجعه می کند. در سی تی اسکن به عمل آمده انفارکت وسیع نیمکره سمت چپ در ناحیه فرونتو تمپورو پاریتال مشهود می باشد و در ام آر آی مغزی به عمل آمده تصویر ایجاد شده تأیید کننده ضایعات سی تی اسکن مغزی است. جهت نامبرده بررسی کاملی بمنظور پیدا نمودن علل استروک در افراد جوان انجام می شود. کلیه بررسی های واسکولیتی و آزمایشات عفونی منفی بوده اما در نوار قلب تغییرات به نفع بلوک قلبی گرید یک مشخص می گردد. با انجام اکو کاردیو گرافی TTE و TEE آنومالی ابشتاین مطرح می شود. برای ارزیابی کاملتر، بیمار تحت ام آر آی دینامیک قلبی قرار گرفته و جابه جایی شدید لبه های دریچه های تری کاسپید به سمت اپیکال و رگورژیتاسیون شدید دریچه سه لته مطرح می شود. همچنین دیلاته شدن شدید دهلیز و بطن راست به همراه PFO و ASD کوچک گزارش می گردد (EF بطن راست نرمال بوده و لخته CLOT مشاهده نمی شود).

**نتیجه نهایی:** با توجه به رد سایر علل احتمالی حوادث نورولوژیک، فرض بر آمبولی پارادوکس در علت استروک ایجاد شده، گذاشته می شود

**کلید واژه ها:** آمبولی پارادوکس / اختلالات مغزی عروقی / ناهنجاری ابشتاین

متفاوت بیماری است که بستگی به شدت تغییرات آناتومیک زمینه ای دارد. معمولاً در ۹۰-۸۰٪ بیماران با PFO همراه بوده و فرد را مستعد به آمبولی پارادوکس می نماید (۱).



شکل ۱: نمای آنومالی ابشتاین

### مقدمه:

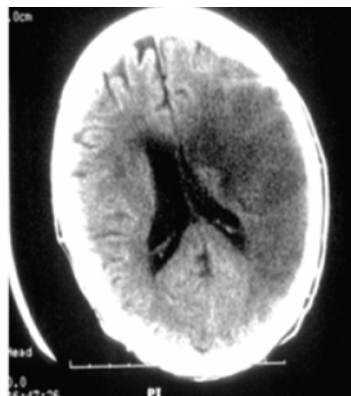
آنومالی ابشتاین مالفورماسیون مادرزادی نادر دریچه تری کاسپید است. این آنومالی با جابجایی قسمت فوقانی لبه های دریچه سه لته به سمت پایین از حلقه ارتریو و نتریکولار به داخل بطن راست مشخص می گردد (شکل ۱). این اختلال ساختمانی بطن راست را به ۲ قسمت اتریال و نتریکولار تقسیم می کند. کمتر از ۱٪ دفت های قلبی مادرزادی را شامل شده و فقط ۵٪ بیماران بالای ۵۰ سال زنده می مانند. کاراکتریستیک کلینیکی بیماران، تظاهرات بالینی متغیر و پیامد (Outcome)

\* دانشیار گروه نورولوژی دانشکده پزشکی دانشگاه علوم پزشکی همدان (mehrdokhtmazdeh@yahoo.com)

\*\* متخصص مغز و اعصاب دانشگاه علوم پزشکی همدان

**معرفی بیمار:**

بیمار زنی ۳۰ ساله و متاهل است که ۱۰ روز بعد از زایمان با علامت تشنج و همی پلژی سمت راست و آفازی به واحد اورژانس مراجعه می نماید در معاینه فیزیکی فشار خون بیمار ۱۱۰/۸۰ mmHg و ضربان قلب ۶۵ bpm بود. تنفس آرام در وضعیت استراحت و در سمع قلب سوفل سیستمیک نکته مثبتی بدست نیامد. در تست های آزمایشگاهی اولیه به جزء هیپرلیپیدمی (LDL= ۱۹۳ و chol = ۲۸۰) تمام تست های خونی / کبدی / کلیوی و الکترو لیت ها طبیعی بود و با توجه به فازپست پارتوم برای ایشان جهت رد سایر علل هیپرکواگولوپاتی، آزمایشات لازم در خواست گردید. در نوار قلب ریتم سینوسی با محور نرمال داشت (HR : 64 bpm) و به جزء AV بلوک گرید یک نکته دیگری نداشت. در عکس قفسه صدری بزرگی قلب مشهود بود. سی تی اسکن مغز انفارکت وسیع در نیمکره سمت چپ در نواحی فرونتو تمپورو پاریتال را نشان می داد (شکل ۲) و در ام آر آی مغز تصویر ایجاد شده تائید کننده یافته های سی تی اسکن مغز بود. علامت خاصی در کالرداپلر سونوگرافی عروق کاروتید بیمار بدست نیامد.



شکل ۲: سی تی اسکن بدون تزریق از مغز بیمار

در اکوکاردیوگرافی ترانس توراسیک (TTE) بزرگی شدید بطن راست با TR (نارسایی دریچه تری کاسپید) متوسط مشاهده شد. کش آمدن ( tethering ) لبه های دریچه سه لتی به سمت اپیکال قلب با رگورژیتاسیون دریچه گزارش شد. کسر تخلیه (% EF; 50) گزارش شد و دیسکسیون آئورت مطرح نشد. با انجام اکو کاردیوگرافی از راه مری (TEE) سوراخ بیضی باز (PFO) مشاهده شد.

یافته ها با انجام ام آر آی دینامیک از قلب و با تزریق ماده حاجب تایید شد و آنومالی ابشتاین همراه با TR شدید و بزرگی شدید RV را گزارش نمود. همچنین در ام آر ای ASD با سایز کوچک و PFO (Stretched PFO) تایید گردید. با توجه به شرح حال بیمار و احتمال علت آمبولی کاردیاک (نوع پارادوکس) جهت استروک بیمار آنتی کواگولان تراپی شروع شد و بیمار جهت تصمیم گیری برای جراحی و بستن و اصلاح اختلال آناتومیک قلبی با حال عمومی خوب به مرکز مجهزتری ارجاع شد.

**بحث:**

آنومالی ابشتاین در بزرگسالی اغلب به عنوان بیماری خوش خیم و پایدار قلبی (مخصوصاً در افراد بی علامت) مطرح است. تظاهرات کلینیکی به تغییرات ساختمانی و فونکسیونل در حفرات قلب راست و دریچه تری کاسپید بستگی دارد. به علت اختلال در موقعیت قرار گیری سوراخ تری کاسپید یک بخش از بطن راست، بین حلقه ارتریو و نتریکولار و مبدأ دریچه قرار می گیرد که به این علت دائماً با حفره ارتریال راست مرتبط میشود. مالفورماسیونهای مادرزادی دیگر از جمله ASD, PFO، شانت راست به چپ با این آنومالی دیده می شوند که می تواند با ایجاد آمبولی پارادوکس منجر به حوادث مغزی شده همانگونه که در بیمار معرفی شده نیز استروک رخ داد. بهترین متد تشخیصی برای این آنومالی اکوکاردیوگرافی است.

در یک مطالعه حوادث آمبولی پارادوکس در بالغین جوان با این آنومالی بطور شایع به همراه رگورژیتاسیون شدید دریچه تری کاسپید و ASD گزارش شده است و بستن شانت باعث کاهش ریسک آمبولی پارادوکس در بیماران با ASD و PFO گردید (۲).

عبور آمبولی از میان دفکت دیواره قلب از راست به چپ نقش مهمی را در حوادث عروقی بازی می کند و گزینه های درمانی علاوه بر مصرف آنتی پلاکت و آنتی کواگولان، بستن با شیوه جراحی بخصوص وقتی بیمار علامت دار می گردد و یا رگورژیتاسیون دریچه سه لتی بدتر می شود، توصیه میشود (۳). عوارض این آنومالی نارسایی بطن راست، اندوکاردیت عفونی و آمبولی پارادوکس است که در بیمار حاضر مورد آخر رخ داد.

مهمترین علت مرگ بیماران با بیماری قلبی مادرزادی در گروه سیانوتیک، آریتمی و در گروه غیرسیانوتیک، سکته قلبی می باشد. اکثر این بیماران زنده می مانند ولی پیش

### منابع:

1. Uyan C, Yazici M, Uyan AP, Dokumaci B. Paradoxical embolism in Ebstein's anomaly. *Exp Clin Cardiol* 2001; 6(3):173-5.
2. Attenhofer Jost CH, Connolly HM, Scott CG, Burkhardt HM, Ammash NM, Dearani JA. Increased risk of possible paradoxical embolic events in adults with ebstein anomaly and severe tricuspid regurgitation. *Congenit Heart Dis* 2014; 9(1):30-7.
3. Melão F, Correia AS, Maciel MJ. Paradoxical embolism associated with Ebstein's anomaly in an adult: Case report. *Rev Port Cardiol* 2013; 32(12): 1023-5.
4. Ropper AH, Samuels MA. Adams and Victor's principles of neurology. 9th ed. New York: McGraw-Hill, 2009.

آگهی طولانی مدت آنها بستگی به شدت رگورژیتاسیون دریچه تری کاسپید دارد(۱).

همانطور که ذکر شد یکی از علل مهم حوادث ایسکمیک مغزی در افراد جوان آمبولی پارادوکس است (۴) و مهمترین نقص همراه با این آنومالی، PFO بوده که خود یک عامل شایع ایجاد کننده آمبولی پارادوکس است. بنابراین هرگاه استروک در فرد جوانی بدون منشأ آمبولی واضح در جریان گردش خون شریانی و یا ترومبوز ورید عمقی یا آمبولی پولمور رخ دهد و دفکت قلبی با شانت معکوس در کار باشد به این آنومالی بایستی فکر کرد.

*Case Report***A Case Report of Stroke in a Woman with Paradoxical Embolism Associated with Ebstein's Anomaly**

M. Mazdeh, M.D.<sup>\*</sup>; M. Khazaei, M.D.<sup>\*\*</sup>

Received: 9.11.2013

Accepted: 2.4.2014

**Abstract**

**Introduction:** Ebstein's anomaly (EA) is a rare congenital malformation of the tricuspid valve, often associated with PFO, which is present in 80-90% of patients & predisposes to paradoxical embolization.

**Case Report:** The case described was a 30 year old female, in the post partum phase, (ten days after normal vaginal delivery) who was presented to the emergency department with seizure & Rt sided hemiplegia & aphasia. On brain computed tomography scan there was large infarct of Lt sided hemisphere in fronto temporopartial, and her brain MRI subsequently confirmed the infarct. Laboratory tests including coagulation study & infectious tests were normal. But electrocardiogram showed AG block grade I. Trans thoracic and Trans esophageal echocardiography revealed Ebstein's anomaly. Dynamic cardiac MRI showed severe tricuspid regurgitation due to sown ward displacement of tricuspid valve to apical heart associated with patent foramen oral & ASD (Ejection fraction of right chamber was normal and no evidence of clot).

**Conclusion:** After ruling out the other diagnoses, paradoxical emboli was considered as the cause leading to the stroke in this case.

(*Sci J Hamadan Univ Med Sci 2014; 21 (1):72-75*)

**Keywords:** Ebstein's Anomaly / Cerebrovascular Disorders / Paradoxical Embolism

-----  
\* Associate Professor of Neurology, School of Medicine

Hamadan University of Medical Sciences & Health Services, Hamadan, Iran. (mehrdohtmazdeh@yahoo.com)

\*\* Neurologist, Hamadan University of Medical Sciences & Health Services, Hamadan, Iran.