

## گزارش یک مورد نادر توده قارچی (آسپرژیلوما) داخل حفره قدیمی سل ریوی

محمد مهدی مجذوبی<sup>۱</sup>، حمید رضا قاسمی بصیر<sup>۲</sup>، حمید گل محمدی<sup>۳</sup>، فاطمه ترکمان اسدی<sup>۴،۵،\*</sup>، هاله ناظری<sup>۶</sup>

<sup>۱</sup> استادیار، مرکز تحقیقات بروسولوز، دانشگاه علوم پزشکی همدان، همدان، ایران  
<sup>۲</sup> استادیار، گروه پاتولوژی، دانشکده پزشکی، دانشگاه علوم پزشکی همدان، همدان، ایران  
<sup>۳</sup> استادیار، گروه رادیولوژی، دانشکده پزشکی، دانشگاه علوم پزشکی همدان، همدان، ایران  
<sup>۴</sup> متخصص بیماری‌های عفونی و گرمسیری، مرکز تحقیقات انتقال خون، مؤسسه عالی آموزشی و پژوهشی طب انتقال خون، پایگاه منطقه‌ای انتقال خون، همدان، ایران  
<sup>۵</sup> استادیار، گروه بیماری‌های عفونی، دانشکده پزشکی، دانشگاه علوم پزشکی همدان، همدان، ایران  
<sup>۶</sup> کارشناس ارشد قارچ شناسی، دانشگاه علوم پزشکی همدان، همدان، ایران

\*نویسنده مسئول: فاطمه ترکمان اسدی، استادیار، گروه بیماری‌های عفونی، دانشکده پزشکی، دانشگاه علوم پزشکی همدان، همدان، ایران. ایمیل: dr.torkamanasadi@yahoo.com

DOI: 10.21859/hums-240112

### چکیده

**مقدمه:** توده قارچی (فونگوس بال) عارضه نادری است که در حفره به جا مانده از بیماری‌هایی چون سل، آیسه ریه، سارکوئیدوز و ... ایجاد می‌شود. اغلب ناشی از قارچ آسپرژیلوس می‌باشد، در بیشتر موارد بدون علامت است اما می‌تواند با سرفه و هموپتیزی که گاه شدید و کشنده است، تظاهر نماید. اساس تشخیص مبتنی بر شواهد رادیولوژی همراه با رشد قارچ در محیط کشت و یا آنتی بادی آسپرژیلوس در سرم بیمار است. هدف از این گزارش توجه بیشتر به این بیماری در بیماران با سابقه سل ریوی است که مجدداً با شکایات ریوی مراجعه نموده‌اند.

**معرفی بیمار:** بیمار زنی ۲۳ ساله که با سرفه، هموپتیزی، تب و لرز، تعریق شبانه و سابقه دو سال قبل سل ریوی درمان شده در بخش عفونی بیمارستان فرشچیان سینا همدان در فروردین ماه ۹۵ بستری شد. نمونه خلط و نمونه تهیه شده از لاواژ آلونول‌های بیمار از نظر باسیل سل و سیتولوژی منفی اما کشت آن‌ها از نظر آسپرژیلوس نیجر مثبت شد. در سی تی اسکن ریه یک فونگوس بال داخل کاویته لوب فوقانی ریه راست با وضعیت dependent مشاهده شد. وجود توده قارچی پس از انجام جراحی لوب مبتلا در نمونه پاتولوژی تأیید شد.

**نتیجه گیری:** در بیماران با سابقه سل ریوی کاویته دار که با سرفه و هموپتیزی مراجعه می‌کنند، در کنار تشخیص‌هایی چون پنومونی، سل و بدخیمی‌ها، از نظر احتمال عفونت‌های قارچی نیز دقت شود.

تاریخ دریافت مقاله: ۱۳۹۵/۱۰/۰۷

تاریخ پذیرش مقاله: ۱۳۹۶/۰۱/۲۶

### واژگان کلیدی:

توده قارچی

خلط خونی

سل ریه

تمامی حقوق نشر برای دانشگاه علوم پزشکی همدان محفوظ است.

### مقدمه

توده قارچی (فونگوس بال) ریه ناشی از کلونیزاسیون قارچ ساپروفیتیک داخل یک کاویته ریوی می‌باشد که شایع‌ترین آنها خانواده آسپرژیلوس هستند. آسپرژیلوس‌ها مهم‌ترین کپک‌ها (Mold) هستند که بصورت اولیه روی ریه اثر می‌گذارند و چهار تظاهر اصلی را بوجود می‌آورند که شامل: آلرژیک برونکوپولمونری آسپرژیلوزیس (Allergic; ABPA; Bronchopulmonary Aspergillosis)، آسپرژیلوزیس مزمن نکروزان ریوی (Chronic Necrotizing Pulmonary; CNPA; Aspergillosis)، آسپرژیلوما و آسپرژیلوزیس مهاجم (Invasive aspergillosis) می‌باشد [۱، ۲]. آسپرژیلوما در اغلب موارد ناشی از *Aspergillus fumigatus* است اما *Aspergillus niger*

نیز بویژه در بیماران دیابتی می‌تواند مطرح باشد [۲]. همچنین فونگوس بال آسپرژیلوسی می‌تواند در سینوس‌ها بدون تهاجم بافتی دیده شود [۱، ۳]. گاه گونه‌های کاندیدا، نوکاردیا، اسپوروتریکوزیس و پنی سیلیوم‌ها نیز می‌توانند عامل فونگوس بال باشند [۴]. توده قارچی در رادیوگرافی قفسه سینه بصورت یک توده توپر در داخل حفره دیده می‌شود و تهاجم و پارگی جدار کاویته می‌تواند منجر به ایجاد آمپیم قارچی شود [۱-۳].

هر چند کاویته سل قدیمی شایع‌ترین کانون این قارچ‌هاست، اما بیماری‌هایی چون هیستوپلاسماز، برونشکتازی، سارکوئیدوز، کیست برونشئال مادرزادی،

هموپتیژی و تب در بخش عفونی بیمارستان فرشچیان سینا بستری شد. بیمار از ۳ هفته قبل دچار سرفه، پروداکتیو و تنگی نفس بویژه در حالت خوابیده، هموپتیژی، تب و لرز، تهوع و استفراغ و همچنین تعریق شبانه از یک هفته قبل شده بود. بیمار لاغر بود اما کاهش وزن اخیر را ذکر نمی‌کرد.

سابقه قبلی ابتلا به دیابت، بیماری‌های قلبی، کلیوی، روماتولوژیک، عمل جراحی یا هر گونه شرایط نقص ایمنی را نداشت. سابقه مصرف یا مواجهه با سیگار نیز منفی بود. بیمار در مرداد ماه ۹۳ با تشخیص سل کاویتری ریه تحت شش ماه درمان کامل ضد سل قرار گرفته و بهبود یافته بود.

در معاینات بالینی ظاهر بیمار ill و رنگ پریده بود.  $T = C^{\circ} 37$ ،  $PR = 100/min$ ،  $Bp = 90/60$  mmHg،  $RR = 17/min$  ملتحمه نیز رنگ پریده و سمع هر دو ریه طبیعی بود. آزمایشات اولیه وی بدین شرح بود:  $WBC = 8500/mm^3$ ،  $Neut = 70\%$ ،  $PLT = 41500/mm^3$ ،  $LFT = NL$ ،  $PT = 15$  sec،  $PTT = 30$  sec،  $INR = 1/5$  و  $Cr = 0/8$   $^1mg.dL$ ،  $ESR = 110$   $^1mm.h$ ،  $CRP = +3$  و  $BUN = 9$   $^1mg.dL$

در رادیوگرافی قفسه سینه انجام شده شکل درگیری به نفع تغییرات بروشکتازی وسیع ریه راست ثانوی به سل قدیمی بود ولی حفره دیده نشد (تصویر ۱) و اسمیر خلط از نظر ارگاناسم‌های معمول منفی اما حاوی تعداد بسیار زیادی WBC بود. لذا، ضمن ادامه بررسی‌ها، بیمار تحت درمان پنومونی اکتسابی از جامعه با سفتریاکسون و آزیترومایسین قرار گرفت. تست توپر کولین پوستی (TST) برابر با ۱۰ میلی متر قرائت و بررسی اسمیر نمونه خلط از نظر باسیل سل در دو مرحله و در مجموع شش نوبت منفی گزارش شد. جهت مطالعه دقیق‌تر ریه سی تی اسکن ریه درخواست شد که نشان دهنده وجود کاویته با دیواره ضخیم و یک توده داخل کاویته بود (تصویر ۲ A). با توجه به رد اولیه سل ریوی، نمای سیتی اسکن ریه و تداوم علائم بیمار و بویژه هموپتیژی، بیمار تحت برونکوسکوپی قرار گرفت و نمونه BAL جهت بررسی از نظر سیتولوژی، پاتولوژی، قارچ، میکوباکتریوم توپر کلوزیس، باکتری‌های معمول به آزمایشگاه ارسال شد. نتیجه سیتولوژی منفی بود و باسیل سل دیده نشد، اما همانگونه که در تصویر ۳ دیده می‌شود، در کشت و اسمیر BAL (BronchoAlveolar, Lavage)

آبسه‌های باکتریال ریه یا جراحی قبلی ریه نیز می‌تواند عامل ایجاد کاویته‌های مستعد کلونیزاسیون باشند [۳-۱۱]. بروز این توده‌های قارچی در جهان [۸] و ایران نامشخص است.

تظاهر کلینیکی بیماری از موارد بی علامت تا موارد دارای علامت شدید متغیر است. از مهمترین علائم می‌توان به سرفه، افزایش خلط، هموپتیژی، درد قفسه سینه و تعریق شبانه اشاره نمود. هموپتیژی می‌تواند خفیف تا شدید و حتی تهدید کننده حیات باشد [۱، ۴، ۱۰، ۱۱].

فونگوس بال در نمای رادیوگرافیکی، نمای sponge like و اسفروئیدی دارد. متحرک است و در وضعیت‌های dependent کاویته می‌باشد. کاویته اغلب ضخیم و هایپروواسکولار است و یک هاله هوا بین فونگوس بال و دیواره کاویته که کاراکتریستیک می‌باشد - بنام crescent sign - دیده می‌شود [۱، ۲، ۴].

در آسپرژیلوما یافته کاراکتریستیک آزمایشگاهی وجود ندارد. در تأیید تشخیص فونگوس بال آسپرژیلوسی می‌توان از وجود آسپرژیلوس در کشت خلط و یا تیترا بالای آنتی‌بادی آسپرژیلوس در سرم (نتایج تست‌های *Aspergillus precipitin antibody test* نظیر IgG که اغلب مثبت است) کمک گرفت تا نیاز به بیوپسی تأییدی نباشد [۱]. تشخیص‌های افتراقی آن شامل: هماتوم، بدخیمی، آبسه، کیست هیداتیک، گرانولوماتوزیس و گنر است [۳].

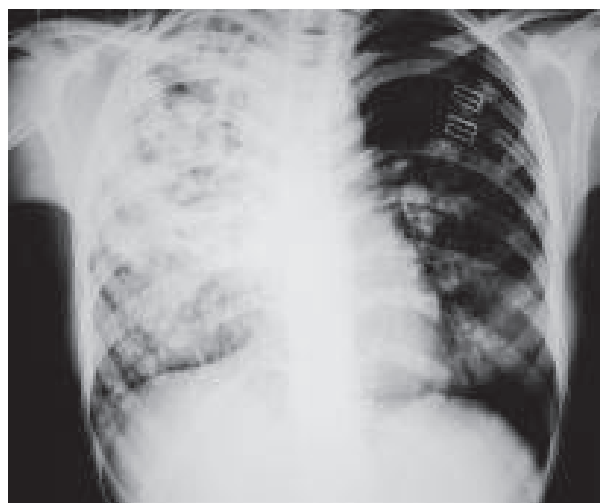
از آنجا که هیچ درمان قطعی دارویی برای آسپرژیلوما وجود ندارد، توصیه می‌شود کل ضایعه با جراحی برداشته شود. تنها حدود ۱۰-۷۰٪ موارد آسپرژیلومای ریه بطور خودبخودی لیز شده و بهبودی می‌یابد. ضد قارچ سیستمیک (ایتراکونازول یا وریکونازول) و تجویز استروئید نتایج محدودی در درمان داشته و برداشتن جراحی ضایعه تنها شیوه درمان قطعی است. وجود بیماری زمینه‌ای همراه مانند دیابت قندی، برونشیت مزمن و آمفیزم پیامد جراحی را بد می‌کند. سایر درمانها نظیر تزریق آمفوتریسین B داخل کاویته، آمبولیزه کردن عروق برونکیال جهت کنترل خونریزی نیز علاوه بر درمان جراحی قابل انجام است [۱-۳].

## معرفی بیمار

بیمار زنی ۲۳ ساله، اهل و ساکن یکی از روستاهای همدان که در تاریخ ۹۵/۱/۷ با تنگی نفس، سرفه،

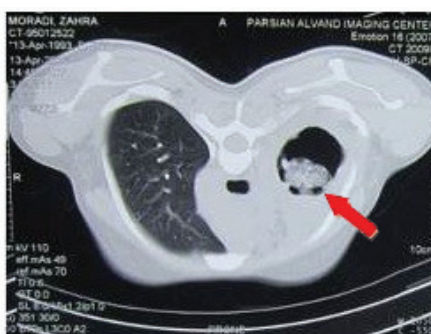
به پهلوئی راست (تصویر ۲ B, C) نیز تکرار شد که یک فونگوس بال داخل کاویته لوب فوقانی ریه راست بیمار که کاملاً وضعیت dependent داشت همراه با وجود نشانه کرسنت که ناشی از وجود هوا در اطراف توده قارچی است دیده شد. همچنین آتلکتازی بافت ریه اطراف کاویته و نیز درجاتی از برونشکتازی در لوب فوقانی و میانی ریه مشاهده شد.

بیمار بلافاصله تحت درمان با ۲۰۰ میلی گرم ایتراکونازول هر ۱۲ ساعت قرار گرفت و آنتی بیوتیک های دیگر بیمار قطع شد. با شروع آنتی فونگال حال عمومی بیمار بهتر و همپتیزی قطع شد. علیرغم پاسخ مناسب بالینی با توجه به نیاز به درمان قطعی جهت رزکشن کاویته به سرویس جراحی منتقل شد و تحت لوبکتومی لوب فوقانی ریه راست قرار گرفت. پاتولوژی نمونه بافتی نیز فونگوس بال را تأیید کرد. در نهایت بیمار با حال عمومی خوب مرخص شد. در پیگیری شش ماه بعد نیز از بهبود بیمار اطمینان حاصل شد و هیچگونه عوارض احتمالی ناشی از جراحی نیز نداشت.

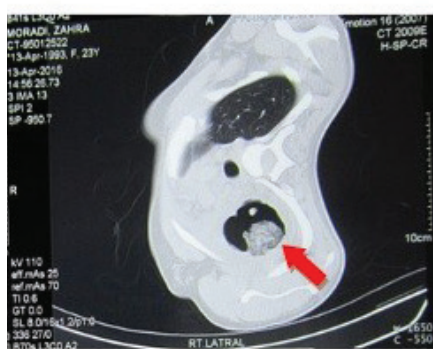

تصویر ۱: رادیوگرافی قفسه سینه بیمار در وضعیت ایستاده که کدورت وسیع پراکنده ریه راست را نشان می‌دهد.

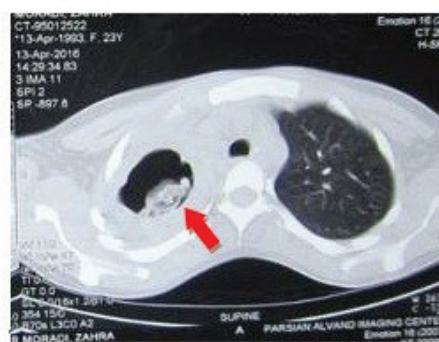
آسپرژیلوس نایجر بدست آمد. در این مرحله قوی‌ترین تشخیص فونگوس بال ناشی از آسپرژیلوس بود که با توجه به رویت یک توده مشکوک در سی تی اسکن اولیه تصویر برداری در دو وضعیت خوابیده به شکم و



A



C



B

تصویر ۲: سی‌تی اسکن ریه بیمار به ترتیب در سه وضعیت مختلف پرون؛ B، سوپاین؛ C، خوابیده به پهلو که در هر سه نما توده قارچی داخل کاویته و کلاپس پارانشیم ریه راست مشاهده می‌شود و توده قارچی داخل کاویته در هر سه وضعیت حالت dependent داشته و در ناحیه تحتانی حفره قرار گرفته است.

(Ablation; PRFA) گزارش شده است که بعد ۱۳ ماه درمان با کتوکونازول بهبودی کامل داشتند [۱۶].

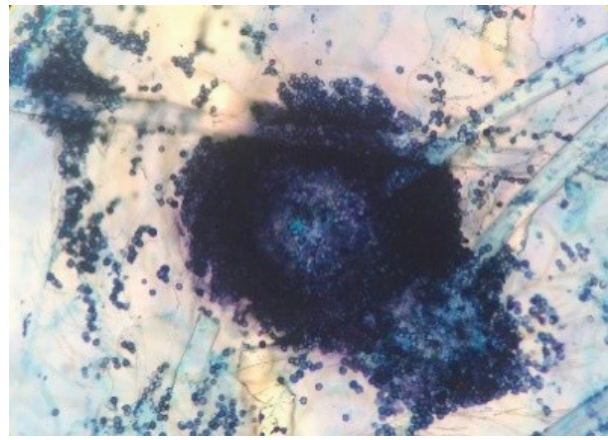
همچنین گزارش‌هایی نیز بر وجود آسپرژیلوما در کیست هیداتیک ریوی یا حفره به جا مانده از عمل جراحی کیست هیداتیک وجود دارد بطوریکه در یک بررسی ۱۹ ساله (۲۰۱۴-۱۹۹۵) جمعاً ۲۲ مورد همزمانی کیست هیداتیک تائید شده همراه با آسپرژیلوما گزارش شده است [۹، ۱۷].

اساس تشخیص، شواهد رادیولوژیکی و نمونه پاتولوژی است. بطوریکه در تصویر برداری وجود یک توده داخل حفره و وجود هوا بین توده و دیواره حفره قویاً به نفع فونگوس بال است و در پاتولوژی وجود کاویته همراه با توده قارچی داخل آن بدون تهاجم بافتی موید تشخیص است. هر چند شواهد رادیوگرافی همراه با کشت مثبت خلط موید تشخیص بوده و نیاز به بیوپسی نیست.

درمان اصلی و قطعی این بیماری جراحی است که عمدتاً با روش توراکتومی و در موارد کمتر توراکوسکوپی با ویدیو با ویدید یا STAV (VATS Video Assisted Thoracoscopic Surgery)؛ با توجه به موقعیت و اندازه فونگوس بال تحت رزکشن ساب لوبار، لوبکتومی و پنومونکتومی قرار گرفته‌اند که در این بین رزکسیون ساب لوبار شایع‌ترین عمل بوده است [۱۸، ۱۹]. از عوارض پس از عمل می‌توان به فیستول برونکوپلورال و آمپیم اشاره کرد [۱۸]. امروزه از روش VATS و نیز برداشت توده قارچی و حفره از طریق برونکوسکوپی بعنوان روش‌های جایگزین جراحی استفاده می‌شود [۲۰، ۲۱]. علاوه بر درمان‌های جراحی که درمان اصلی و قطعی می‌باشد، در مواردی درمان با رادیوتراپی است [۵، ۱۶] و یا در مواردی درمان‌های دارویی مثل ایتراکونازول یا تزریق آمفوتریسین به داخل حفره با بهبودی ضایعه همراه بوده است [۱۱]، اینکه تجویز درمان ضد قارچی علاوه بر جراحی بر بقا و کاهش عوارض بعد عمل تا چه حد مؤثر است، در مطالعه‌ای که طی سال‌های ۱۹۸۹ تا ۲۰۱۰ بصورت مورد-شاهدی روی ۱۱۳ بیمار انجام شده، در خصوص دریافت یا عدم دریافت داروهای ضد قارچی تفاوت معنی داری بدست نیامده است [۲۲].

در ایران تنها یک مورد گزارش مشابه وجود دارد که مرد ۵۵ ساله دیابتی با سابقه یک سال قبل سل ریوی درمان شده که با تشخیص فونگوس بال و با توجه به عدم امکان جراحی، بیمار تحت تزریق روزانه آمفوتریسین به داخل کاویته قرار گرفته و بهبود یافته است [۲۳].

در ایران، طی سال‌های اخیر بروز سل کاهش یافته است و از ۴۸ در صد هزار نفر در سال ۷۱ به حدود ۱۲/۵ در صد



تصویر ۳: آسپرژیلوس نایجر در لام رنگ آمیزی شده نمونه برونکوسکوپی بیمار

### بحث

بر اساس مطالعات صورت گرفته بیشترین موارد درگیری فونگوس بال ناشی از آسپرژیلوما در کاویته های ناشی از سل ریوی بوده است. موارد متعددی از آن روی کاویته قدیمی سل در دنیا گزارش شده است که بررسی‌های تکمیلی وجود سل فعال همزمان را رد یا در موارد نادری گزارش نموده است [۶، ۱۳]. در گزارشات مشابه هموپتیزی یک نشانه مهم و برجسته و آسپرژیلوس فومیگاتوس شایع‌ترین پاتوژن بوده است [۳، ۴، ۱۴].

هر چند در اغلب موارد *Aspergillus fumigatus* علت تشکیل فونگوس بال است، اما در مواردی *Aspergillus niger*، *Scedosporium apiospermum*، قارچ ترموفیلیک فیلامنتوس به نام *Geosmithia argillacea* عامل ایجاد توده قارچی بوده‌اند [۶، ۷]. مطالعه یوزینگ و همکاران نشان داد که بین *A. fumigatus* و سل فعال ریوی یک حالت آنتاگونیسم وجود دارد و در چنین حالتی سایر قارچ‌های ساپروفیتیک نظیر آسپرژیلوس نایجر و سدوسپوریوم‌ها بیشتر دیده می‌شوند [۶].

سایر مشکلات زمینه‌ای و ساختمانی ریوی یا نقص ایمنی نیز می‌تواند سبب آسپرژیلوما شوند. مواردی از درگیری اندوپرونکیال با هیف آسپرژیلوس در بیماران دچار ضعف سیستم ایمنی بدون حضور کاویته ای مشخص در ریه نیز گزارش شده است که از آن جمله می‌توان به مرد ۲۸ ساله‌ای با لوکمی لنفوبلاستی حاد اشاره کرد که با هموپتیزی، تب، تنگی نفس و سرفه مراجعه کرده و در برونکوسکوپی در لوب میانی ریه راست فونگوس بال سفید رنگ آسپرژیلوس مشاهده شد [۱۵]. همچنین مواردی نیز از آسپرژیلوما روی محل لوبکتومی کانسر قبلی ریه و نیز روی کاویته بجا مانده از ابلیشن پرتواتنوس رادیوفر کونسی (Percutaneous Radiofrequency)



هزار نفر در سال ۹۴ رسیده است و در حال حاضر بروز سل ریوی حدود ۸/۵ درصد هزار نفر است [۲۴، ۲۵]. با این حال همچنان یک مشکل بهداشتی مهم محسوب می‌شود و لازم است در بیمارانی که با علائم سرفه، تب و هموپتیزی و سابقه سل ریه مراجعه می‌کنند در کنار سایر تشخیص افتراقی‌ها به بیماری‌های غیر مهاجم قارچی نیز توجه شود.

## REFERENCES

- Bennett JE, Dolin R, Blaser MJ. Principles and practice of infectious diseases. 8th ed. Philadelphia: Elsevier; 2015.
- Longo DL, Kasper DL, Hauser SL, Jameson JL, Loscalzo J, Fauci. Harrison's principles of internal medicine. 18th ed. New York: McGraw Hill; 2012.
- Kant S, Verma S. Fungal ball presenting as Haemoptysis. Int J Pulmonary Med. 2007;10(1):1-4.
- Lee SI, Shepard JA, Chew FS. Pulmonary fungus ball. Am J Roentgenol. 1998;170(2):318-.
- Sapienza LG, Gomes MJ, Maliska C, Norberg AN. Hemoptysis due to fungus ball after tuberculosis: A series of 21 cases treated with hemostatic radiotherapy. BMC Infect Dis. 2015;15:546. DOI: [10.1186/s12879-015-1288-y](https://doi.org/10.1186/s12879-015-1288-y) PMID: [26612361](https://pubmed.ncbi.nlm.nih.gov/26612361/)
- Unis G, Picon PD, Severo LC. Coexistence of intracavitary fungal colonization (fungus ball) and active tuberculosis. J Brasil Pneumol. 2005;31(2):139-43.
- Sohn JY, Jang MA, Lee JH, Park KS, Ki CS, Lee NY. Isolation and identification of *Geosmithia argillacea* from a fungal ball in the lung of a tuberculosis patient. Ann Lab Med. 2013;33(2):136-40. DOI: [10.3343/alm.2013.33.2.136](https://doi.org/10.3343/alm.2013.33.2.136) PMID: [23483122](https://pubmed.ncbi.nlm.nih.gov/23483122/)
- Butz RO, Zvetina JR, Leininger BJ. Ten-year experience with mycetomas in patients with pulmonary tuberculosis. Chest. 1985;87(3):356-8. PMID: [3971761](https://pubmed.ncbi.nlm.nih.gov/3971761/)
- Aliyali M, Badali H, Shokohi T, Moazeni M, Nosrati A, Godzandeh G, et al. Coinfection of Pulmonary Hydatid Cyst and Aspergilloma: Case Report and Systematic Review. Mycopathologia. 2016;181(3-4):255-65. DOI: [10.1007/s11046-015-9974-2](https://doi.org/10.1007/s11046-015-9974-2) PMID: [26666549](https://pubmed.ncbi.nlm.nih.gov/26666549/)
- Vishak KA, Yogitha AP, Preetam AP, Anand R, Naik UB. A rare case of calcified pulmonary aspergilloma. Lung India. 2014;31(1):79-81. DOI: [10.4103/0970-2113.125997](https://doi.org/10.4103/0970-2113.125997) PMID: [24669092](https://pubmed.ncbi.nlm.nih.gov/24669092/)
- Hossain A, Quazi TI, Mahmudur RS, Nadira T, Hashmi S, Yousuf U. Pulmonary aspergilloma. J Medicine. 2009;10:149-51. DOI: [10.3329/jom.v10i2.2836](https://doi.org/10.3329/jom.v10i2.2836)
- Mohapatra B, Sivakumar P, Bhattacharya S, Dutta S. Surgical treatment of pulmonary aspergillosis: A single center experience. Lung India. 2016;33(1):9-13. DOI: [10.4103/0970-2113.173077](https://doi.org/10.4103/0970-2113.173077) PMID: [26933300](https://pubmed.ncbi.nlm.nih.gov/26933300/)
- Ofori A, Steinmetz AR, Akaasi J, Asafu Adjaye Frimpong GA, Norman BR, Obeng-Baah J, et al. Pulmonary aspergilloma: An evasive disease. Int J Mycobacteriol. 2016;5(2):235-9. DOI: [10.1016/j.ijmyco.2016.03.002](https://doi.org/10.1016/j.ijmyco.2016.03.002) PMID: [27242239](https://pubmed.ncbi.nlm.nih.gov/27242239/)
- Gothard Bopaka R, Jabri H, Khattabi WE, Afif H. Pulmonary aspergilloma. Eur Respir J. 2015 46:2650. DOI: [10.1183/13993003.congress2015.2650](https://doi.org/10.1183/13993003.congress2015.2650)
- Sunnetcioglu A, Ekin S, Erten R, Parlak M, Esen R. Endobronchial aspergilloma: A case report. Respir Med Case Rep. 2016;18:1-3. DOI: [10.1016/j.rmcr.2016.03.001](https://doi.org/10.1016/j.rmcr.2016.03.001) PMID: [27054086](https://pubmed.ncbi.nlm.nih.gov/27054086/)
- Alberti N, Frulio N, Trillaud H, Jougon J, Jullie ML, Palussiere J. Pulmonary aspergilloma in a cavity formed after percutaneous radiofrequency ablation. Cardiovasc Intervent Radiol. 2014;37(2):537-40. DOI: [10.1007/s00270-013-0631-1](https://doi.org/10.1007/s00270-013-0631-1) PMID: [23636252](https://pubmed.ncbi.nlm.nih.gov/23636252/)
- El Hammoumi M, Traibi A, El Oueriachi F, Arsalane A, Kabiri EH. Surgical treatment of aspergilloma grafted in hydatid cyst cavity. Rev Port Pneumol. 2013;19(6):281-3. DOI: [10.1016/j.rppneu.2013.01.006](https://doi.org/10.1016/j.rppneu.2013.01.006) PMID: [23850375](https://pubmed.ncbi.nlm.nih.gov/23850375/)
- Muniappan A, Tapias LF, Butala P, Wain JC, Wright CD, Donahue DM, et al. Surgical therapy of pulmonary aspergillomas: a 30-year North American experience. Ann Thorac Surg. 2014;97(2):432-8. DOI: [10.1016/j.athoracsur.2013.10.050](https://doi.org/10.1016/j.athoracsur.2013.10.050) PMID: [24365218](https://pubmed.ncbi.nlm.nih.gov/24365218/)
- Correia Sda S, Pinto C, Bernardo J. [Pulmonary aspergilloma surgery: a mono-institutional experience]. Acta Med Port. 2014;27(4):417-21. PMID: [25203947](https://pubmed.ncbi.nlm.nih.gov/25203947/)
- Chen QK, Chen C, Chen XF, Jiang GN. Video-assisted thoracic surgery for pulmonary aspergilloma: a safe and effective procedure. Ann Thorac Surg. 2014;97(1):218-23. DOI: [10.1016/j.athoracsur.2013.08.010](https://doi.org/10.1016/j.athoracsur.2013.08.010) PMID: [24094518](https://pubmed.ncbi.nlm.nih.gov/24094518/)
- Stather DR, Tremblay A, Dumoulin E, MacEachern P, Chee A, Hergott C, et al. A Series of Transbronchial Removal of Intracavitary Pulmonary Aspergilloma. Ann Thorac Surg. 2017;103(3):945-50. DOI: [10.1016/j.athoracsur.2016.08.069](https://doi.org/10.1016/j.athoracsur.2016.08.069) PMID: [27765172](https://pubmed.ncbi.nlm.nih.gov/27765172/)
- Pages PB, Grima R, Mordant P, Grand B, Badia A, Le Pimpec-Barthes F, et al. [Does antifungal therapy influence postoperative morbidity or long-term survival after surgical resection for pulmonary aspergilloma?]. Rev Pneumol Clin. 2014;70(6):322-8. DOI: [10.1016/j.pneumo.2014.08.002](https://doi.org/10.1016/j.pneumo.2014.08.002) PMID: [25457220](https://pubmed.ncbi.nlm.nih.gov/25457220/)
- Aliyali M, Poor Hassan Amiri R. [A case report treatment of massive hemoptysis due to Aspergiloma with intracavitary injection amphotericin B]. J Babol Univ Med Sci. 2007;9(2):61-4.
- Shamaei M, Samiei-Nejad M, Nadernejad M, Baghaei P. Risk factors for readmission to hospital in patients with tuberculosis in Tehran, Iran: three-year surveillance. Int J STD AIDS. 2017;956462417691442. DOI: [10.1177/0956462417691442](https://doi.org/10.1177/0956462417691442) PMID: [28166697](https://pubmed.ncbi.nlm.nih.gov/28166697/)
- Tuberculosis control center, leprosy and ministry of health and medical education of the Islamic republic of Iran. Tehran, Iran.

## A Rare Case of Intracavitary Fungus Ball (Aspergilloma) in the Old Pulmonary Tuberculosis

Mohammad Mahdi Majzoobi<sup>1</sup>, Hamid Reza Ghasemibasir<sup>2</sup>,  
Hamid Golmohammadi<sup>3</sup>, Fatemeh Torkaman Asadi<sup>4, 5,\*</sup>, Haleh  
Nazeri<sup>6</sup>

<sup>1</sup> Assistant Professor of Infectious Diseases, Brucellosis Research Center, Hamadan University of Medical Sciences, Hamadan, Iran

<sup>2</sup> Assistant Professor, Department of Pathology, Faculty of Medicine, Hamadan University of Medical Sciences, Hamadan, Iran

<sup>3</sup> Assistant Professor, Department of Radiology, Faculty of Medicine, Hamadan University of Medical Sciences, Hamadan, Iran

<sup>4</sup> Blood Transfusion Research Center, High Institute for Research and Education in Transfusion Medicine, Hamadan, Iran

<sup>5</sup> Assistant Professor, Department of Infectious Diseases, Faculty of Medicine, Hamadan University of Medical Sciences, Hamadan, Iran

<sup>6</sup> M.Sc. in Medical Mycology, Hamadan University of Medical Sciences, Hamadan, Iran

\* Corresponding author: Fatemeh Torkaman Asadi, Assistant Professor, Department of Infectious Diseases, Faculty of Medicine, Hamadan University of Medical Sciences, Hamadan, Iran. E-mail: dr.torkamanasadi@yahoo.com

DOI: 10.21859/hums-240112

Received: 27.12.2016

Accepted: 15.04.2017

### Keywords:

Fungus Ball  
Pulmonary Tuberculosis  
Hemoptysis

### How to Cite this Article:

Majzoobi MM, Ghasemibasir HR, Golmohammadi H, Torkaman Asadi F, Nazeri H. A Rare Case of Intracavitary Fungus Ball (Aspergilloma) in the Old Pulmonary Tuberculosis. *Sci J Hamadan Univ Med Sci.* 2017;24(1):87-92. DOI: 10.21859/hums-240112

© 2017 Hamadan University of Medical Sciences.

### Abstract

**Introduction:** Pulmonary fungus ball is a rare complication in pre-existing pulmonary cavitory lesions, due to some chronic pulmonary diseases including tuberculosis, lung abscess and sarcoidosis. Fungus ball is mostly caused by aspergillus. In many patients, fungus ball is asymptomatic, but in a significant number of them it can develop cough and hemoptysis, which may be massive and fatal. The cornerstone of assessment is chest imaging, along with sputum culture or aspergillus antibody in patient's serum. The purpose of this report is increment in attention to this complication in patients with previous pulmonary tuberculosis (TB).

**Case Presentation:** The patient was a 23-year-old woman with chief complaint of fever, cough and hemoptysis, who was hospitalized in the Infectious Diseases Ward of Farshchian Sina hospital in March 2016. She had a history of anti-TB therapy from two years before. Sputum and bronchoalveolar lavage (BAL) were negative for cytology and Mycobacterium tuberculosis, but cultures of both samples were positive for Aspergillus niger. Her lung contrast-enhanced computerized tomography (CECT) scan revealed the presence of a fungus ball inside the upper lobe cavity of right lung. After lobectomy, fungal mass was confirmed by histopathology.

**Conclusion:** In patients with pulmonary complaints (especially hemoptysis) and history of cavitory pulmonary tuberculosis, the differential diagnosis of community-acquired pneumonia, lung abscess, reactivation of tuberculosis and lung cancer as well as fungal infections should be considered.