Avicenna Journal of Clinical Medicine No 100, Volume 28, Issue 2, Summer 2021, Pages: 79-86

Original Article

doi: 10.52547/ajcm.28.2.79

Evaluation of the Expression Levels of Endothelin-1 and its Receptor (ETAR) in Dental Lamina during Different Stages of Development of Human Fetal Teeth

Soussan Irani[1,*], Shohreh Alimohammadi[2], Tahmineh Najafian[3]

[1] *Associate Professor, Department of Oral Pathology, Dental Research Center, Hamadan University of Medical Sciences, Hamadan, Iran*
[2] *Associate Professor, Department of Obstetrics and Gynecology, School of Medicine, Hamadan University of Medical Sciences, Hamadan, Iran*
[3] *Dentist*

**** Corresponding Author:*** *Soussan Irani, Department of Oral Pathology, School of Dentistry, Hamadan University of Medical Sciences, Hamadan, Iran. Email: irani@umsha.ac.ir*

Received: 15.05.2021
Accepted: 02.08.2021

How to Cite this Article:
Irani S, Alimohammadi SH, Najafian T. Evaluation of the Expression Levels of Endothelin-1 and its Receptor (ETAR) in Dental Lamina during Different Stages of Development of Human Fetal Teeth. *Avicenna J Clin Med*. 2021; 28(2): 79-86. DOI: 10.52547/ajcm.28.2.79

Abstract

Background and Objective: Due to the significant importance of the teeth in mastication, speech, and aesthetics, it is necessary to identify all involved genes in the tooth development. Therefore, this study aimed to evaluate the role of endothelin-1 and its A receptor in dental lamina in different stages of tooth development.

Materials and Methods: This cross-sectional study included 33 fetal samples that were divided into three groups regarding gestational age. All samples were then stained by immunohistochemistry. Subsequently, the analysis was conducted in SPSS software (version 20) through the two-way ANOVA and Tukey's tests to examine the differences between the variables. A p-value less than 0.05 was considered statistically significant.

Results: There was a significant difference between the gestational age and the expression level of endothelin-1 in dental lamina ($P<0.001$). In addition, a significant relationship was observed between age and anatomic area ($P<0.001$). There was also a significant difference between the gestational age and the expression level of endothelin-1 receptor (ETAR) in dental lamina ($P<0.001$). A significant association was found between gestational age and anatomic area ($P<0.001$).

Conclusion: The expression levels of endothelin-1 and its receptor (ETAR) in each jaw were higher in anterior dental lamina, compared to posterior dental lamina. These results may confirm the role of endothelin-1 and its receptor in cell proliferation, differentiation of dental lamina, and calcium ion transport during tooth development.

Keywords: Endothelin-1, Endothelin-A Receptor, Fetus, Odontogenesis

Copyright © 2021 Avicenna Journal of Clinical Medicine

مقاله پژوهشی

doi: 10.52547/ajcm.28.2.79

بررسی میزان بیان پروتئین اندوتلین-۱ و گیرنده آن (ETAR) در تیغه دندانی در مراحل مختلف تکامل دندان جنین انسان

سوسن ایرانی[۱،*]، شهره علی‌محمدی[۲]، تهمینه نجفیان[۳]

[۱] دانشیار، گروه پاتولوژی دهان فک و صورت، دانشکده دندان‌پزشکی، مرکز تحقیقات دندان پزشکی، دانشگاه علوم پزشکی همدان، همدان، ایران

[۲] دانشیار،گروه زنان و زایمان، دانشکده پزشکی، دانشگاه علوم پزشکی همدان، همدان، ایران

[۳] دندان‌پزشک

* **نویسنده مسئول:** سوسن ایرانی، گروه پاتولوژی دهان فک و صورت، دانشکده دندان‌پزشکی، دانشگاه علوم پزشکی همدان، همدان، ایران. ایمیل: irani@umsha.ac.ir

تاریخ دریافت مقاله: ۱۴۰۰/۰۲/۲۵

تاریخ پذیرش مقاله: ۱۴۰۰/۰۵/۱۱

تمامی حقوق نشر برای دانشگاه علوم پزشکی همدان محفوظ است.

چکیده

سابقه و هدف: به دلیل اهمیت چشمگیر دندان‌ها در جویدن، تکلم و زیبایی، لازم است ژن‌های درگیر در تکامل دندانی شناخته شوند. این مطالعه به‌منظور تعیین نقش اندوتلین-۱ و گیرنده‌A آن در تیغه دندانی در مراحل مختلف تکامل دندان طراحی شده است.

مواد و روش‌ها: در این مطالعه مقطعی ابتدا ۳۳ نمونه جنین انتخاب شد. سپس از نظر سنی به سه گروه تقسیم شدند. تمام نمونه‌ها به روش ایمونوهیستوشیمی رنگ‌آمیزی شدند. سپس با استفاده از نرم‌افزار SPSS نسخه ۲۰، تحلیل آماری با استفاده از آزمون واریانس دوطرفه و آزمون تعقیبی توکی برای بررسی معنی‌داری بین نمونه‌ها انجام شد. تفاوت معناداری ۰/۰۵ در نظر گرفته شد.

یافته‌ها: بین سن و میزان بیان اندوتلین-۱ درسلول‌های تیغه دندانی ارتباط معناداری وجود داشت (P<۰/۰۰۱). همچنین تعامل سن جنین و ناحیه آناتومیک نیز معنادار بود (P<۰/۰۰۱). بین سن و میزان بیان پروتئین گیرنده اندوتلین-۱ در سلول‌های تیغه دندانی ارتباط معناداری وجود داشت (P<۰/۰۰۱). تعامل سن جنین و ناحیه آناتومیک نیز معنادار بود (P<۰/۰۰۱).

نتیجه‌گیری: میزان بیان پروتئین اندوتلین-۱ و گیرنده آن ETAR در هر فک، در تیغه دندانی دندان‌های قدامی بیشتر از تیغه‌های دندانی دندان‌های خلفی بود. این نتایج ممکن است تأییدکننده نقش اندوتلین-۱ و گیرنده آن در تکثیر، تمایز سلول‌های تیغه دندانی و انتقال یون کلسیم طی تکامل دندان باشد.

واژگان کلیدی: اندوتلین-۱، جنین انسان، دندان‌زایی، گیرنده A اندوتلین

مقدمه

بعد از انجام لقاح، مراحل مختلف تکامل جنین برای ایجاد بافت‌ها و ارگان‌های مختلف آغاز می‌شود. در ناحیه سر و صورت منشأ بافت هم‌بندی، بافت نورواکتودرم است و سلول‌های تیغه عصبی از این منبع به بافت‌های دیگر مهاجرت می‌کنند و به بافت اکتومزانشیم تمایز می‌یابند که برای تکامل ناحیه سر و صورت لازم است [۱، ۲]. در روز سی و هفتم تکامل جنینی، نوار ممتدی از اپی‌تلیوم ضخیم‌شده در اطراف دهان (در مندیبل و ماگزیلا) تشکیل می‌شود. این نوارها، نوار اپی‌تلیالی اولیه نامیده می‌شوند (هفته‌های ۶-۵) [۲]. مهم‌ترین مسئله برای آغاز تکامل دندان، شکل‌گیری و ضخیم‌شدگی‌های موضعی یا ایجاد پلاکودهایی در نوارهای اپی‌تلیالی اولیه است [۲].

طبق مطالعات قبلی، زمان تشکیل تیغه دندانی در انسان حدود روز ۴۲ تا ۴۸ یعنی هفته‌های ششم تا هفتم است [۲]. تیغه دندانی در واقع یک صفحه است. از این مرحله به بعد تکامل دندان طی سه مرحله آغاز می‌شود [۳،۴]. مرحله اول یا مرحله جوانه‌ای (حدوداً هفته ۸) که حاصل تکثیر سلول‌های تیغه دندانی است با تشکیل جوانه اپی‌تلیالی مشخص می‌شود [۲]. حدود هفته‌های ۱۳ تا ۱۶ یعنی مرحله کلاهکی، در اثر تکثیر سلولی، جوانه اپی‌تلیالی کلاهکی‌شکل می‌شود. در فاصله هفته‌های ۱۶ تا ۲۱ با ادامه تکثیر و تمایز سلول‌ها، مرحله زنگوله‌ای ایجاد می‌شود که در اواخر این مرحله به علت تشکیل ادونتوبلاست‌ها و آملوبلاست‌ها، اولین لایه عاج و مینا در نوک کاسپ دندان‌های در حال تکامل رسوب می‌کند. به‌تدریج آپوپتوز (مرگ برنامه‌ریزی‌شده) سلول‌های تیغه

دندانی و تکه‌تکه شدن آن شروع می‌شود و در انتهای تکامل دندان یعنی حدود هفته ۳۰ جنینی کاملاً از بین می‌رود [۵]. در مطالعات حیوانی بیان ژن‌های متفاوتی در مراحل اولیه تکامل دندان‌ها بررسی شده است [۶]، اما هنوز ناشناخته‌های زیادی درباره نقش عوامل، ژن‌های مختلف و مسیرهای سیگنال‌دهی وجود دارند که به بررسی نیاز دارد [۷].

پروتئین اندوتلین یک نوع پپتید با چندین عملکرد و حاوی ۲۱ آمینواسید است. این پروتئین در سلول‌های اندوتلیال بسیاری از بافت‌ها ازجمله بافت‌های دهانی شناسایی شده است. به نظر می‌رسد نقش اصلی اندوتلین، برقراری هموستاز طی فرایندهای فیزیولوژیک، فرایند دردزایی و همچنین فرایندهای التهابی موضعی باشد [۸]. شایع‌ترین نوع اندوتلین یافت‌شده در بدن انسان، اندوتلین-۱ است. در شرایط فیزیولوژیک، اندوتلین-۱ در تنظیم عروق خونی نقش مهمی ایفا می‌کند. دو نوع گیرنده فیزیولوژیک برای اندوتلین وجود دارد: گیرنده اندوتلین A (ETAR) منحصراً برای اندوتلین-۱ و گیرنده اندوتلین B (ETBR) که پاسخ یکسان در برابر هر سه نوع زیرگروه اندوتلین می‌دهد. اندوتلین–۱ و گیرنده‌A آن میتوژنیک است و در تمایز سلول‌های بنیادی نقش دارد. محور ET-1/ETAR در بافت‌های جمجمه‌ای صورت بیان می‌شود [۹].

از طرفی دیگر، اندوتلین–۱ با اثر بر سلول‌های تیغه عصبی و اثرات قابل توجه بر سیستم کادهرین و کنترل پدیده گذر از سلول اپی‌تلیالی به مزانشیمی (Epithelial-mesenchymal transition :EMT) در تکامل جنین ازجمله تکامل ناحیه سر و صورت نقش مهمی دارد [۱۰،۱۱]. این پدیده در بسیاری از مراحل تکامل ازجمله تکامل ناحیه جمجمه و سر نقش اساسی بر عهده دارد. این پدیده در تشکیل محل اتصال مینا و عاج و بسیاری از مراحل کلسیفیه‌شدن دندان نیز دخالت دارد [۱۲]، ضمناً اندوتلین-۱ در افزایش غلظت و انتقال یون کلسیم از طریق گیرنده A دخیل است که در ساخت و تکامل دندان نقش اساسی دارد [۱۱،۱۳]؛ به‌طور مثال، به دنبال افزایش بیان اندوتلین-۱، رهاسازی یون کلسیم توسط سلول‌های بنیادی داخل پالپ گزارش شده است [۱۳،۱۴].

اگرچه نقش اندوتلین–۱ در برخی مراحل تکامل دندانی آن هم به‌طور محدود بررسی شده است، هنوز بسیاری از ناشناخته‌ها درباره این مولکول و گیرنده آن حل‌نشده باقی مانده است. موتاسیون ژن‌ها منبع بالقوه‌ای برای بدشکلی‌های مادرزادی دندان‌ها هستند. همچنین به دلیل اهمیت چشمگیر دندان‌ها در جویدن، تکلم و زیبایی لازم است ژن‌های درگیر در تکامل دندانی شناخته شوند. با توجه به اهمیت موارد ذکرشده، این مطالعه به‌منظور تعیین نقش اندوتلین–۱ و گیرنده آن در ناحیه تیغه دندانی در مراحل مختلف تکامل دندان طراحی و اجرا شد.

مواد و روش‌ها

در این مطالعه مقطعی بعد از گرفتن رضایت‌نامه از والدین، نمونه‌های جنین که در اثر سقط خودبه‌خود، دفع شده بودند و به تشخیص و تأیید متخصصان مربوطه در بیمارستان دچار نقص ژنتیکی نبودند و از نظر ظاهری نیز دچار نقص نبودند (از هفته سیزدهم جنینی تا هفته بیست و سوم جنینی) وارد مطالعه شدند. سن جنین با توجه به تاریخ آخرین پریود (عادت ماهانه) که در پرونده ذکر شده بود و البته با اندازه‌گیری اندازه کف پا یعنی فاصله پاشنه تا انگشت شست برآورد شد [۱۵]. برای بررسی صحت نتایج به‌دست‌آمده، ۳ جنین از هر هفته جنینی و جمعاً ۳۳ نمونه انتخاب شد. اطلاعات مربوط به جنین از نظر سن و جنس در جدول وارد شد.

با توجه به سیر مراحل رشد و تکامل دندان‌ها [۲] و برای تسهیل در تحلیل آماری، نمونه‌ها از نظر سنی به سه گروه تقسیم شدند. گروه اول شامل هفته‌های جنینی ۱۳ تا ۱۵، گروه دوم شامل هفته‌های ۱۶ تا ۱۹ و گروه سوم شامل هفته‌های ۲۰ تا ۲۳ بود. سپس سر جنین‌ها جدا و از دو مسیر ساژیتال و افقی برش داده شد. به‌منظور نرم‌شدن قسمت‌های نسبتاً کلسیفیه که مشکلاتی را در برش و آماده‌سازی بافت ایجاد می‌کرد، نمونه‌ها ابتدا در اسید نیتریک ۱۰ درصد به مدت حداکثر ۳۰ ساعت و سپس داخل پارافین قرار گرفتند. سپس بلوک‌های پارافینی به ضخامت ۴ میکرون برش زده شد و برای رنگ‌آمیزی ایمونوهیستوشیمی طبق دستورالعمل مطالعات قبلی آماده شدند [۱۶،۱۷].

آنتی‌بادی‌های استفاده‌شده شامل آنتی‌بادی Anti-mouse: ET-1 (Abcam; 2786) و آنتی‌بادی Anti-rabbit: ET_AR (Abcam; 76259)، هر دو با غلظت ۱:۱۷۰ بودند. بیان پروتئین اندوتلین-۱ با رنگ‌پذیری سیتوپلاسم سلول‌ها و بیان پروتئین گیرنده آن با رنگ‌پذیری غشای سلول مشخص شد. از تیغه دندانی هر نمونه عکس‌های متعددی گرفته شد. سپس تعداد سلول‌های رنگ‌گرفته توسط دو نفر (پاتولوژیست دهان و فک و صورت و همکار طرح که آموزش لازم را دیده بود) شمارش و وارد نرم‌افزار SPSS شد. به‌منظور کاهش خطای شمارش، تعداد سلول‌های هر عکس گرفته‌شده حداقل ۳ مرتبه شمارش شد و میانگین تعداد سلول‌ها برای هر نمونه یادداشت شد. پس از آن با استفاده از آزمون آماری واریانس دوطرفه با نرم‌افزار SPSS نسخه ۲۰ (Chicago, IL, USA) داده‌ها تجزیه‌وتحلیل شدند. تفاوت معناداری ۰/۰۵ در نظر گرفته شد.

یافته‌ها

از ۳۳ نمونه مطالعه، ۲۵ نمونه (۷۵/۸ درصد) پسر و ۸ نمونه (۲۴/۲ درصد) دختر بودند. میانگین سنی جنین‌ها ۱۸ هفته بود. همان‌گونه که در جدول ۱ دیده می‌شود، برای میزان بیان

جدول ۱: تحلیل واریانس دوطرفه میزان بیان پروتئین اندوتلین-۱ در ارتباط با سن جنین و ناحیه آناتومیک فکین

منابع تغییر	مجموع مجذورات	درجه آزادی	میانگین مجذورات	F	سطح معناداری
سن جنین	۱۹۹۶/۲۶۸	۲	۹۹۸/۱۳۴	۷۶۶/۲۹۵	۰/۰۰۱
ناحیه آناتومیک	۲۳۰/۲۳۵	۳	۷۶/۷۴۵	۵۸/۹۱۹	۰/۰۰۱
سن جنین* ناحیه آناتومیک	۱۰۱۶/۱۵۳	۶	۱۶۹/۳۵۹	۱۳۰/۰۲۱	۰/۰۰۱

جدول ۲: تحلیل واریانس دوطرفه میزان بیان پروتئین گیرنده اندوتلین-۱ در ارتباط با سن جنین و ناحیه آناتومیک فکین

منابع تغییر	مجموع مجذورات	درجه آزادی	میانگین مجذورات	F	سطح معناداری
سن جنین	۱۹۴۸/۸۹۴	۲	۹۷۴/۴۴۷	۶۶۶/۵۰۰	۰/۰۰۱
ناحیه آناتومیک	۲۰۳/۴۰۶	۳	۶۷/۸۰۲	۴۶/۳۷۵	۰/۰۰۱
سن جنین* ناحیه آناتومیک	۹۳۶/۰۲۵	۶	۱۵۶/۰۰۴	۱۰۶/۷۰۳	۰/۰۰۱

پروتئین اندوتلین-۱، F به میزان ۷۶۶/۲۹۵ با درجه آزادی df=۲ برای اثرات سن جنین و ناحیه آناتومیک (P<۰/۰۰۱) معنادار بود. همچنین تعامل سن جنین و ناحیه آناتومیک نیز معنادار بود (P<۰/۰۰۱). آزمون تعقیبی توکی نیز نشان داد از نظر میزان بیان پروتئین اندوتلین-۱ در سلول‌های تیغه دندانی مناطق چهارگانه آناتومیک، بین قسمت قدامی مندیبل با قسمت خلفی ماگزیلا (P<۰/۰۰۱)، بین قسمت قدامی مندیبل با قسمت قدامی ماگزیلا (P<۰/۰۰۱) و بین قسمت قدامی مندیبل با قسمت خلفی مندیبل (P<۰/۰۰۱) تفاوت آماری معناداری وجود دارد.

همان‌گونه که در جدول ۲ آمده است، برای میزان بیان پروتئین گیرنده اندوتلین-۱، F به میزان ۶۶۶/۵۰۰ با درجه آزادی df=۲ برای اثرات سن جنین و ناحیه آناتومیک (P<۰/۰۰۱) معنادار بود. همچنین تعامل سن جنین و ناحیه آناتومیک نیز معنادار بود (P<۰/۰۰۱). آزمون تعقیبی توکی نیز نشان داد از نظر میزان بیان پروتئین گیرنده اندوتلین-۱ در سلول‌های تیغه دندانی مناطق چهارگانه آناتومیک، بین قسمت قدامی مندیبل با قسمت خلفی ماگزیلا (P<۰/۰۰۴)، بین قسمت قدامی مندیبل با قسمت قدامی ماگزیلا (P<۰/۰۰۱) و بین قسمت قدامی مندیبل با قسمت خلفی مندیبل (P<۰/۰۰۱) تفاوت آماری معناداری وجود دارد.

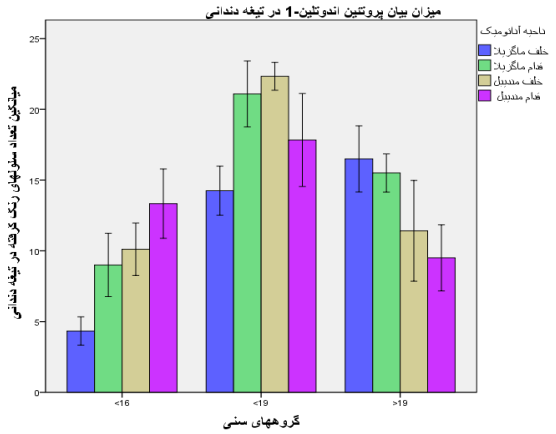

شکل ۱: میزان بیان پروتئین اندوتلین-۱ در تیغه دندانی در گروه‌های سنی مختلف بر حسب ۴ ناحیه آناتومیک مختلف

شکل‌های ۱ و ۲ میزان بیان پروتئین اندوتلین-۱ و گیرنده آن را در تیغه دندانی در گروه‌های سنی مختلف بر حسب ۴ ناحیه آناتومیک مختلف نشان می‌دهد.

بیان پروتئین اندوتلین-۱ در تیغه دندانی در هفته‌های مختلف جنینی در شکل ۳ و بیان پروتئین گیرنده اندوتلین-۱ در تیغه دندانی در هفته‌های مختلف جنینی در شکل ۴ مشاهده می‌شود.

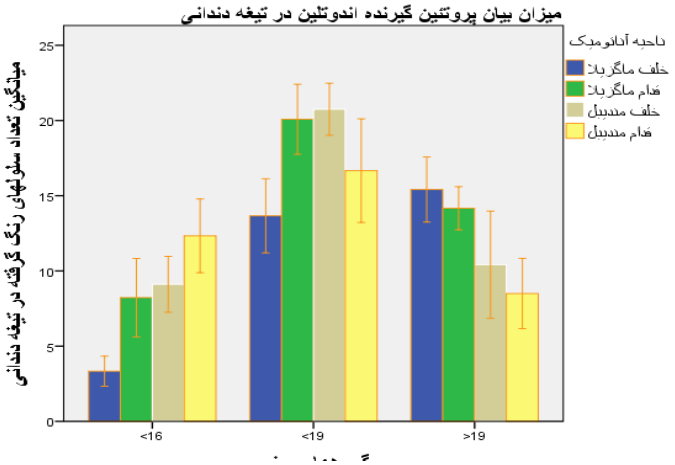

شکل ۲: میزان بیان پروتئین گیرنده اندوتلین-۱ در تیغه دندانی در گروه‌های سنی مختلف بر حسب ۴ ناحیه آناتومیک مختلف

شکل ۳: بیان پروتئین اندوتلین-۱ در تیغه دندانی، در هفته‌های مختلف دوران جنینی و نواحی آناتومیک مختلف

a: در قدام مندیبل در هفته ۱۳، تیغه دندانی متصل به عضو مینایی دیده می‌شود. (X100)

b: تیغه دندانی در قدام مندیبل در هفته ۱۷ مشهود است. افزایش بیان پروتئین در مقایسه با هفته ۱۳ چشمگیر است. (X100)

c: تیغه دندانی در قدام مندیبل در هفته ۱۸ متصل به عضو مینایی دندان در حال تشکیل (در وسط) دیده می‌شود. نوارهایی از ماتریس مینایی و پیش‌عاج در وسط عضو مینایی مشهود است. (X100)

d: تیغه دندانی در قدام مندیبل در هفته ۱۹ دیده می‌شود. آغاز تکه‌تکه شدن تیغه دندانی در این مرحله مشهود است. (X100)

e: تکه‌های جداشده تیغه دندانی در قدام مندیبل در هفته ۲۳ دیده می‌شوند. کاهش میزان بیان پروتئین اندوتلین-۱ کاملا مشهود است. (X400)

f: تیغه دندانی در قسمت خلفی مندیبل در هفته ۱۷ به چشم می‌خورد. (X250)

g: تیغه دندانی در قدام ماگزیلا در هفته ۱۸ به چشم می‌خورد. (X100)

h: تیغه دندانی متصل به عضو مینایی در قدام ماگزیلا در هفته ۱۹ دیده می‌شود. (X100)

i: تیغه دندانی در قسمت خلفی ماگزیلا در هفته ۲۳ دیده می‌شود. (X100)

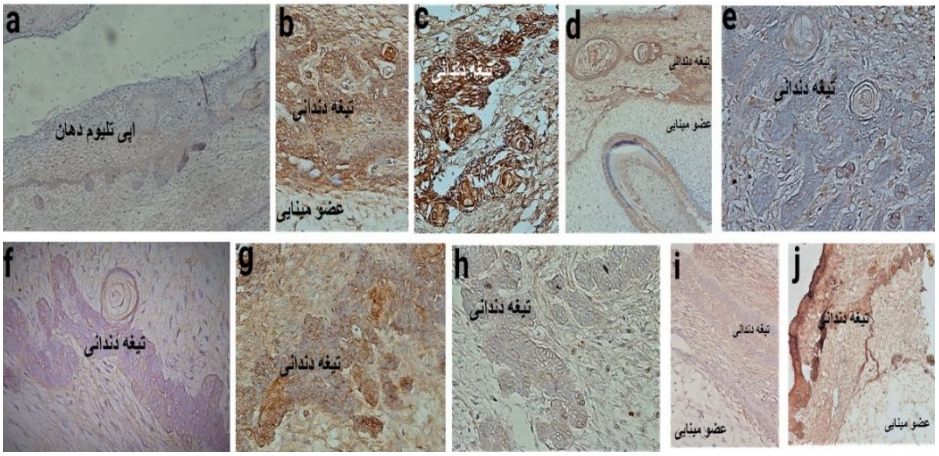

شکل ۴: بیان پروتئین گیرنده اندوتلین-۱ در تیغه دندانی در هفته‌های مختلف جنینی و نواحی آناتومیک مختلف

a: جوانه‌های دندانی که مرحله اول تکامل را سیر می‌کنند، متصل به اپی‌تلیوم دهانی به‌صورت خوشه‌های آویزان در هفته ۱۴ در مندیبل دیده می‌شوند. (X100)

b : تیغه دندانی متصل به عضو مینایی در قدام مندیبل در هفته ۱۷ دیده می‌شود. (X100)

c: تیغه دندانی در قدام مندیبل در هفته ۱۸ مشهود است. (X100)

d : تیغه دندانی در قدام مندیبل در هفته ۲۱ جنینی در کنار عضو مینایی به چشم می‌خورد. تیغه دندانی در مرحله آغاز تکه‌تکه شدن است. (X100)

e: تیغه دندانی که در آغاز مرحله تکه‌تکه شدن است، در قدام مندیبل در هفته ۲۳ به چشم می‌خورد. کاهش بیان پروتئین در تیغه دندانی چشمگیر است. (X100)

f: تیغه دندانی در قدام ماگزیلا در هفته ۱۷ دیده می‌شود. (X100)

g: تیغه دندانی در قدام ماگزیلا در هفته ۱۹ دیده می‌شود. (X100)

h: تیغه دندانی در خلف ماگزیلا در هفته ۱۷ دیده می‌شود. (X100)

i: تیغه دندانی در خلف ماگزیلا در هفته ۲۰ جنینی متصل به عضو مینایی مشهود است. (X100)

j: در خلف ماگزیلا در هفته ۲۳ جنینی. تیغه دندانی متصل به عضو مینایی به چشم می‌خورد. (X100)

بحث

ژن‌ها و فاکتورهای سیگنال‌دهنده متعددی در تکامل و رویش دندان‌ها نقش دارند. شروع تشکیل دندان با شکل‌گیری تیغه دندانی در فکین انسان طی سه مرحله جوانه‌ای، کلاهکی و زنگوله‌ای انجام می‌شود. اختلال در هر مرحله به نقص ساختمانی، ظاهری و عملکرد دندان‌ها منجر می‌شود [۱۲]. تحقیقات قبلی نشان می‌دهند محور ET-1/ ETAR در تکامل قوس‌های حلقی و سلول‌های تیغه عصبی نقش اساسی به عهده

دارد [۱۸]. بیان محور ET-1/ ETAR در سلول‌های تیغه عصبی و سپس مهاجرت این سلول‌ها به اطراف به‌خصوص به داخل قوس‌های حلقی در تکامل ساختمان‌های مرتبط ازجمله ساختارهای دو فک مندیبل و ماگزیلا از وقایع مهم تکامل است [۱۹].

در این مطالعه میزان بیان پروتئین‌های اندوتلین-۱ و گیرنده آن در تیغه دندانی بررسی شده است. ازآنجاکه تعداد مطالعات در زمینه نقش پروتئین‌های اندوتلین–۱ و گیرنده آن در ساخت و تکامل دندان‌ها بسیار اندک است، مقایسه نتایج بسیار محدود است. در مطالعه حاضر بیان پروتئین اندوتلین–۱ و پروتئین گیرنده آن در تیغه دندانی هفته‌های مختلف جنینی یافت شد، اما به‌وضوح در هفته‌های کمتر دوران جنینی این میزان بیشتر بوده که نشان‌دهنده نیاز کلی بافت‌های جنینی به پروتئین‌های اندوتلین–۱ و گیرنده آن برای کنترل رشد و تکامل دندان‌هاست. همچنین کاهش بیان این دو پروتئین در هفته‌های بیشتر نشان‌دهنده کاهش میزان تکثیر سلول‌های تیغه دندانی و متعاقب آن افزایش میزان آپوپتوز در این سلول‌هاست. یادآور می‌شود که در روز ۴۴ دوران جنینی، تیغه دندانی به‌صورت یک منطقه یکپارچه و ممتد دیده می‌شود [۶].

مطالعه‌ای نشان داده است قدرت تکثیر سلول‌ها در تیغه دندانی در مرحله جوانه‌ای زیاد است، اما به‌تدریج در مراحل بعدی کاهش می‌یابد و در انتهای مرحله زنگوله‌ای تیغه دندانی به‌تدریج مضمحل می‌شود [۲۰]. در مطالعه حاضر میزان بیان محور ET-1/ETAR در مرحله کلاهکی و در ابتدای مرحله زنگوله‌ای به حداکثر رسید و سپس به‌تدریج کاهش یافت. این یافته‌ها احتمالاً بر نقش میتوژنیک اندوتلین-۱ در ناحیه تیغه دندانی دلالت دارند. در قسمت‌های مختلف عضو مینایی کاهش قدرت تکثیر بیانگر کاهش تمایز است، اما در تیغه دندانی کاهش قدرت تکثیر به‌منزله آغاز مرحله تکه‌تکه شدن تا محو کامل در آخر مرحله زنگوله‌ای است [۲۱]. تکه‌تکه شدن تیغه دندانی همراه با تکه‌تکه شدن غشای پایه و پراکنده‌شدن سلول‌های تیغه دندانی مرتبط است. در این زمان عروق کوچکی در اطراف تیغه دندانی ایجاد می‌شود. این دو پدیده احتمالاً موجب اضمحلال و تغییر فرم سلول‌های تیغه دندانی می‌شوند [۲۲].

پروتئین‌های اندوتلین-۱ و گیرنده آن روی سلول‌های اندوتلیال و سلول‌های عضلانی صاف رگ‌های خونی بیان می‌شوند، درنتیجه محور ET-1/ ETAR ضمن ایجاد انقباض عروقی، پتانسیل میتوژنیک بر سایر سلول‌ها ازجمله بافت‌های اپی‌تلیالی دارد. تیغه دندانی از اپی‌تلیوم دهانی مشتق می‌شود و ناحیه بازال این اپی‌تلیوم مملؤ از سلول‌های بنیادی با قابلیت تکثیر و تمایز است. همان‌طور که می‌دانیم قابلیت تکثیر سلول‌های بازال اپی‌تلیوم دهانی تا آخر عمر ادامه دارد [۲]. نوار اپیتلیالی اولیه، سلول بنیادی را از اپی‌تلیوم دهانی می‌گیرد و به تیغه دندانی انتقال می‌دهد [۶] . به این ترتیب تیغه دندانی نیز حامل سلول‌های بنیادی و منشأ ساخت قسمت‌های مختلف دندان است [۲۳].

مطالعه‌ای روی میزان بیان Ki67 (مارکر نشان‌دهنده میزان تکثیر سلول‌ها) در قوس دندانی فک پایین نشان داد میزان بیان Ki67 در مرحله جوانه‌ای بیشترین مقدار را در تیغه دندانی داشته و در مراحل بعدی از میزان بیان کم شده است. به‌طوری‌که در اولین دندان مولر شیری در هفته ۱۶ جنینی، میزان رنگ‌پذیری کمی کاهش یافته و در مرحله زنگوله‌ای، در هفته ۲۱ با ادامه تکه‌تکه شدن تیغه دندانی فقط تعدادی از سلول‌ها در تیغه دندانی رنگ‌پذیری داشته و در هفته ۳۰ تیغه دندانی کاملاً از بین رفته است [۵].

پدیده دیگری که در زمان تکامل دندان بررسی شده ، پدیده EMT است. نقش EMT در تکامل ناحیه سر و صورت به اثبات رسیده است. اندوتلین-۱ و گیرنده آن عامل مهمی در پدیده EMT هستند. پدیده EMT در تشکیل محل اتصال عاج و مینا و معدنی‌شدن عاج و مینا نیز نقش مهمی ایفا می‌کند [۱۵]. کاهش بیان E-Cadherin و افزایش بیان Matrix Metalloproteinase-2 (MMP2) در سلول‌های تیغه دندانی در حال اضمحلال و تکه‌تکه شدن آن به اثبات رسیده است [۲۲]. همچنین کاهش بیان لامینین که اتصال سلول‌های غشای پایه تیغه دندانی را سبب می‌شود، موجب تجزیه غشای پایه و درنتیجه مهاجرت سلول‌های تیغه دندانی به بافت اکتو مزانشیم اطراف و درنهایت سبب تجزیه تیغه دندانی می‌شود که بیانگر نقش پدیده EMT در تکامل دندان‌هاست [۲۲]. با توجه به نتایج ذکرشده و کاهش میزان بیان دو پروتئین اندوتلین-۱ و گیرنده آن در تیغه دندانی در حال اضمحلال شاید بتوان اذعان کرد که احتمالاً پدیده EMT در مراحل مختلف تکامل سر و صورت و دندان‌ها از طریق محور ET-1/ETAR انجام می‌شود.

از دیگر نتایج این مطالعه تفاوت معنی‌دار آماری بین میزان بیان دو پروتئین در نواحی آناتومیک مختلف فکین است. میزان بیان پروتئین اندوتلین-۱ و پروتئین گیرنده آن ETAR در جوانه‌های دندانی قدامی بیشتر از جوانه‌های دندانی خلفی و در جوانه‌های دندانی فک پایین بیشتر از جوانه‌های دندانی فک بالا بوده است. این نتایج احتمالاً تأییدکننده نقش پروتئین‌های اندوتلین–۱ و گیرنده آن در کنترل جریان خون، تکثیر و تمایز سلول‌ها و همچنین در افزایش غلظت و انتقال یون کلسیم است [۱۱]. البته باید اذعان داشت که با توجه به تقدم تکامل دندان‌ها در قدام فک پایین به نسبت دندان‌های خلفی پایین و نسبت به دندان‌های فک بالا (ابتدا دندان‌های قدامی و سپس دندان‌های خلفی) [۲] حصول نتایج فوق دور از انتظار نیست.

نتیجه‌گیری

در مطالعه حاضر میزان بیان پروتئین اندوتلین-۱ و پروتئین

گیرنده آن ETAR در تیغه دندانی و در هفته‌های مختلف جنینی نشان داد که در شروع مراحل ساخت دندان‌ها، اپی‌تلیوم دهانی و تیغه دندانی میزان زیادی از این دو پروتئین را بیان می‌کنند. این یافته احتمالاً نشان می‌دهد سلول‌های تیغه دندانی برای تکثیر و مهاجرت به سمت بافت اکتومزانشیم زیرین به اندوتلین-۱ و البته رسپتور آن نیاز دارند. کاهش میزان بیان اندوتلین-۱ و گیرنده آن در انتهای مرحله زنگوله‌ای بیانگر کاهش خاصیت میتوژنیک در تیغه دندانی و در مرحله بعد آپوپتوزیس سلول‌های آن و درنهایت تجزیه و اضمحلال این بافت است.

تشکر و قدردانی

این مقاله برگرفته از پایان‌نامه دوره دکتری حرفه‌ای دندان‌پزشکی مصوب دانشگاه علوم پزشکی همدان به شماره ۹۸۰۹۲۶۷۲۶۶ است. بدین‌وسیله نویسندگان مراتب قدردانی خود را از معاونت تحقیقات و فناوری دانشگاه و تمام افرادی که با همکاری و زحماتشان شرایط انجام این مطالعه را فراهم کردند، اعلام می‌دارند.

تضاد منافع

نتایج این مطالعه با منافع نویسندگان تعارض ندارد.

ملاحظات اخلاقی

این پروژه در کمیته اخلاق دانشگاه علوم پزشکی همدان با شناسه IR.UMSHA.REC.1398.712 تصویب شده است. همچنین از تمام والدین جنین‌ها قبل از ورود به مطالعه رضایت‌نامه کتبی آگاهانه گرفته شد.

سهم نویسندگان

نویسنده اول (پژوهشگر اصلی): مسئول مکاتبات، طراحی پروژه، تدوین بخش‌های مختلف طرح، رنگ‌آمیزی اسلایدها و نگارش و ویرایش مقاله ۶۰ درصد؛ نویسنده دوم (پژوهشگر اصلی): مشاور علمی طرح، معرفی و جمع‌آوری نمونه‌ها، مشارکت در نگارش مقاله ۲۰ درصد؛ نویسنده سوم (پژوهشگر اصلی): نوشتن پروپوزال، بازنگری متون، کمک در جمع‌آوری نمونه‌ها و شمارش سلول‌های رنگ‌شده ۲۰ درصد.

حمایت مالی

این پروژه از سوی معاونت تحقیقات و فناوری دانشگاه علوم پزشکی همدان حمایت مالی شده است.

REFERENCES

1. Frisdal A, Trainor PA. Development and evolution of the pharyngeal apparatus. *Wiley Interdiscip Rev Dev Biol*. 2014;**3**(6):403-18. PMID: 25176500 DOI: 10.1002/wdev.147
2. Nanci A. Ten cate's oral histology-e-book: development, structure, and function. NewYork: Elsevier; 2017. P. 185-217.
3. Honda MJ, Fong H, Iwatsuki S, Sumita Y, Sarikaya M. Tooth-forming potential in embryonic and postnatal tooth bud cells. *Med Mol Morphol*. 2008;**41**(4):183-92. PMID: 19107607 DOI: 10.1007/s00795-008-0416-9
4. Fraser GJ, Standing A, Underwood C, Thiery AP. The dental lamina: an essential structure for perpetual tooth regeneration in sharks. *Integr Comp Biol*. 2020;**60**(3):644-55. PMID: 32663287 DOI: 10.1093/icb/icaa102
5. Guven G, Gunhan O, Akbulut E, Cehreli ZC. Investigation of proliferative activity in the developing human tooth using Ki-67 immunostaining. *Med Princ Pract*. 2007;**16**(6):454-9. PMID: 17917446 DOI: 10.1159/000107751
6. Smith MM, Fraser GJ, Mitsiadis TA. Dental lamina as source of odontogenic stem cells: evolutionary origins and developmental control of tooth generation in gnathostomes. *J Exp Zool B Mol Dev Evol*. 2009;**312B**(4):260-80. PMID: 19156674 DOI: 10.1002/jez.b.21272
7. Kawasaki K, Kawasaki M, Watanabe M, Idrus E, Nagai T, Oommen S, et al. Expression of Sox genes in tooth development. *Int Dev Biol*. 2015;**59**(10-12):471-8. PMID: 26864488 DOI: 10.1387/ijdb.150192ao
8. Irani S, Salajegheh A, Smith RA, Lam AK. A review of the profile of endothelin axis in cancer and its management. *Crit Rev Oncol Hematol*. 2014;**89**(2):314-21. PMID: 24035584 DOI: 10.1016/j.critrevonc.2013.08.011
9. Clouthier DE, Williams SC, Hammer RE, Richardson JA, Yanagisawa M. Cell-autonomous and nonautonomous actions of endothelin-A receptor signaling in craniofacial and cardiovascular development. *Dev Biol*. 2003;**261**(2):506-19. PMID: 14499656 DOI: 10.1016/s0012-1606(03)00128-3
10. Pla P, Larue L. Involvement of endothelin receptors in normal and pathological development of neural crest cells. *Int Dev Biol*. 2003;**47**(5):315-25. PMID: 12895026
11. Neuhaus SJ, Byers MR. Endothelin receptors and endothelin-1 in developing rat teeth. *Arch Oral Biol*. 2007;**52**(7):655-62. PMID: 17316550 DOI: 10.1016/j.archoralbio.2006.12.022
12. Banerjee S, Mukherjee S, Nandini D, Sanjeeta N, Devi PA, Singhal P. Role of epithelial-mesenchymal transition in orofacial development-An insight. *J Adv Clin Res Ins*. 2019;**6**(3):83-5. DOI: 10.15713/ins.jcri.266
13. Liu M, Zhao L, Hu J, Wang L, Li N, Wu D, et al. Endothelial cells and endothelin- 1 promote the odontogenic differentiation of dental pulp stem cells. *Mol Med Rep*. 2018;**18**(1):893-901. PMID: 29845193 DOI: 10.3892/mmr.2018.9033
14. Spath L, Rotilio V, Alessandrini M, Gambara G, De Angelis L, Mancini M, et al. Explant-derived human dental pulp stem cells enhance differentiation and proliferation potentials. *J Cell Mol Med*. 2010;**14**(6b):1635-44. PMID: 19602052 DOI: 10.1111/j.1582-4934.2009.00848.x
15. Wyk LV, Smith J. Postnatal foot length to determine gestational age: a pilot study. *J Trop Pediatr*. 2016; **62**(2):144-51. PMID: 26758249 DOI: 10.1093/tropej/fmv093
16. Irani S, Mohsenifar Z. Endocan, ET-1, and ETAR expression profiles in unicystic ameloblastoma, multicystic ameloblastoma, and ameloblastic carcinoma. *Middle East J Cancer*. 2019;**10**(3):167-74. DOI: 10.30476/MEJC.2019.78562
17. Irani S, Salajegheh A, Gopalan V, Smith RA, Lam AK. Expression profile of endothelin 1 and its receptor endothelin receptor A in papillary thyroid carcinoma and their correlations with clinicopathologic characteristics. *Ann Diagn Pathol*. 2014;**18**(2):43-8. PMID: 24332749 DOI: 10.1016/j.anndiagpath.2013.11.001
18. Kim KS, Arima Y, Kitazawa T, Nishiyama K, Asai R, Uchijima Y, et al. Endothelin regulates neural crest deployment and fate to form great vessels through Dlx5/Dlx6-independent mechanisms. *Mech Dev*. 2013; **130**(11-12):553-66. PMID: 23933587 DOI: 10.1016/j.mod.2013.07.005

19. Sato T, Kurihara Y, Asai R, Kawamura Y, Tonami K, Uchijima Y, et al. An endothelin-1 switch specifies maxillomandibular identity. *Proc Nat Acad Sci USA*. 2008;**105**(48):18806-11. PMID: 19017795 DOI: 10.1073/pnas.0807345105
20. Setkova J, Lesot H, Matalova E, Witter K, Matulova P, Misek I. Proliferation and apoptosis in early molar morphogenesis-voles as models in odontogenesis. *Int J Dev Biol*. 2003; **50**(5):481-9. PMID: 16586349 DOI: 10.1387/ijdb.052067js
21. Kero D, Novakovic J, Vukojevic K, Petricevic J, Govorko DK, Biocina-Lukenda D, et al. Expression of Ki-67, Oct-4, γ-tubulin and α-tubulin in human tooth development. *Arch Oral Biol*. 2014;**59**(11):1119-29. PMID: 25062118 DOI: 10.1016/j.archoralbio.2014.05.025
22. Buchtová M, Stembírek J, Glocová K, Matalová E, Tucker AS. Early regression of the dental lamina underlies the development of diphyodont dentitions. *J Dent Res*. 2012;**91**(5):491-8. PMID: 22442052 DOI: 10.1177/0022034512442896
23. Priya SP, Higuchi A, Fanas SA, Ling MP, Neela VK, Sunil P, et al. Odontogenic epithelial stem cells: hidden sources. *Lab Invest*. 2015;**95**(12):1344-52. PMID: 26367485 DOI: 10.1038/labinvest.2015.108