

## Laparoscopic Assisted Percutaneous Nephrolithotomy in Ectopic Pelvic Kidneys

Maedeh Mohseni<sup>1</sup> , Hamid Reza Gholamrezaie<sup>2,\*</sup> , Seyed Habibollah Mousavi Bahar<sup>3</sup>

<sup>1</sup> Assistant Professor, Department of Urology, Shahid Beheshti Hospital, Urology and Nephrology Research Center, Hamadan University of Medical Sciences, Hamadan, Iran

<sup>2</sup> Assistant Professor, Department of Urology, Farhikhtegan Hospital, Faculty of Medicine, Tehran Medical Sciences Branch, Islamic Azad University, Tehran, Iran

<sup>3</sup> Professor, Department of Urology, Shahid Beheshti Hospital, Urology and Nephrology Research Center, Hamadan University of Medical Sciences, Hamadan, Iran

\* **Corresponding Author:** Hamid Reza Gholamrezaie, Department of Urology, Farhikhtegan Hospital, Faculty of Medicine, Tehran Medical Sciences Branch, Islamic Azad University, Tehran, Iran. Email: hgholamrezaie91@gmail.com

### Abstract

**Received:** 04.05.2021

**Accepted:** 02.08.2021

#### How to Cite this Article:

Mohseni M, Gholamrezaie HR, Mousavi Bahar SH. Laparoscopic Assisted Percutaneous Nephrolithotomy in Ectopic Pelvic Kidneys. *Avicenna J Clin Med.* 2021; 28(2): 112-117. DOI: 10.52547/ajcm.28.2.112

**Background and Objective:** Percutaneous Nephrolithotomy (PCNL) in the ectopic pelvic kidney is highly challenging due to the presence of pelvic bone structures behind the kidneys and intestine loops in the anterior. Therefore, combining PCNL with laparoscopy will help prevent undesirable complications.

**Materials and Methods:** This case series was performed on eight patients with pelvic kidneys. Patients became candidates for PCNL, which was performed by an intra-abdominal laparoscopic guide, under fluoroscopic control. The best tract for access to the pyelocaliceal system was obtained and renal stones were completely crushed and removed. The stone clearance status was assessed with a plain X-ray and postoperative ultrasound.

**Results:** The mean scores of maximum diameter of the stones, duration of the surgery, and hospitalization length were estimated at 23.5 mm, 114 min, and 3.3 days, respectively. There were no major complications during or after the surgery. All eight patients became stone-free and none of them needed to be readmitted.

**Conclusion:** Laparoscopic-assisted PCNL in ectopic pelvic kidneys is a safe and feasible technique with good results. This combined technique requires sufficient experience and expertise in both laparoscopic and endourologic fields since it has potential side effects of both methods.

**Keywords:** Kidney Stone, Laparoscopy, Nephrolithotomy

## نفرولیتوتومی از طریق پوست تحت نظارت لاپاراسکوپی در کلیه‌های اکتوپیک لگنی

مأنده محسنی<sup>۱</sup>، حمیدرضا غلامرضایی<sup>۲\*</sup>، سید حبیب‌الله موسوی بهار<sup>۳</sup>

<sup>۱</sup> استادیار، گروه اورولوژی، بیمارستان شهید بهشتی، مرکز تحقیقات اورولوژی و نفروولوژی، دانشگاه علوم پزشکی همدان، همدان، ایران  
<sup>۲</sup> استادیار، گروه اورولوژی، بیمارستان فرهیختگان، دانشکده پزشکی، واحد علوم پزشکی تهران، دانشگاه آزاد اسلامی، تهران، ایران  
<sup>۳</sup> استاد، گروه اورولوژی، بیمارستان شهید بهشتی، مرکز تحقیقات اورولوژی و نفروولوژی، دانشگاه علوم پزشکی همدان، همدان، ایران

\* نویسنده مسئول: حمیدرضا غلامرضایی، گروه اورولوژی، بیمارستان فرهیختگان، دانشکده پزشکی، واحد علوم پزشکی تهران، دانشگاه آزاد اسلامی، تهران، ایران. ایمیل: hgholamrezaie91@gmail.com

### چکیده

**تاریخ دریافت مقاله:** ۱۴۰۰/۰۲/۱۴  
**تاریخ پذیرش مقاله:** ۱۴۰۰/۰۵/۱۱

**سابقه و هدف:** نفرولیتوتومی از طریق پوست (Percutaneous Nephrolithotomy: PCNL) در کلیه نابجای لگنی، به علت وجود ساختار استخوانی لگن در خلف و روده‌ها در قدام کلیه، بسیار چالش برانگیز است. به همین دلیل تلفیق PCNL با لاپاراسکوپی برای پیشگیری از عوارض ناخواسته کمک کننده است.

**مواد و روش‌ها:** این مطالعه از نوع گزارش سری موارد بیماری (Case Series) روی ۸ بیمار با سنگ کلیه لگنی انجام شد که کاندید PCNL بودند و با نظارت لاپاراسکوپی داخل شکم و تحت کنترل فلوروسکوپی انجام شده بود. بهترین تراکت برای دسترسی به سیستم پیلوکالیسیل حاصل شد و سنگ‌های کلیه به طور کامل خرد و خارج شدند. همچنین وضعیت پاک‌سازی سنگ با گرافی ساده و سونوگرافی بعد از عمل بررسی شد.

**یافته‌ها:** میانگین حداکثر قطر سنگ ۲۳/۵ میلی‌متر، میانگین زمان جراحی ۱۱۴ دقیقه و میانگین مدت بستری ۳/۳ روز بود. هیچ عارضه عمده حین یا بعد از عمل وجود نداشت. هر ۸ بیمار عاری از سنگ شدند و هیچ‌یک به بستری مجدد نیاز نداشتند.

**نتیجه‌گیری:** PCNL تحت نظارت لاپاراسکوپی در کلیه‌های اکتوپیک لگنی روشی قابل انجام و ایمن است و نتایج بسیار خوبی دارد. این روش ترکیبی، به تخصص و تجربه کافی در هر دو حیطه لاپاراسکوپی و اندورولوژیکی نیاز دارد؛ زیرا عوارض بالقوه هر دو روش را در خود جای داده است.

**واژگان کلیدی:** سنگ کلیه، لاپاراسکوپی، نفرولیتوتومی

### مقدمه

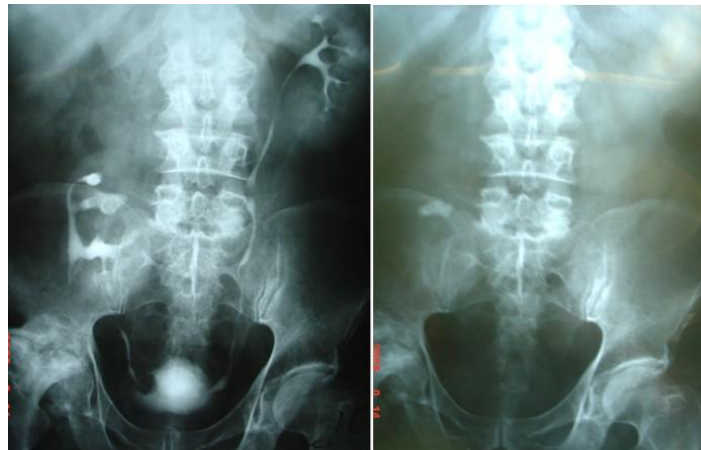
سنگ‌شکنی برون اندامی در کلیه‌های لگنی به دلیل ممانعت ناشی از گازهای روده‌ای و نیز تخلیه ضعیف ادرار ثانویه به اشکالات آناتومیک، فقط ۵۴ درصد در پاک‌سازی سنگ مؤثر است [۱]. جراحی PCNL در این بیماران چالش برانگیز است و به روش مرسوم انجام نمی‌شود. به علت وجود ساختارهای استخوانی لگن، دسترسی به کلیه از پشت بیمار ممکن نیست. از طرفی دسترسی قدامی به کلیه به علت وجود عروق اکتوپیک و نیز روده‌ها و ارگان‌های لگنی در قدام کلیه بسیار خطرناک است. به همین دلیل تلفیق PCNL با لاپاراسکوپی در این بیماران راهگشا و کمک کننده است. به این ترتیب که با دید مستقیم لاپاراسکوپی می‌توان از آسیب ناخواسته به عروق نابجا و نیز آسیب‌های ناخواسته احشای شکمی حین عبور تروکار PCNL جلوگیری کرد [۲،۳].

شایع‌ترین شکل کلیه‌های اکتوپیک، کلیه نابجای لگنی است که میزان بروز آن حدود ۱ در ۲۲۰۰ تا ۳۰۰۰ برآورد شده است. در صورتی که اختلالی در تخلیه ادرار وجود نداشته باشد، احتمال تشکیل سنگ در این نوع کلیه‌ها اندک است. در صورت بروز سنگ نیازمند مداخله، می‌توان بیمار را با استفاده از جراحی باز، سنگ شکنی برون اندامی (Shock Wave Lithotripsy: SWL) یا نفرولیتوتومی از طریق پوست (Percutaneous Nephrolithotomy: PCNL) درمان کرد. جراحی باز روش مناسبی برای سنگ‌های لگنی در این کلیه‌هاست، اما در سنگ‌های اینترانال یا کالیسیل به دلیل دسترسی محدود به سیستم پیلوکالیسیل مشکل است. علاوه بر این، جراحی باز با درد بعد از عمل و موربیدیتی بیشتری همراه است. در این بیماران جراحی تحت نظارت لاپاراسکوپی، جایگزین مناسبی برای جراحی باز محسوب می‌شود.

خصوصاً آنومالی‌های کلیه است.

### مواد و روش‌ها

این مطالعه از نوع گزارش سری موارد بیماری (Case Series) است که روی ۸ بیمار با سنگ کلیه لگنی انجام شده است که با روش PCNL تحت نظارت لاپاراسکوپي قرار گرفته‌اند. همه جراحی‌ها در این مرکز توسط یک جراح انجام شده است. میانگین سن بیماران ۴۶/۳ سال، دامنه سنی ۳۵ تا ۶۰ سال و میانگین شاخص توده بدنی ۲۴ کیلوگرم بر مترمربع بود. همه بیماران سابقه دو جلسه سنگ‌شکنی برون‌اندومی (SWL) ناموفق داشتند. هیچ‌یک از آن‌ها تحت عمل جراحی باز سنگ کلیه قرار نگرفته بودند. بیماران کاندید PCNL تحت نظارت لاپاراسکوپي شدند و رضایت‌نامه کتبی آگاهانه از تمام بیماران گرفته شد. ارزیابی‌های قبل از عمل شامل تجزیه و کشت ادرار، آزمایش عملکرد کلیه و اوروگرام داخل وریدی (IVU) برای ارزیابی سایز و محل سنگ (ها) بود (شکل ۱).

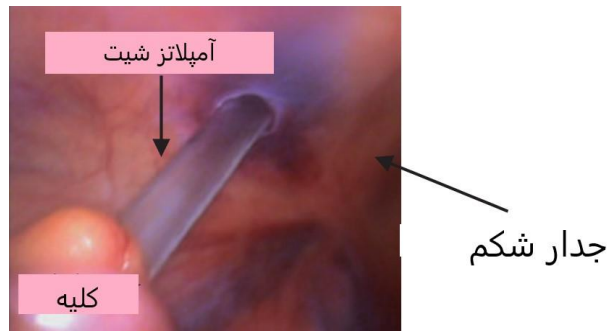


شکل ۱: سنگ ۳ سانتی‌متری کالیس فوقانی کلیه اکتوپیک لگنی راست

این مطالعه روی ۸ بیمار با سنگ بزرگ در کلیه‌های اکتوپیک لگنی انجام شد که به روش PCNL تحت نظارت لاپاراسکوپیک ترانس پریتونال درمان شدند؛ روشی که اگرچه طی سال‌های اخیر بسیار مورد توجه قرار گرفته، اما هنوز کاربرد آن تنها به مراکزی محدود است که تخصص و تجربه کافی را در هر دو حیطه اندویورولوژی و لاپاراسکوپي دارند. حجم نمونه در مطالعاتی که در زمینه PCNL در کلیه‌های اکتوپیک تحت نظارت لاپاراسکوپ گزارش شده است، اغلب محدود به ۱ تا ۲ بیمار است و به‌ندرت مطالعات با حجم نمونه بیشتر وجود دارد. طی بررسی نویسندگان در منابع و پایگاه‌های اطلاعاتی فقط یک مطالعه با حجم نمونه ۱۵ بیمار یافت شد [۴]. به عبارت دیگر، مطالعه حاضر در نوع خود مطالعه‌ای با حجم نمونه قابل قبول در این حیطه محسوب می‌شود. این روش اگرچه یک گزینه درمانی کم‌تهاجمی است، تا حدود زیادی چالش‌برانگیز و پیچیده محسوب می‌شود و به دقت زیاد و تبحر کافی نیاز دارد و در صورت انجام صحیح، نویدبخش روش مؤثر و ایمن در جراحی سنگ‌های پیچیده در شرایط خاص

تحت کنترل فلوروسکوپي بهترین مسیر (تراکت) مشخص و یک برش پوستی کوچک ایجاد می‌شود و تحت کنترل فلوروسکوپي و لاپاراسکوپي، سوزن ۱۸ gauge مخصوص PCNL وارد کالیس مدنظر می‌شود و از طریق آن یک گاید وایر ۰/۰۳۸ اینچی به داخل سیستم پیلوکالیسیل هدایت می‌شود. تراکت مذکور با دیلاتورهای تلسکوپي فلزی به تدریج تا حد آپلاتر شیت ۲۸ فرنچ دیلاته می‌شود (شکل ۲). سپس نفروسکوپ رزید ۲۴ فرنچ عبور داده و سنگ‌های سیستم پیلوکالیسیل با سنگ‌شکن پنوماتیک خرد و قطعات سنگ به کمک فورسپس و جریان مایع شست‌وشو خارج می‌شود. کاتتر حالبی در جای خود نگه داشته و یک لوله نفروستومی ۲۴ فرنچ در محل تراکت قرار داده و درن ۱۴ فرنچ هم داخل حفره پریتونئال در نزدیکی کلیه قرار داده می‌شود و از محل یکی از پورت‌های ۵ میلی‌متری خارج و فیکس می‌شود. در پایان پس از اطمینان از هموستاز محل پورت‌های لاپاراسکوپ ترمیم می‌شود و جراحی خاتمه می‌یابد.

در همه بیماران آنتی‌بیوتیک‌های پروفیلاکسی قبل از عمل تجویز و آماده‌سازی مکانیکی روده داده می‌شود. پس از القای بیهوشی عمومی و قراردادن لوله بینی-معد (NGT)، کاتتر حالب سایز ۵ فرنچ از طریق سیستوسکوپي در پوزیشن لیتوتومی داخل حالب کلیه مبتلا تعبیه می‌شود. سپس بیماران در پوزیشن Supine trendelenburg قرار داده می‌شوند. از طریق یک برش پوستی ۱۰ میلی‌متری بالای ناف، پورت ۱۰ میلی‌متری لاپاراسکوپ تحت دید مستقیم در داخل حفره صفاقی و پورت‌های ثانویه ۵ میلی‌متر در محل لبه‌های راست و چپ عضله رکتوس شکمی قرار داده می‌شود. در نهایت برای دسترسی بهتر به کلیه، تخت بیمار ۳۰ درجه به طرف مخالف کلیه درگیر متمایل می‌شود. کلیه لگنی در محل خلف صفاق مشخص می‌شود و لوپ‌های روده و سیگموئید از سطح قدامی کنار زده می‌شود و سطح قدامی و تحتانی کلیه‌ها در معرض دید قرار می‌گیرد. ماده حاجب از طریق کاتتر حالب به‌صورت رتروگراد تزریق می‌شود.



شکل ۲: نمای لاپاراسکوپیک ورود آمپلاتز شیت به داخل کلیه لگنی

## یافته‌ها

در روز دوم پس از عمل خارج شدند. درن شکمی در ۷ بیمار در روز سوم و در بیمار اول به علت مختصر لیک ادرار، در روز پنجم خارج شد. هیچ عارضه عمده حین یا بعد از عمل وجود نداشت. بیماران سه ماه پس از عمل تحت IVP قرار گرفتند. در هیچ‌یک از بیماران نیازی به مداخله مجدد یا سایر اقدامات نبود. هر ۸ بیمار عاری از سنگ شدند و هیچ‌یک از بیماران نیاز به بستری مجدد در بیمارستان نداشتند.

داده‌های دموگرافیک، یافته‌های حین و پس از جراحی و پیگیری بیماران در جدول ۱ نشان داده شده است. میانگین حداکثر قطر سنگ ۲۳/۵ میلی‌متر بود. میانگین زمان جراحی ۱۱۴ دقیقه (دامنه ۱۰۰ تا ۱۵۰ دقیقه) و میانگین مدت بستری در بیمارستان ۳/۳ روز (دامنه ۳ تا ۵ روز) بود. وضعیت پاک‌سازی سنگ با عکس KUB (Kidney-Ureter-Bladder) و سونوگرافی بعد از عمل بررسی شد. کاتتر حالب در روز اول و لوله نفروستومی

جدول ۱: یافته‌های حین و پس از جراحی در بیماران مطالعه‌شده

شماره بیماران	۱	۲	۳	۴	۵	۶	۷	۸
سن (سال)	۴۰	۴۵	۵۴	۴۲	۳۵	۳۸	۵۶	۶۰
جنس	مرد	مرد	مرد	مرد	زن	زن	مرد	مرد
نمایه توده بدنی (کیلوگرم بر مترمربع)	۲۸	۲۵	۲۴	۲۲	۲۲/۵	۲۳	۲۳/۵	۲۴
سمت درگیر	راست	چپ	چپ	راست	چپ	چپ	چپ	چپ
تعداد سنگ (ها)	۱	۱	۱	۱	۲	۴	۱	۱
محل سنگ (ها)	لگنچه	لگنچه	کالیس فوقانی	کالیس فوقانی	لگنچه - کالیس میانی	لگنچه - کالیس میانی تحتانی	انفاندیبولوم کالیس فوقانی	لگنچه
سایز سنگ (ها) (میلی‌متر)	۳۰	۲۵	۳۹	۲۸	۱۹ ۱۵	۲۵ ۳۵ ۵ ۵	۲۶	۳۰
مدت زمان جراحی (دقیقه)	۱۵۰	۱۲۰	۱۱۰	۱۰۰	۱۰۰	۱۳۰	۱۰۰	۱۰۵
هماچوری بعد از جراحی	خفیف	-	-	خفیف	-	-	-	-
تب بعد از جراحی	-	-	-	-	-	-	-	-
نیاز به تزریق خون	-	-	-	-	-	-	-	-
رزیدوی سنگ	-	-	-	-	-	-	-	-
مدت بستری (روز)	۵	۳	۳	۳	۴	۳	۳	۳

## بحث

درمان هستند، اما شکست این روش‌ها یا وجود سنگ‌های حجیم نیازمند روش‌های جایگزین است. جراحی باز از نظر درد، اسکار و عوارض بعد از عمل محدودیت‌های خاص خود را دارد. اگرچه

کلیه لگنی شایع‌ترین فرم کلیه‌های اکتوپیک است. درمان سنگ کلیه در کلیه لگنی مشکل و پیچیده است. سنگ‌های کوچک‌تر با ESWL یا RIRS (جراحی رتروگرید اینترانال) قابل

لگنی ارائه دادند [۱۲]. Vartak و همکاران هم در سال ۲۰۱۷ دو مورد mini PCNL برای سنگ بزرگ کلیه لگنی را گزارش کردند که در هر دو بیمار سنگ شکنی با لیزر انجام شد و موفق بود [۱۳].

چندین گروه از محققان انواع روش‌های دستیابی به سیستم داخل کلیه (Access) برای انجام PCNL در کلیه‌های لگنی را گزارش کرده‌اند که برخی از مسیرهای معمول و برخی از مسیرهای ناممعمول و ناشایع است. بهترین نقطه برای Access پوست شکم به کلیه لگنی، تحت کنترل توأم فلوروسکوپ و تحت نظارت لاپاراسکوپ حاصل خواهد شد. به این ترتیب که بعد از جابه‌جایی مناسب کولون و رؤیت سطح کلیه لگنی با کمک لاپاراسکوپ، می‌توان با اطمینان خاطر سوزن نفروستومی را از هر نقطه از پوست شکم که مناسب‌تر است، وارد کرد. سپس با کمک فلوروسکوپ هم‌زمان از مناسب‌ترین کالیس برای شکستن و تخلیه سنگ‌ها استفاده کرد. یک نکته مهم قبل از شروع گشاد کردن مسیر نفروستومی، کاهش فشار گاز داخل شکم است که باعث می‌شود فاصله بین پوست شکم و سیستم پیلوکالیسیل به حداقل برسد و بدین ترتیب امکان دستیابی آسان به کل سیستم فراهم می‌شود.

نکته مهم بعدی این است که با توجه به اختلالات آناتومیک در کلیه‌های لگنی، این بیماران مستعد عود سنگ کلیه با احتمال زیاد خواهند بود؛ به‌طور مثال، یکی از بیماران با وجود تخلیه کامل سنگ حین جراحی و توصیه‌های پیشگیرانه، دچار ۳ بار عود سنگ کلیه با فواصل هر ۳ تا ۴ سال شد که هر مرتبه با همین روش بدون عارضه قابل توجه، جراحی و درمان شد. این مسئله اهمیت درمان اندوسکوپیک با حداقل تهاجم را در این بیماران روشن‌تر می‌کند؛ چراکه جراحی‌های باز مکرر، پیچیدگی بیشتری دارد و بیمار متحمل عوارض و موربیدیتی بیشتری خواهد شد.

این مطالعه با حجم نمونه قابل توجه، مؤید کارایی و ایمنی روش مذکور است و با مرور case series مختلف، از جمله مطالعه مروری Bhadravar و همکاران در سال ۲۰۱۹، می‌توان نتیجه گرفت که PCNL با کمک لاپاراسکوپ روشی کارآمد و موفق برای درمان سنگ‌های کلیه در بیماران با کلیه اکتوپیک لگنی است؛ خصوصاً بیمارانی از این دست که به سایر روش‌های کمتر تهاجمی پاسخ نداده‌اند، شاید بهترین انتخاب درمانی محسوب شود [۱۴].

مطالعه حاضر تحقیقات بیشتر را برای تعیین کفایت PCNL به کمک لاپاراسکوپ با استفاده از حجم نمونه بزرگ‌تر و همچنین استفاده از مطالعات کنترل تصادفی شده پیشنهاد می‌کند.

### نتیجه‌گیری

نفرولیتوتومی از طریق پوست تحت نظارت لاپاراسکوپ در کلیه‌های اکتوپیک لگنی جایگزینی مناسب برای جراحی باز

PCNL روش اندوورولوژیک ثابت‌شده برای درمان سنگ‌ها در کلیه‌های نرمال است، کاربرد آن در درمان سنگ کلیه‌های لگنی آسان نیست و روشی چالش‌برانگیز محسوب می‌شود. جهت‌گیری غیرطبیعی کلیه، خون‌رسانی غیرمعمول و غیرقابل پیش‌بینی و لوپ‌های روده‌ای پوشاننده کلیه از جمله مشکلات قابل توجه در PCNL این بیماران است. بهترین روش درمانی برای سنگ در کلیه لگنی هنوز به‌وضوح مشخص نشده است، اما PCNL با کمک لاپاروسکوپ و رویکرد قدامی شکم در بسیاری از این بیماران گزینه معقول و قابل قبولی است.

Eshghi و همکارانش در سال ۱۹۸۵ اولین PCNL با کمک لاپاروسکوپ را گزارش کردند. پس از آن چندین محقق جراحی موفقیت‌آمیز سنگ کلیه اکتوپیک به این روش را گزارش کردند [۵]. در سال ۲۰۰۲، Troxel و همکارانش یک مورد جراحی سنگ‌های متعدد کالیس تحتانی کلیه لگنی به روش PCNL تحت نظارت لاپاراسکوپ خارج صفاقی را با موفقیت انجام دادند و گزارش کردند [۶]. Maheshwari و همکاران در سال ۲۰۰۴ سه بیمار مبتلا به سنگ بزرگ کلیه لگنی را گزارش کردند که با موفقیت به روش PCNL تحت نظارت لاپاراسکوپ داخل صفاقی انجام داده بودند و در همه بیماران، پاک‌سازی کامل سنگ در یک عمل بدون هیچ‌گونه عوارض حین یا بعد از عمل حاصل شد [۷].

Goel R و همکاران در سال ۲۰۰۶ دو مورد سنگ در کلیه لگنی را تحت جراحی PCNL قرار دادند. به این ترتیب که با ورود به پارانشیم کلیه از طریق ترانس مزوکولون توانستند با حداقل دست‌کاری روده، سنگ‌ها را با موفقیت خارج کنند [۸]. بعدها Sohail و همکارانش هم یک مورد سنگ ۴ سانتی‌متری را در کلیه لگنی بیمار ۱۵ ساله از طریق ترانس مزوکولون به روش PCNL تحت نظارت لاپاراسکوپ خارج کردند. سنگ به‌طور کامل بدون عوارض حین و بعد از جراحی خارج شد [۹].

در سال ۲۰۰۷ یک مطالعه با حجم نمونه بزرگ از ۱۱ بیمار با کلیه لگنی توسط El-Kappany ارائه شد که موفقیت PCNL تحت نظارت لاپاراسکوپ در پاک‌سازی کامل سنگ را حدود ۸۰ درصد گزارش کرد. نهایتاً نتیجه‌گیری کردند که این روش اگرچه ایمن و موثر است، به مهارت زیادی نیاز دارد و نسبتاً زمان‌بر است [۱۰].

Otano و همکاران تجربه خود را در زمینه PCNL با گاید سونوگرافی (USG) در ۲۶ بیمار با کلیه اکتوپیک لگنی گزارش کردند. متوسط اندازه سنگ ۲۲ میلی‌متر بود. پاک‌سازی کامل سنگ در ۲۲ بیمار (۸۸ درصد) حاصل شد. آنان نتیجه گرفتند PCNL با گاید سونوگرافی رویکردی ایمن و مؤثر حتی در ناهنجاری‌های کلیه مانند کلیه‌های اکتوپیک لگنی محسوب می‌شود [۱۱].

D'souza و همکاران در سال ۲۰۱۶ گزارشی از mini PCNL موفقیت‌آمیز (سنگ‌شکنی با لیزر) را در ۹ بیمار با کلیه اکتوپیک

## ملاحظات اخلاقی

این پروژه نامه تأییدیه از کمیته اخلاق در پژوهش دانشگاه علوم پزشکی همدان به شماره ۱۶/۳۵/۱۰/۲۰ پ مورخ ۱۴۰۰/۳/۳۰ دارد. در این پژوهش از بیماران رضایت‌نامه آگاهانه کتبی گرفته شده است.

## سهم نویسندگان

نویسنده اول (پژوهشگر اصلی): تدوین چارچوب کلی طرح، مشارکت در طراحی پروژه، نگارش مقاله ۳۳ درصد؛ نویسنده دوم (پژوهشگر اصلی): مسئول مکاتبات، بازنگری متون، مشارکت در تدوین بخش‌های مختلف طرح و نگارش مقاله ۳۴ درصد؛ نویسنده سوم (پژوهشگر اصلی): معرفی بیماران، طراح اصلی پروژه، نظارت بر حسن انجام امور و ویرایش علمی مقاله ۳۳ درصد.

## حمایت مالی

این پروژه از سوی معاونت تحقیقات و فناوری دانشگاه علوم پزشکی همدان حمایت مالی شده است.

سنگ کلیه در این بیماران است. بهترین نقطه دسترسی به کلیه می‌تواند در هر قسمتی از شکم باشد. PCNL تحت نظارت لاپاراسکوپی روشی قابل انجام و ایمن است و نتایج بسیار خوبی در این گروه از بیماران دارد. باید در نظر داشت که این روش ترکیبی، به تخصص و تجربه کافی در هر دو حیطه لاپاراسکوپی و اندورولوژیک نیاز دارد؛ زیرا عوارض احتمالی بالقوه هر دو روش را در خود جای داده است.

## تشکر و قدردانی

این مقاله بر اساس تجربیات نویسندگان (متخصصان ارولوژی) تدوین شده است و مصوب کمیته اخلاق دانشگاه است. نویسندگان مقاله بدین‌وسیله مراتب تشکر و قدردانی خود را از زحمات کارکنان بخش ارولوژی بیمارستان شهید بهشتی همدان و همکاری بیماران در انجام پروژه اعلام می‌دارند.

## تضاد منافع

هیچ‌گونه تضادی در نتایج مطالعه و منافع نویسندگان وجود ندارد.

## REFERENCES

- Paterson RF, Lifshitz DA, Kuo RL, Siqueira TM Jr, Lingeman JE. Shock wave lithotripsy monotherapy for renal calculi. *Int Braz J Urol.* 2002;28(4):291-301. PMID: 15748334
- Gross AJ, Fisher M. Management of stones in patients with anomalously sited kidneys. *Curr Opin Urol.* 2006;16(2):100-5. PMID: 16479212 DOI: 10.1097/01.mou.0000193380.16480.e1
- Dos Santos AR, Rocha Filho DC, Tajra LC. Management of lithiasis in pelvic kidney through laparoscopic guided percutaneous transperitoneal nephrolithotripsy. *Int Braz J Urol.* 2004; 30(1):32-34
- Holman E, Tóth C. Laparoscopically assisted percutaneous transperitoneal nephrolithotomy in pelvic dystopic kidneys: experience in 15 successful cases. *J Laparoendosc Adv Surg Tech.* 1998;8(6):431-5. PMID: 9916597 DOI: 10.1089/lap.1998.8.431
- Eshghi AM, Roth JS, Smith AD. Percutaneous transperitoneal approach to a pelvic kidney for endourological removal of staghorn calculus. *J Urol.* 1985;134(3):525-7. PMID: 3162036 DOI: 10.1016/s0022-5347(17)47274-0
- Troxel SA, Low RK, Das S. Extraperitoneal laparoscopy-assisted percutaneous nephrolithotomy in a left pelvic kidney. *J Endourol.* 2002;16(9):655-7. PMID: 12490018 DOI: 10.1089/089277902761402998
- Maheshwari PN, Bhandarkar DS, Andankar MG, Shah RS. Laparoscopically guided transperitoneal percutaneous nephrolithotomy for calculi in pelvic ectopic kidneys. *Surg Endosc.* 2004;18(7):1151. PMID: 15054649 DOI: 10.1007/s00464-003-4518-0
- Goel R, Yadav R, Gupta NP, Aron M. Laparoscopic assisted percutaneous nephrolithotomy (PCNL) in ectopic kidneys: two different techniques. *Int Urol Nephrol.* 2006;38(1):75-8. PMID: 16502056 DOI: 10.1007/s11255-005-3611-9
- Sohail N, Albodour A, Abdelrahman K. Laparoscopic assisted transmesocolonic percutaneous nephrolithotripsy in ectopic iliac kidney. *Urol Case Rep.* 2016;7:48-50. PMID: 27335792 DOI: 10.1016/j.eucr.2016.04.005
- El-Kappany HA, El-Nahas AR, Shoma AM, El-Tabey NA, Eraky I, El-Kenawy MR, et al. Combination of laparoscopy and nephroscopy for treatment of stones in pelvic ectopic kidneys. *J Endourol.* 2007;21(10):1131-6. PMID: 17949310 DOI: 10.1089/end.2007.9930
- Otaño N, Jairath A, Mishra S, Ganpule A, Sabnis R, Desai M. Percutaneous nephrolithotomy in pelvic kidneys: is the ultrasound-guided puncture safe? *Urology.* 2015;85(1):55-8. PMID: 25440823 DOI: 10.1016/j.urology.2014.08.015
- D'souza N, Verma A, Rai A. Laparoscopic-assisted mini percutaneous nephrolithotomy in the ectopic pelvic kidney: Outcomes with the laser dusting technique. *Urol Ann.* 2016;8(1):87-90. PMID: 26834410 DOI: 10.4103/0974-7796.171499
- Vartak KP, Salvi PH. Laparoscopic-assisted mini percutaneous nephrolithotomy for treatment of large calculi in pelvic ectopic kidney. *Urol Ann.* 2017;9(2):174-6. PMID: 28479771 DOI: 10.4103/0974-7796.204189
- Bhadranavar S, Nerli RB, Ghagane SC, Hiremath MB. Laparoscopic-assisted percutaneous nephrolithotomy in ectopic kidney. *J Sci Soc.* 2018;45(3):113-5. DOI: 10.4103/jss.JSS\_25\_18.