

Original Article



Evaluation of the Vascular Density, the Area of Foveal Avascular Zone, and Corrected Vision in Patients with Diabetic Macular Edema after Anti-VEGF Therapy

Alireza Maleki¹ , Kayhan Khani Ali Akbari^{1,*} , Narjes Sargolzaie²

¹ Department of Ophthalmology, School of Medicine, Al-Zahra Eye Hospital, Zahedan University of Medical Sciences, Zahedan, Iran

² Department of Social Medicine, School of Medicine, Clinical Immunology Research Center, Zahedan University of Medical Sciences, Zahedan, Iran

Abstract

Article history:

Received: 19 November 2022

Revised: 15 January 2023

Accepted: 06 February 2023

ePublished: 15 March 2023

***Corresponding author:** Kayhan Khani Ali Akbari, Department of Ophthalmology, School of Medicine, Al-Zahra Eye Hospital, Zahedan University of Medical Sciences, Zahedan, Iran.
Email: kayhan.khani@gmail.com

Background and Objective: This study aimed to evaluate the changes in macular superficial and deep capillary plexus (SCP and DCP) density, Foveal Avascular Zone (FAZ) area, and visual acuity in patients with diabetic macular edema after anti-VEGF therapy.

Materials and Methods: This descriptive-analytical study utilized before and after treatment design. In total, 30 eyes of 30 patients with diabetic macular edema were investigated in this study. Optical Coherence Tomography Angiography (OCTA) images were taken at baseline (before injections) and at visits after injections (30 days after injections). The patients were treated with intravitreal injection of Avastin (Bevacizumab) with a dose of 2.5 mg per month. Macular vessel density of the SCP and DCP, as well as FAZ area were measured in each OCTA. Best corrected visual acuity (BCVA) was measured at baseline visit and at last visit (30 days after the third injection).

Results: The mean age of patients was 57.33 years. Vessel density in SCP, DCP, and FAZ area were found to be significantly different before and after one, two, or three intravitreal injections ($P < 0.001$). However, vessel density was not found to be significantly different in SCP, DCP, and FAZ area among one, two, or three intravitreal injections ($P > 0.05$). Moreover, BCVA was not significantly different before and after intravitreal injections ($P > 0.05$).

Conclusion: In this study, macular vessel density and FAZ area statistically changed following the intravitreal injections of Bevacizumab; however, they were unchanged among three injections. In addition, the BCVA remained unchanged before and after treatment. Anti-VEGF effect on macular perfusion may cause a direct change in the micro vascular flow.

Keywords: Anti-VEGF, Diabetic Macular Edema, Foveal Avascular Zone, Optical Coherence Tomography Angiography, Vessel Density

Please cite this article as follows: Maleki A, Khani Ali Akbari K, Sargolzaie N. Evaluation of the Vascular Density, the Area of Foveal Avascular Zone, and Corrected Vision in Patients with Diabetic Macular Edema after Anti-VEGF Therapy. *Avicenna J Clin Med.* 2023; 29(4): 188-196. DOI: 10.32592/ajcm.29.4.188.



بررسی میزان دانسیته عروقی در لایه‌های سطحی و عمقی شبکه عروق کاپیلاری، اندازه ناحیه بدون عروق فووه‌آ و میزان اصلاح دید در بیماران مبتلا به ادم ماکولای دیابتی قبل و بعد از درمان با عوامل ضد رگ‌زا

علیرضا مالکی^۱ (ID)، کیهان خانی علی اکبری^{۱*} (ID)، نرجس سرگل زایی^۲

^۱ گروه چشم‌پزشکی، دانشکده پزشکی، بیمارستان چشم‌پزشکی الزهرا (س)، دانشگاه علوم پزشکی زاهدان، زاهدان، ایران
^۲ گروه پزشکی اجتماعی، دانشکده پزشکی، مرکز تحقیقات ایمونولوژی بالینی، دانشگاه علوم پزشکی زاهدان، زاهدان، ایران

چکیده

سابقه و هدف: این مطالعه با هدف تعیین میزان دانسیته عروقی در لایه‌های سطحی و عمقی شبکه عروق کاپیلاری، اندازه ناحیه بدون عروق فووه‌آ و میزان اصلاح دید در بیماران مبتلا به ادم ماکولای دیابتی قبل و بعد از درمان با عوامل ضد رگ‌زا طراحی شد.

مواد و روش‌ها: در این پژوهش ۳۰ چشم از بیماران متوالی مراجعه‌کننده به کلینیک شبکیه وارد مطالعه شدند که به ادم ماکولای دیابتی مبتلا بودند و کاندید درمان به روش تزریق داخل چشمی ماده Anti VEGF بودند. بیماران تحت درمان با تزریق داخل ویتره آواستین (بواسیزوماپ) با دز ۰/۱ سی‌سی ماهانه بودند. بیماران از نظر ارتباط بین میزان تغییر دانسیته عروق در Superficial capillary plexus، Deep capillary plexus و میزان سطح FAZ قبل و پس از درمان ارزیابی شدند.

یافته‌ها: میانگین دانسیته Superficial capillary plexus، Deep و ناحیه FAZ قبل از تزریق با یک ماه بعد از تزریق اول، یک ماه بعد از تزریق دوم و یک ماه بعد از تزریق سوم Anti-VEGF تفاوت آماری معناداری داشت ($P < 0.01$). تفاوت آماری معنی‌داری بین دید اصلاح‌شده بیماران قبل و پس از درمان با پارامترهای عروقی دیده نشد ($P > 0.05$).

نتیجه‌گیری: در این مطالعه عوامل ضد رگ‌زا باعث کاهش خون‌رسانی شبکیه نشد، بلکه باعث افزایش دانسیته عروقی شد که ممکن است این عوامل از طریق کاهش ادم و ضخامت شبکیه به صورت غیرمستقیم یا با بهبود ساختار عروق کاپیلاری به صورت مستقیم روی خون‌رسانی شبکیه اثر داشته باشد.

واژگان کلیدی: آنژیوگرافی توموگرافی انسجام نوری، ادم ماکولا دیابتی، تراکم عروقی، عوامل ضد رگ‌زا، ناحیه بدون عروق فووه‌آ

تاریخچه مقاله:

دریافت: ۱۴۰۱/۰۸/۲۸

ویرایش: ۱۴۰۱/۱۰/۲۵

پذیرش: ۱۴۰۱/۱۱/۱۷

انتشار: ۱۴۰۱/۱۲/۲۴

تمامی حقوق نشر برای دانشگاه علوم پزشکی همدان محفوظ است.

* نویسنده مسئول: کیهان خانی علی اکبری، گروه چشم پزشکی، دانشکده پزشکی، بیمارستان چشم پزشکی الزهرا (س)، دانشگاه علوم پزشکی زاهدان، زاهدان، ایران.

ایمیل: kayhan.khani@gmail.com

استناد: مالکی، علیرضا؛ خانی علی اکبری، کیهان؛ سرگل زایی، نرجس. بررسی میزان دانسیته عروقی در لایه‌های سطحی و عمقی شبکه عروق کاپیلاری، اندازه ناحیه بدون عروق فووه‌آ و میزان اصلاح دید در بیماران مبتلا به ادم ماکولای دیابتی قبل و بعد از درمان با عوامل ضد رگ‌زا. مجله پزشکی بالینی ابن سینا، زمستان ۱۴۰۱؛ ۲۹(۴): ۱۸۸-۱۹۶.

مقدمه

تولیدکنندگی‌اش در جامعه تحت تأثیر قرار می‌دهد [۳]. ادم ماکولا (Diabetic Macular Edema: DME) یکی از دلایل اصلی اختلال بینایی در بیماران دیابتی در سن کار است. این عارضه حدود ۲۱ میلیون از ۹۳ میلیون بیمار مبتلا به رتینوپاتی دیابتی (DR) را در سراسر جهان تحت تأثیر قرار می‌دهد و باعث ایجاد بیش از ۱۰

شیوع جهانی دیابت شیرین طی دو دهه گذشته به‌طور چشم‌گیری افزایش یافته است. در سال ۲۰۱۹، ۳۷/۳ میلیون نفر (۱۱/۳ درصد) از جمعیت آمریکایی دیابت داشتند [۱،۲]. عوارض سیستمیکی که این بیماری دارد، بر فرد و جامعه اثرگذار است؛ زیرا بیمار مبتلا به دیابت را در مهم‌ترین سال‌های مفید و

OCTA است.

روش کار

این مطالعه توصیفی-تحلیلی از نوع قبل و پس از درمان بود که در بیمارستان چشم‌پزشکی الزهرا زاهدان و پس از گرفتن رضایت آگاهانه از بیماران انجام شد. با توجه به مطالعات فلاورجانی و Alagorie AR [۱۳، ۱۴]، میانگین حجم نمونه ۳۰ چشم برآورد شد. انتخاب افراد با روش نمونه‌گیری در دسترس بر اساس معیارهای ورود و خروج از بیماران مراجعه‌کننده به کلینیک شبکیه بود، به طوری که این افراد به رتینوپاتی دیابتی به همراه ادم ماکولا مبتلا و کاندید درمان با روش تزریق داخل چشمی ماده Anti VEGF بودند و پیش از آن، تحت درمان‌های دیگر اعم از لیزر و تزریق ماده Anti-VEGF قرار نگرفته بودند. معیارهای خروج از مطالعه شامل این موارد بود: بیماران مبتلا به رتینوپاتی دیابتی که ادم ماکولا نداشتند، بیماران مبتلا به ادم ماکولای دیابتی که قبل از ورود به مطالعه درمان شدند، بیماران مبتلا به ادم ماکولای دیابتی که حین مطالعه درمانی غیر از Anti-VEGF دریافت کردند، بیماران مبتلا به ادم ماکولا که عللی غیر از دیابت عامل بروز آن بود، وجود اپاسیته‌های مدیا که باعث اختلال در تصویربرداری می‌شوند، تمام خانم‌هایی که از مواد آرایشی چشمی استفاده کرده بودند.

تمام بیماران قبل از اولین تزریق و پس از پایان درمان، تحت BCVA برای تعیین دید اصلاح‌شده قرار گرفتند. از تمام بیماران یک OCTA پایه تهیه شد. سپس بیماران برای ادامه سیر درمان خود توسط سرویس شبکیه تحت درمان با تزریق داخل ویتره آواستین (بواسیزوماب) با دوز ۰/۱ سی‌سی ماهانه قرار گرفتند. ماده تزریق شده داخل ویتره بیماران Stivant bevacizumab (ساخت شرکت آریوژن فارمد) بود. یک ماه پس از هر مرحله درمان از تمام بیماران تصویربرداری OCTA شد. تمام معاینات را یک چشم‌پزشک انجام داد تا خطای تکنیکال مربوط به روش معاینه کاهش یابد. عکس برداری شبکیه بیماران با دستگاه posterior oct angiouvie شرکت optuvue ساخت سال ۲۰۱۷ انجام شد.

عکس اولیه بیماران که در زمان معاینه اولیه گرفته شد، به‌عنوان معیار سنجیدن متغیرهای مطالعه با سایر تصاویری که در ادامه مطالعه گرفته می‌شد، قرار گرفت. سپس تمام بیماران از نظر ارتباط بین میزان تغییر دانسیته عروق در Superficial capillary plexus و Deep capillary plexus و سطح FAZ قبل و پس از درمان ارزیابی شدند. همچنین بیماران از نظر ارتباط بین میزان دید اصلاح‌شده با پارامترهای OCTA ارزیابی شدند. OCTA امکان تصویربرداری از مویرگ‌های ظریف را فراهم می‌کند و بدون نیاز به تزریق ماده حاجب و به‌سرعت در درمانگاه‌های شلوغ برای بررسی عروق شبکیه استفاده می‌شود. این تصویربرداری تکرارپذیری بسیار خوبی دارد و برای مقایسه در تصویربرداری‌های بعدی مناسب است.

هزار مورد جدید نابینایی در سال می‌شود [۴-۶]. مدت و نوع دیابت به‌طور مستقیم بر شیوع DME تأثیر دارد. بیماران می‌توانند در ۵ سال اول پس از تشخیص دیابت نوع I به سمت DME پیشرفت کنند. میزان شیوع در عرض ۳۰ سال به ۴۰ درصد می‌رسد [۷، ۸]. همچنین DME در حدود ۵ درصد از بیماران مبتلا به دیابت نوع II در زمان تشخیص وجود دارد [۸].

تورم شبکیه در DME ناشی از ناهنجاری‌های گسترده مویرگ‌های شبکیه به صورت نشت از سد خونی شبکیه‌ای و میکروآنوریزم است [۹]. با افزایش تراکم اگزودای سخت، نشت لیپوپروتئین‌ها از مویرگ‌ها به سمت مرکز فووه‌آ گسترش می‌یابد که باعث ایجاد و توسعه فیبروز Sub fovea و در نتیجه کاهش غیر قابل برگشت بینایی و افزایش ضخامت ماکولا می‌شود [۱۰، ۱۱، ۱۲]. تغییرات غیرطبیعی مویرگ‌های چشم و نشت مویرگی ناشی از نفوذپذیری غیرطبیعی عروق شبکیه منجر به DME و کاهش بینایی و نابینایی احتمالی در صورت عدم درمان می‌شود [۱۲].

در برخی از مطالعات دیده شده است بیماران مبتلا به رتینوپاتی دیابتی که تحت درمان با لیزر ماکولا قرار گرفتند، در بررسی‌های بعدی دچار کاهش دید شدند و بیمارانی که ادم ماکولا نداشتند، لیزر باعث بهبود دید نشد. لذا تمایل به درمان این بیماران با عوامل ضد رگ‌زایی بیشتر است [۱]. در برخی مطالعات که تأثیر درمان با anti-VEGF را بر خون‌رسانی ماکولا با استفاده از Fluorescein angiography بررسی کرده‌اند، نتایج متناقضی به‌دست آمده است. برخی مطالعات بدتر شدن مناطق با عدم خون‌رسانی شبکیه را نشان دادند و برخی دیگر بهبود این مناطق را نشان دادند. فلورسین آنژیوگرافی برای بررسی میزان خون‌رسانی شبکیه تحت تأثیر کیفیت عکس و میزان تیرگی محل عکس‌برداری به علت خون‌ریزی یا نشت عروقی شدید است. از طرفی فلورسین آنژیوگرافی اجازه بررسی جزئیات گردش خون داخل کورویید را حداقل در سطح کاپیلاری نمی‌دهد [۳].

OCTA یک روش غیرتهاجمی برای نقشه‌برداری از عروق شبکیه و کورویید است که به تزریق ماده حاجب نیاز ندارد. OCTA به‌راحتی اجازه بررسی گردش خون شبکیه و کوریو کاپیلاری را می‌دهد، عوارض ناشی از تزریق FA را ندارد و روش ایمن‌تر و راحت‌تری برای بیماران است. در این روش تصویربرداری امکان بررسی ساختار عروقی وجود دارد که در روش‌های قبلی تصویربرداری این امکان وجود نداشت [۱۳]. یکی از درمان‌های پرکاربرد در مرکز چشم‌پزشکی الزهرا در زاهدان، تزریق داخل ویتره بواسیزوماب است. با انجام این تحقیق و بررسی میزان مؤثر بودن این درمان در ادم ماکولای دیابتی از صرف هزینه و وقت بی‌بهره بیماران جلوگیری می‌شود. لذا هدف از انجام این مطالعه، بررسی میزان بهبود دید بیماران و همچنین بررسی میزان تغییرات مربوط به خون‌رسانی شبکیه پس از تزریق عوامل ضد رگ‌زا در بیماران مبتلا به ادم ماکولای دیابتی با استفاده از روش تصویربرداری

تزریق، یک ماه بعد از تزریق اول، یک ماه بعد از تزریق دوم و یک ماه بعد از تزریق سوم Anti-VEGF برابر با $6/24 \pm 37/58$ ، $4/69 \pm 42/14$ ، $5/48 \pm 41/56$ بود. بر اساس آزمون تحلیل اندازه‌های مکرر تفاوت معناداری بین میانگین دانسیته superficial capillary plexus وجود دارد ($P < 0/001$). از آنجا که نتیجه آزمون تحلیل اندازه‌های مکرر تفاوت کلی بین میانگین دانسیته superficial capillary plexus را نشان داد، بر اساس آزمون LSD (آزمون مقایسه دوجه‌دوی میانگین‌ها) نتایج زیر حاصل شد:

میانگین دانسیته superficial capillary plexus بین قبل و یک ماه بعد از تزریق اول تفاوت معناداری دارد ($P < 0/001$).

میانگین دانسیته superficial capillary plexus بین قبل و یک ماه بعد از تزریق دوم تفاوت معناداری دارد ($P < 0/001$).

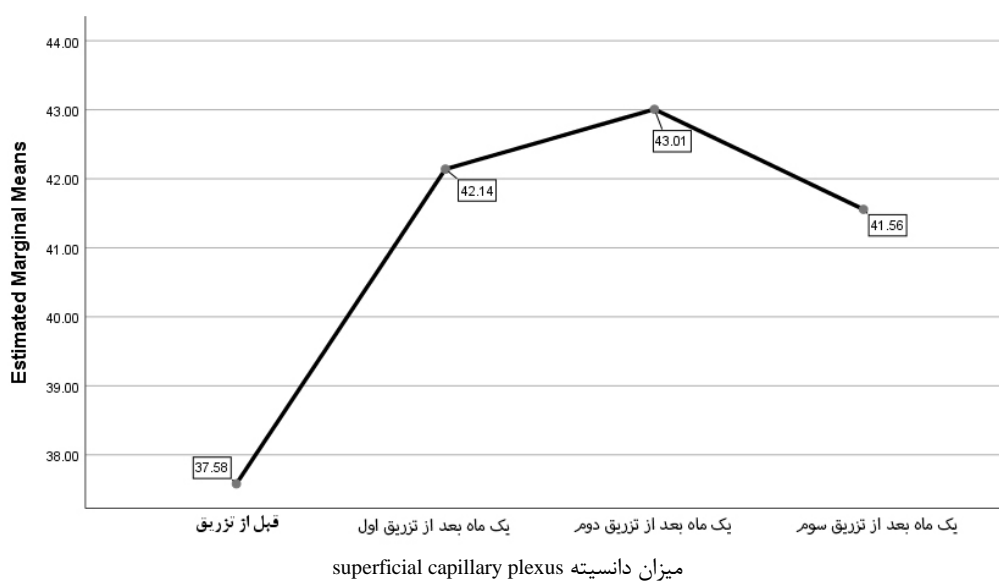میانگین دانسیته superficial capillary plexus بین قبل و یک ماه بعد از تزریق سوم تفاوت معناداری دارد ($P < 0/001$).

میانگین دانسیته superficial capillary plexus بین یک ماه بعد از تزریق اول و یک ماه بعد از تزریق دوم تفاوت معناداری ندارد ($P = 0/143$).

میانگین دانسیته superficial capillary plexus بین یک ماه بعد از تزریق اول و یک ماه بعد از تزریق سوم تفاوت معناداری ندارد ($P = 0/495$).

میانگین دانسیته superficial capillary plexus بین یک ماه بعد از تزریق دوم و یک ماه بعد از تزریق سوم تفاوت معناداری ندارد ($P = 0/13$).

شکل ۱ حاصل از تحلیل اندازه‌های مکرر است که روند بین میانگین‌های دانسیته superficial capillary plexus را در چهار اندازه‌گیری نشان می‌دهد.



شکل ۱: میانگین‌های دانسیته superficial capillary plexus

قابلیت خاص این تصویربرداری آن است که علاوه بر تصویربرداری از کل ضخامت بافت، می‌توان عروق را در لایه‌های خاص شبکه‌ای ارزیابی کرد. دانسیته عروق کاپیلاری در لایه‌های سطحی و عمقی با نرم‌افزار دستگاه OCTA اندازه‌گیری و به صورت درصد بیان می‌شود. اندازه مساحت بدون عروق فووه‌آ نیز به صورت یک عدد اعشاری با واحد میکرومتر مربع بیان می‌شود. میزان دید اصلاح‌شده نیز بر اساس اصلاح دید بیماری توسط عدسی‌هایی با قدرت منفی و مثبت و با استفاده از اسنلن چارت انجام می‌شود که به صورت عدد کسری بیان می‌شود.

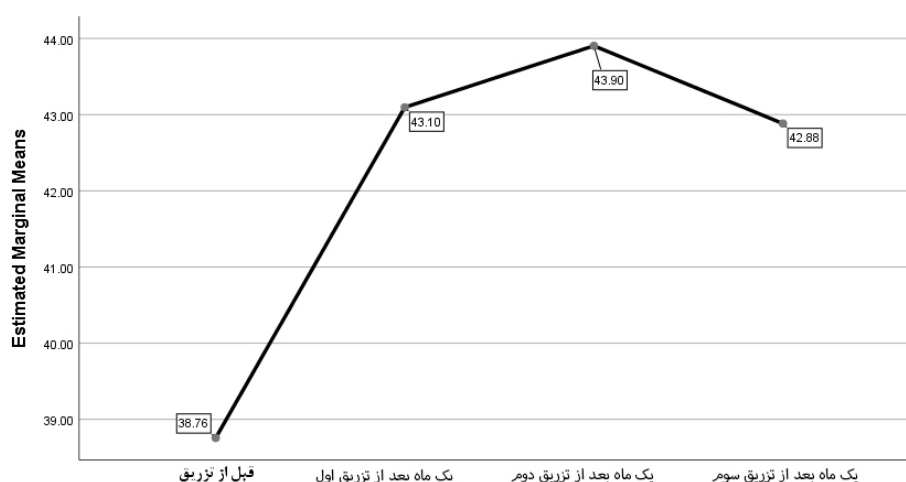
داده‌های مطالعه بر اساس فرم اطلاعاتی جمع‌آوری و با استفاده از نرم‌افزار SPSS نسخه ۲۴ وارد کامپیوتر و تحلیل شد. برای اثبات تبعیت داده‌ها از توزیع نرمال، ابتدا آزمون کولموگوروف-اسمیرنوف (one sample Kolmogorov-Smirnov test) انجام شد. از آزمون‌های آماری توصیفی و تحلیلی برای توصیف داده‌های دموگرافیک و برای تحلیل نتایج از تحلیل واریانس با داده‌های تکراری و آزمون همبستگی پیرسون استفاده شد. سطح معنی‌داری $P < 0/05$ در نظر گرفته شد.

نتایج

۳۰ بیمار وارد مطالعه شدند. از بین این ۳۰ نفر، ۱۸ نفر (۶۰ درصد) مرد و ۱۲ نفر (۴۰ درصد) زن بودند. میانگین سنی بیماران $57/33 \pm 8/29$ سال به دست آمد و کمترین و بیشترین سن به ترتیب ۴۵ و ۷۱ سال بود. میانگین سنی زنان $55 \pm 8/31$ و مردان $58/11 \pm 8/13$ بود. بر اساس آزمون تی مستقل، بین میانگین سنی مردان و زنان تفاوت معناداری مشاهده نشد ($P = 0/214$).

دانسیته Superficial Capillary Plexus

میانگین دانسیته superficial capillary plexus قبل از



میزان دانسیته Deep capillary plexus
 شکل ۲: میانگین‌های دانسیته Deep capillary plexus
 اندازه FAZ

دانسیته Deep capillary plexus را در چهار اندازه‌گیری نشان می‌دهد.

میانگین اندازه FAZ قبل از تزریق، یک ماه بعد از تزریق اول، یک ماه بعد از تزریق دوم و یک ماه بعد از تزریق سوم Anti-VEGF برابر 0.1641 ± 0.0515 ، 0.1459 ± 0.0530 ، 0.1386 ± 0.0520 و 0.1416 ± 0.0541 بود. بر اساس آزمون تحلیل اندازه‌های مکرر تفاوت معناداری بین میانگین FAZ وجود دارد ($P < 0.001$). از آنجاکه نتیجه آزمون تحلیل اندازه‌های مکرر تفاوت کلی بین میانگین اندازه FAZ را نشان داد، بر اساس آزمون LSD (آزمون مقایسه دوجه‌دوی میانگین‌ها) نتایج زیر حاصل شد:

میانگین اندازه FAZ بین قبل و یک ماه بعد از تزریق اول تفاوت معناداری دارد ($P < 0.001$).

میانگین اندازه FAZ بین قبل و یک ماه بعد از تزریق دوم تفاوت معناداری دارد ($P < 0.001$).

میانگین اندازه FAZ بین قبل و یک ماه بعد از تزریق سوم تفاوت معناداری دارد ($P < 0.001$).

میانگین اندازه FAZ بین یک ماه بعد از تزریق اول و دوم تفاوت معناداری دارد ($P = 0.008$).

میانگین اندازه FAZ بین یک ماه بعد از تزریق اول و سوم تفاوت معناداری ندارد ($P = 0.346$).

میانگین اندازه FAZ بین یک ماه بعد از تزریق دوم و سوم تفاوت معناداری ندارد ($P = 0.307$).

شکل ۳ تحلیل اندازه‌های مکرر است که روند بین میانگین‌های اندازه FAZ را در چهار اندازه‌گیری نشان می‌دهد.

در جدول ۱ نتیجه آزمون همبستگی پیرسون در ارتباط با اصلاح دید بررسی شده است. همان‌طور که مشاهده می‌شود، میزان

دانسیته Deep Capillary Plexus

میانگین دانسیته Deep capillary plexus قبل از تزریق، یک ماه بعد از تزریق اول، یک ماه بعد از تزریق دوم و یک ماه بعد از تزریق سوم Anti-VEGF برابر با 5.49 ± 38.76 ، 4.69 ± 43.10 ، 4.01 ± 43.90 و 4.01 ± 42.88 بود. بر اساس آزمون تحلیل اندازه‌های مکرر تفاوت معناداری بین میانگین دانسیته Deep capillary plexus وجود دارد ($P < 0.001$). از آنجاکه نتیجه آزمون تحلیل اندازه‌های مکرر تفاوت کلی بین میانگین دانسیته Deep capillary plexus را نشان داد، بر اساس آزمون LSD (آزمون مقایسه دوجه‌دوی میانگین‌ها) نتایج زیر حاصل شد:

میانگین دانسیته Deep capillary plexus بین قبل و یک ماه بعد از تزریق اول تفاوت معناداری دارد ($P < 0.001$).

میانگین دانسیته Deep capillary plexus بین قبل و یک ماه بعد از تزریق دوم تفاوت معناداری دارد ($P < 0.001$).

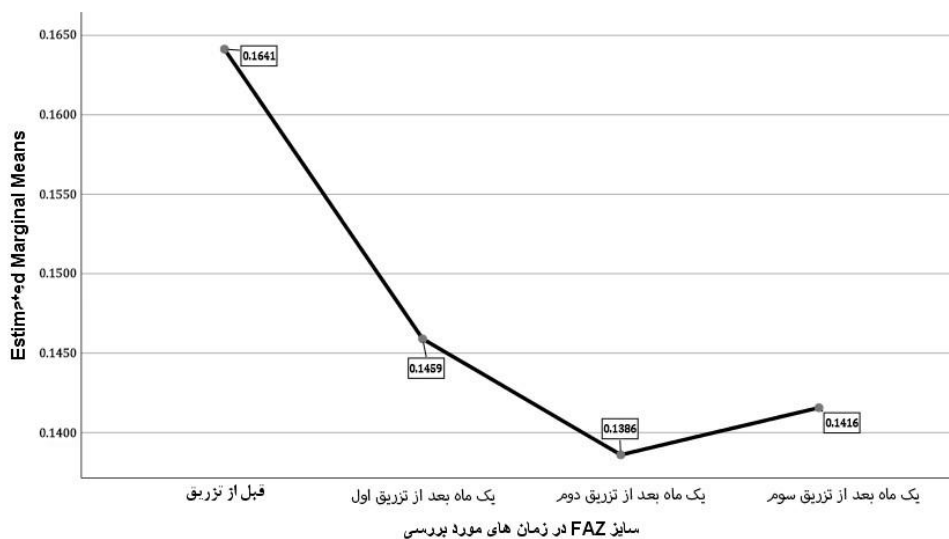
میانگین دانسیته Deep capillary plexus بین قبل و یک ماه بعد از تزریق سوم تفاوت معناداری دارد ($P < 0.001$).

میانگین دانسیته Deep capillary plexus بین یک ماه بعد از تزریق اول و یک ماه بعد از تزریق دوم تفاوت معناداری ندارد ($P = 0.146$).

میانگین دانسیته Deep capillary plexus بین یک ماه بعد از تزریق اول و یک ماه بعد از تزریق سوم تفاوت معناداری ندارد ($P = 0.801$).

میانگین دانسیته Deep capillary plexus بین یک ماه بعد از تزریق دوم و یک ماه بعد از تزریق سوم تفاوت معناداری ندارد ($P = 0.053$).

شکل ۲ تحلیل اندازه‌های مکرر است که روند بین میانگین‌های



شکل ۳: روند بین میانگین اندازه FAZ

عروقی در لایه سطحی و عمقی مویرگی با میزان دید بیماران قبل و پس از درمان نیز تفاوت آماری معناداری دیده نشد.

دید اصلاح شده بیماران قبل از تزریق با بعد از پایان تزریقات داخل ویتره آواستین از نظر آماری تفاوت معناداری نداشت. بین دانسیته

جدول ۱: بررسی نتیجه آزمون همبستگی پیرسون در ارتباط با اصلاح دید

قبل از تزریق	یک ماه بعد از تزریق اول / ارتباط با اصلاح دید	یک ماه بعد از تزریق دوم / ارتباط با اصلاح دید	یک ماه بعد از تزریق سوم / ارتباط با اصلاح دید
۳۷/۵۸ (± ۶/۲۴) P=۰/۳۵۱ r=-۰/۱۷۶	۴۳/۰۱ (± ۴/۶۹) P=۰/۲۰۳ r=-۰/۲۳۹	۴۱/۵۶ (± ۵/۴۸) P=۰/۰۹۰ r=-۰/۳۱۵	۴۲/۱۴ (± ۵/۶۵) P=۰/۳۵۱ r=-۰/۱۷۶
۳۸/۷۶ (± ۵/۴۹) P=۰/۳۴۷ r=-۰/۱۷۸	۴۳/۹۰ (± ۴/۰۱) P=۰/۱۱۹ r=-۰/۲۹۱	۴۲/۸۸ (± ۵/۰۶) P=۰/۰۵۷ r=-۰/۳۵۲	۴۳/۰۹ (± ۴/۶۹) P=۰/۳۴۷ r=-۰/۱۷۸
۰/۱۶۴۱ (± ۰/۵۱۵) P=۰/۸۱۸ r=۰/۰۴۴	۰/۱۳۸۶ (± ۰/۵۲۰) P=۰/۶۸۴ r=۰/۰۷۸	۰/۱۴۱۶ (± ۰/۵۴۱) P=۰/۴۵۰ r=۰/۱۴۳	۰/۱۴۵۹ (± ۰/۵۳۰) P=۰/۸۱۸ r=۰/۰۴۴

بحث

اندازه گیری‌ها از Deep capillary plexus همبستگی بیشتری را در زمینه طبقه بندی بیماری نشان می دهد [۱۹،۲۰]. علاوه بر این، اندازه گیری های RTVue XR Avanti، VD و repeatability بالایی دارد که این مسئله استفاده از آن‌ها را برای تغییرات عروقی شبکیه چشم در طول زمان تأیید می کند [۲۱].

مطالعات قبلی بر اساس آنژیوگرافی فلورسین (FA) نشان داده است درمان anti-VEGF پیشرفت را کند می کند یا حداقل باعث بدتر نشدن پرفیوژن مویرگی ماکولا می شود [۲۲،۲۳]. تجزیه و تحلیل کمی در مطالعه ای که اخیراً منتشر شده [۱۳] نشان

تراکم عروق (VD) که به عنوان درصد مساحت اشغال شده توسط عروق نسبت به کل تصویر تعریف می شود، یکی از اولین معیارهای تولید شده از آنژیوگرافی OCT است. بررسی های اولیه Hwang و همکاران نشان داد VD می تواند به عنوان نشانگری برای تعیین کمیت پرفیوژن مویرگی استفاده شود [۱۵]. از آن زمان تاکنون چندین مطالعه کاهش تراکم عروق parafoveal را در لایه های عروقی سطحی و عمیق شبکیه چشم در مقایسه با افراد سالم نشان داده اند [۱۶،۱۷]. علاوه بر این، VD با افزایش شدت رتینوپاتی دیابتی همبستگی منفی نشان داده است [۱۸].

OCTA و FA قرار گرفتند و به این نتیجه رسیدند که هیچ‌گونه خون‌رسانی مجدد در عروق و شبکه کاپیلاری در مناطق بدون خون‌رسانی non-perfusion در هر دو نوع عکس‌برداری دیده نشد و تشخیص و تعداد مناطق تشخیص داده‌شده در OCTA بیشتر از FA بود [۲۵]. نتایج این مطالعه با مطالعه ما همسو نبود؛ زیرا در مطالعه ما مساحت ناحیه FAZ و میانگین دانسیته عروقی تفاوت آماری معنی‌داری داشت. لذا نشان‌دهنده تأثیر مثبت درمان در افزایش خون‌رسانی شبکیه است که با نتایج مطالعه Couturier همسو نیست. از دلایل تفاوت در نتایج می‌توان به تعداد کم نمونه در این مطالعه نسبت به مطالعه ما اشاره کرد که در مطالعه ما حجم نمونه بیشتر بود.

قاسمی فلاورجانی و همکاران در سال ۲۰۱۶ با بررسی ۱۸ چشم از ۱۵ بیماری که دچار ادم ماکولا به دلیل رتینوپاتی دیابتی یا انسداد ورید شبکیه بودند و تحت یک نوبت تزریق Anti-VEGF قرار گرفتند، به این نتیجه رسیدند که تفاوت آماری معنی‌داری بین دانسیته عروقی فووه‌آ و پارا فووه‌آ قبل و بعد از تزریق دیده نشد. در این مطالعه ۱ چشم تحت تزریق رانیبیزوماب، ۳ چشم تحت تزریق aflibercept و ۱۴ چشم تحت تزریق bevacizumab قرار گرفتند [۱۳]. نتایج این مطالعه نیز در راستای مطالعه ما نیست؛ زیرا تفاوت آماری معنی‌داری بین دانسیته عروقی قبل و بعد از تزریق در مطالعه ما دیده شد. از دلایل تفاوت نتایج می‌توان به تفاوت ماده تزریق شده به داخل چشم اشاره کرد. علت دیگر تفاوت نتایج، وجود بیماران مبتلا به ادم شبکیه به علت انسداد عروق شبکیه در مطالعه آن‌هاست.

در مطالعه‌ای که محمد اشرف و همکاران در سال ۲۰۲۰ روی ۳۹۶ چشم دچار انواع مختلف رتینوپاتی دیابتی انجام دادند، در تصویربرداری‌های انجام‌شده با OCTA متوجه شدند افرادی که مراحل پیشرفته‌تری از رتینوپاتی دیابتی داشتند، تفاوت معنی‌داری در دانسیته عروق سطحی و vessel length density دیده شد، اما در دانسیته عروق میانی و عمقی تفاوت معنی‌داری دیده نشد [۲۶]. نتایج این مطالعه با مطالعه ما همسو نیست. در مطالعه ما دانسیته عروق سطحی و عمقی قبل و بعد از تزریق تفاوت معنی‌داری داشتند. در مطالعه‌ای که Andrew T sai و همکاران در سال ۲۰۲۰ روی ۵۶ چشم با مراحل مختلف رتینوپاتی دیابتی انجام دادند، تمام بیماران در شروع درمان و یک سال بعد تحت OCTA قرار گرفتند و از نظر BCVA نیز بررسی شدند. نتایج آنان نشان داد هرچه میزان دانسیته عروقی در Deep capillary plexus کمتر باشد و میزان FAZ در لایه عمقی بیشتر باشد، میزان کاهش دید بیماران بیشتر است و هرچه دانسیته Superficial plexus کمتر باشد، میزان حساسیت شبکیه کمتر است [۲۷]. این مطالعه نیز با نتایج حاصل از مطالعه ما همسو نیست. در مطالعه ما تفاوت آماری معنی‌داری بین دانسیته عروقی و دید بیماران دیده نشد.

در مطالعه‌ای که Hsieh و همکاران در سال ۲۰۱۹ روی ۵۰

داده است هیچ تغییر آماری معنی‌داری در میانگین VD در SCP و DCP پس از یک بار تزریق (داخل زجاجیه) anti-VEGF برای ادم ماکولا وجود ندارد. این نتایج با یافته‌های پژوهش حاضر مطابقت ندارد. با این حال، مطالعه ذکرشده تنها بیماران مبتلا به ادم ماکولای دیابتی را شامل می‌شود که یک دُز تزریق anti-VEGF دریافت کرده بودند [۱۳]. تحلیل مطالعه حاضر تغییر معناداری را در اندازه‌گیری‌های VD به دنبال درمان anti-VEGF نشان داد. علت تفاوت نتایج با مطالعه حاضر این است که بیماران ما ۳ دُز دارو دریافت کردند، اما همانند این مطالعه، بیماران ما نیز شامل بیماران مبتلا به ادم ماکولای دیابتی بود.

در مطالعه‌ای که Alagorie AR و همکاران در سال ۲۰۲۰ روی ۴۰ بیمار مبتلا به رتینوپاتی دیابتی پرولیفراتیو بدون ادم ماکولا انجام دادند، بیماران به دو گروه تحت درمان ماهانه و ۳ ماهه با AFLIBERCEPT به مدت ۱۲ ماه تقسیم شدند. پس از پایان ۱۲ ماه، هیچ تفاوت آماری معنی‌داری بین دو گروه از نظر تفاوت دانسیته عروقی دیده نشد. همچنین تفاوت آماری معنی‌داری بین قبل و بعد از درمان با AFLIBERCEPT دیده نشد [۱۴]. نتایج این مطالعه با مطالعه ما همسو نبود؛ زیرا در مطالعه ما میانگین دانسیته عروقی پس از تزریق Anti-VEGF نسبت به قبل از تزریق تفاوت آماری معنی‌داری داشت. از دلایل همسو نبودن مطالعه ما با این مطالعه این است که بیماران بررسی‌شده در این مطالعه ادم ماکولا نداشتند و ماده تزریقی داخل چشم در این مطالعه افلیبرسپت بود.

در مطالعه‌ای که AttaAllah HR و همکاران در سال ۲۰۱۸ انجام دادند، بیماران به ۳ گروه تقسیم شدند. گروه ۱ شامل ۴۰ بیمار با رتینوپاتی دیابتی به همراه ادم ماکولا، گروه ۲ شامل ۴۰ بیمار با رتینوپاتی دیابتی بدون ادم ماکولا و گروه ۳ شامل ۴۰ بیمار گروه کنترل با معاینه نرمال بودند. بیماران تحت بررسی با OCTA از نظر تفاوت FAZ و دانسیته عروق سطحی و عمقی شبکه کاپیلاری قرار گرفتند که به این نتیجه رسیدند که بیماران گروه اول FAZ بزرگ‌تری نسبت به دو گروه دیگر داشتند. همچنین دانسیته عروقی این گروه و میزان کاهش دید آنان نسبت به دو گروه دیگر بیشتر بود. بیماران گروه ۲ نیز نسبت به گروه کنترل FAZ بزرگ‌تر و دانسیته عروقی کمتری داشتند [۲۴]. نتایج این مطالعه با مطالعه ما همسو است؛ زیرا در مطالعه ما نیز میانگین دانسیته عروقی پس از تزریق Anti-VEGF نسبت به قبل از تزریق تفاوت آماری معنی‌داری داشت و مساحت ناحیه FAZ پس از تزریق نسبت به قبل از تزریق تفاوت آماری معنی‌داری داشت که نشان‌دهنده تأثیر مثبت درمان در افزایش خون‌رسانی شبکیه است.

در مطالعه Couturier و همکاران که در سال ۲۰۱۷ روی ۱۰ چشم از ۹ بیمار مبتلا به Severe NPDR یا PDR انجام شد که تحت ۳ نوبت تزریق ماهانه Anti-VEGF قرار گرفته بودند. در شروع درمان و یک ماه پس از سومین تزریق، تمام بیماران تحت

بهرتر است مطالعه با اندازه نمونه بیشتری انجام شود. همچنین پیشنهاد می‌شود پژوهشی با مقایسه پرفیوژن عروقی و اثرات انواع مختلف Anti-VEGF یا سایر روش‌های درمانی در بیماران مبتلا به ادم ماکولای دیابتی انجام شود.

نتیجه‌گیری

بر اساس نتایج مطالعه حاضر، میانگین دانسیته عروقی پس از تزریق Anti-VEGF نسبت به قبل از تزریق تفاوت آماری معنی‌داری داشت و مساحت ناحیه FAZ پس از تزریق نسبت به قبل تزریق تفاوت آماری معنی‌داری داشت که نشان‌دهنده تأثیر مثبت درمان در افزایش خون‌رسانی شبکیه بوده است یا با توجه به نتایج به‌دست‌آمده و ماهیت این داروها که عوامل ضد رگ‌زا هستند، باعث کاهش خون‌رسانی قسمت ماکولای شبکیه نشده است. دید بیماران پس از تزریق سوم با قبل از درمان و با دانسیته عروقی هم‌زمان تفاوت آماری معنی‌داری نداشت. تفاوت دانسیته عروقی در تزریقات دو و سه با تزریق اول معنی‌دار نبود. این تزریقات خطر عوارضی همچون اندوفتالمیت و افزایش فشار داخل چشم دارند و باعث صرف وقت و هزینه می‌شود. با توجه به محدودیت‌های مطالعه، توصیه می‌شود مطالعه‌ای با حجم نمونه بیشتر و تنوع دارویی بیشتری در بیماران رتینوپاتی دیابتی بدون ادم ماکولا انجام شود تا با دقت بیشتری تأثیر عوامل ضد رگ‌زا بر ساختار و دانسیته عروقی ماکولا بررسی شود.

تشکر و قدردانی

این مقاله از پایان‌نامه دوره تخصصی چشم‌پزشکی مصوب دانشگاه علوم پزشکی زاهدان به شماره ۱۰۳۲۷ گرفته شده است. بدین‌وسیله نویسندگان از معاونت پژوهشی دانشگاه علوم پزشکی زاهدان تشکر و قدردانی می‌کنند.

تضاد منافع

بنابر اظهار نویسندگان این مقاله تضاد منافع ندارد.

ملاحظات اخلاقی

این طرح از کمیته اخلاق دانشگاه علوم پزشکی زاهدان با شناسه IR.ZAUMS.REC.1401.037 تأییدیه دارد. همچنین از تمام بیماران رضایت آگاهانه گرفته شد.

سهم نویسندگان

نویسنده اول (پژوهشگر اصلی): تدوین چارچوب اصلی پژوهش، مشارکت در تهیه پروپوزال، ویرایش علمی مقاله (۴۰ درصد)؛ نویسنده دوم (پژوهشگر اصلی): مسئول مکاتبات، نگارش پروپوزال، جمع‌آوری نمونه‌ها، تدوین بخش‌های مختلف طرح، نگارش مقاله (۴۰ درصد)؛ نویسنده سوم (پژوهشگر همکار): تحلیلگر آماری طرح، مشارکت در نگارش مقاله (۲۰ درصد).

حمایت مالی

حامی مالی این طرح دانشگاه علوم پزشکی زاهدان بوده است.

چشم انجام دادند که دچار ادم ماکولای دیابتی بودند و تحت درمان ماهانه با تزریق داخل ویترو رانیبیزوماب به مدت ۳ ماه قرار گرفته بودند، به این نتیجه رسیدند که در بیماران با DME میزان دانسیته عروقی پارافووه‌آ در لایه سطحی و میزان دید بیماران ارتباط دارد. بیمارانی که عروق پارافووه‌آ بیشتری در لایه سطحی داشتند، پس از دوره تزریق میزان بهبود دید بیشتری داشتند [۲۸]. مطالعه ما نشان داد دید بیماران پس از تزریق سوم با قبل از درمان و با دانسیته عروقی هم‌زمان تفاوت آماری معنی‌داری ندارد که ممکن است به علت استفاده از دارویی متفاوت از داروی مطالعه ما باشد که تأثیر بیشتری در بهبود ساختار عروقی شبکیه داشته است و همچنین در اثر عوامل محل در بهبود دید مانند تشدید اختلال در مرکز ماکولا و افزایش میزان کاتاراکت بیماران یا عدم کنترل قند توسط بیمار باشد که باعث عدم بهبود دید بیماران پس از تزریق شده است. همانند این مطالعه، در مطالعه ما نیز میانگین دانسیته عروقی پس از تزریق Anti-VEGF نسبت به قبل از تزریق تفاوت آماری معنی‌داری داشت.

در مطالعه‌ای که Osama Sorour و همکاران در سال ۲۰۱۸ روی ۵۵ چشم انجام دادند که دچار ادم ماکولای دیابتی و رتینوپاتی دیابتی پرولیفراتیو بودند و تحت درمان با انواع Anti-VEGF قرار گرفته بودند، هیچ تأثیر آماری معنی‌داری در Superior Capillary Plexus، Deep و Total قبل و بعد از ۲ و ۳ تزریق دیده نشد. همچنین هیچ تفاوت آماری معنی‌داری از نظر تفاوت نوع Anti-VEGF و دانسیته SCP، DCP و TCP دیده نشد. هیچ تفاوت آماری معنی‌داری در میزان دانسیته SCP، DCP و TCP از نظر بیمارانی که قبلاً تحت درمان بوده‌اند، با بیمارانی که تازه درمان را شروع کردند، دیده نشد [۲۹]. مطالعه ما نیز نشان داد میزان دانسیته عروقی قبل و بعد از تزریق تفاوت آماری معنی‌داری داشت و تفاوت دانسیته عروقی در تزریقات دو و سه با تزریق اول معنی‌دار نبود. لذا بهتر است از روش‌های دیگر درمان یا انواع دیگری از Anti-VEGF استفاده شود.

مطالعه ما با محدودیت‌هایی روبه‌رو بود. حجم نمونه مطالعه حاضر از برخی مطالعات مشابه کمتر است. لذا احتمال دارد تغییرات کوچک، اما قابل توجه را تشخیص ندهد. نقاط قوت مطالعه حاضر شامل این بود که تا جایی که ما می‌دانیم، این اولین مطالعه‌ای در ایران است که تغییرات VD را در بیماران مبتلا به ادم ماکولای دیابتی تحت درمان با سه تزریق، عوامل anti-VEGF را تجزیه‌وتحلیل می‌کند. مطالعات مشابه بیشتر با یک تزریق داخل ویترو یا تزریق سایر انواع Anti-VEGF انجام شده‌اند. پیشنهاد می‌شود مطالعه‌ای انجام شود که اثرات بواسیزوماب را بر پرفیوژن کلی عروقی بررسی کند و با مطالعه حاضر مقایسه شود. همچنین

REFERENCES

1. Wild S, Roglic G, Green A, Sicree R, King H. Global prevalence of diabetes: estimates for the year 2000 and

projections for 2030. *Diabetes Care*. 2004;27(5):1047-53. PMID: 15111519 DOI: 10.2337/diacare.27.5.1047

2. Lau LH, Lew J, Borschmann K, Thijs V, Ekinici EI. Prevalence of diabetes and its effects on stroke outcomes: A meta-analysis and literature review. *J Diabetes Investig*. 2019;**10**(3):780-92. PMID: 30220102 DOI: 10.1111/jdi.12932
3. Bhavsar AR, Atebara NH, Drouilhet JH. Retinopathy, diabetic, proliferative. eMedicine Web site. 2009. Available from: <https://emedicine.medscape.com/article/1225122-overview>
4. Paulus YM, Gariano RF. Diabetic retinopathy: a growing concern in an aging population. *Geriatrics*. 2009;**64**(2):16-20. PMID: 19256582
5. Yau JWY, Rogers SL, Kawasaki R, Lamoureux EL, Kowalski JW, Bek T, et al. Global prevalence and major risk factors of diabetic retinopathy. *Diabetes Care*. 2012;**35**(3):556-64. PMID: 22301125 DOI: 10.2337/dc11-1909
6. Klein R, Knudtson MD, Lee KE, Gangnon R, Klein BEK. The Wisconsin Epidemiologic Study of Diabetic Retinopathy XXII: the twenty-five-year progression of retinopathy in persons with type 1 diabetes. *Ophthalmology*. 2008;**115**(11):1859-68. PMID: 19068374 DOI: 10.1016/j.ophtha.2008.08.023
7. Zhang X, Zeng H, Bao S, Wang N, Gillies MC. Diabetic macular edema: new concepts in patho-physiology and treatment. *Cell Biosci*. 2014;**4**(1):27. PMID: 24955234 DOI: 10.1186/2045-3701-4-27
8. White NH, Sun W, Cleary PA, Tamborlane WV, Danis RP, Hainsworth DP, et al. Effect of prior intensive therapy in type 1 diabetes on 10-year progression of retinopathy in the DCCT/EDIC: comparison of adults and adolescents. *Diabetes*. 2010;**59**(5):1244-53. PMID: 20150283 DOI: 10.2337/db09-1216
9. Lee J, Moon BG, Cho AR, Yoon YH. Optical coherence tomography angiography of DME and its association with anti-VEGF treatment response. *Ophthalmology*. 2016;**123**(11):2368-75. PMID: 27613201 DOI: 10.1016/j.ophtha.2016.07.010
10. Chew EY, Klein ML, Ferris FL, Remaley NA, Murphy RP, Chantray K, et al. Association of elevated serum lipid levels with retinal hard exudate in diabetic retinopathy: Early Treatment Diabetic Retinopathy Study (ETDRS) Report 22. *Arch Ophthalmol*. 1996;**114**(9):1079-84. PMID: 8790092 DOI: 10.1001/archophth.1996.01100140281004
11. Fong DS, Segal PP, Myers F, Ferris FL, Hubbard LD, Davis MD. Subretinal fibrosis in diabetic macular edema: ETDRS report 23. *Arch Ophthalmol*. 1997;**115**(7):873-7. PMID: 9230827 DOI: 10.1001/archophth.1997.01100160043006
12. Chen E, Looman M, Laouri M, Gallagher M, Van Nuys K, Lakdawalla D, et al. Burden of illness of diabetic macular edema: literature review. *Curr Med Res Opin*. 2010;**26**(7):1587-97. PMID: 20429823 DOI: 10.1185/03007995.2010.482503
13. Falavarjani KG, Iafe NA, Hubschman J-P, Tsui I, Sadda SR, Sarraf D. Optical coherence tomography angiography analysis of the foveal avascular zone and macular vessel density after anti-VEGF therapy in eyes with diabetic macular edema and retinal vein occlusion. *Invest Ophthalmol Vis Sci*. 2017;**58**(1):30-4. PMID: 28114569 DOI: 10.1167/iovs.16-20579
14. Alagorie AR, Nittala MG, Velaga S, Zhou B, Rusakevich AM, Wykoff CC, et al. Association of intravitreal aflibercept with optical coherence tomography angiography vessel density in patients with proliferative diabetic retinopathy: a secondary analysis of a randomized clinical trial. *JAMA Ophthalmol*. 2020;**138**(8):851-7. PMID: 32584384 DOI: 10.1001/jamaophthalmol.2020.2130
15. Hwang TS, Gao SS, Liu L, Lauer AK, Bailey ST, Flaxel CJ, et al. Automated quantification of capillary nonperfusion using optical coherence tomography angiography in diabetic retinopathy. *JAMA Ophthalmol*. 2016;**134**(4):367-73. PMID: 26795548 DOI: 10.1001/jamaophthalmol.2015.5658
16. Dimitrova G, Chihara E, Takahashi H, Amano H, Okazaki K. Quantitative retinal optical coherence tomography angiography in patients with diabetes without diabetic retinopathy. *Invest Ophthalmol Vis Sci*. 2017;**58**(1):190-96. PMID: 28114579 DOI: 10.1167/iovs.16-20531
17. Agemy SA, Sripsema NK, Shah CM, Chui T, Garcia PM, Lee JG, et al. Retinal vascular perfusion density mapping using optical coherence tomography angiography in normals and diabetic retinopathy patients. *Retina*. 2015;**35**(11):2353-63. PMID: 26465617 DOI: 10.1097/IAE.0000000000000862
18. Kim AY, Chu Z, Shahidzadeh A, Wang RK, Puliafito CA, Kashani AH. Quantifying microvascular density and morphology in diabetic retinopathy using spectral-domain optical coherence tomography angiography. *Invest Ophthalmol Vis Sci*. 2016;**57**(9):362-70. PMID: 27409494 DOI: 10.1167/iovs.15-18904
19. Al-Sheikh M, Akil H, Pfau M, Sadda SR. Swept-source OCT angiography imaging of the foveal avascular zone and macular capillary network density in diabetic retinopathy. *Invest Ophthalmol Vis Sci*. 2016;**57**(8):3907-13. PMID: 27472076 DOI: 10.1167/iovs.16-19570
20. Mastropasqua R, Toto L, Mastropasqua A, Aloia R, De Nicola C, Mattei PA, et al. Foveal avascular zone area and parafoveal vessel density measurements in different stages of diabetic retinopathy by optical coherence tomography angiography. *Int J Ophthalmol*. 2017;**10**(10):1545-51. PMID: 29062774 DOI: 10.18240/ijo.2017.10.11
21. Yanik Odabas O, Demirel S, Ozmert E, Batioglu F. Repeatability of automated vessel density and superficial and deep foveal avascular zone area measurements using optical coherence tomography angiography: diurnal findings. *Retina*. 2018;**38**(6):1238-45. DOI: 10.1097/IAE.0000000000001671
22. Reddy RK, Pieramici DJ, Gune S, Ghanekar A, Lu N, Quezada-Ruiz C, et al. Efficacy of ranibizumab in eyes with diabetic macular edema and macular nonperfusion in RIDE and RISE. *Ophthalmology*. 2018;**125**(10):1568-74. PMID: 29752001 DOI: 10.1016/j.ophtha.2018.04.002
23. Campochiaro PA, Wykoff CC, Shapiro H, Rubio RG, Ehrlich JS. Neutralization of vascular endothelial growth factor slows progression of retinal nonperfusion in patients with diabetic macular edema. *Ophthalmology*. 2014;**121**(9):1783-9. PMID: 24768239 DOI: 10.1016/j.ophtha.2014.03.021
24. AttaAllah HR, Mohamed AAM, Ali MA. Macular vessels density in diabetic retinopathy: quantitative assessment using optical coherence tomography angiography. *Int Ophthalmol*. 2019;**39**(8):1845-59. PMID: 30194547 DOI: 10.1007/s10792-018-1013-0
25. Couturier A, Rey P-A, Erginay A, Lavia C, Bonnin S, Dupas B, et al. Widefield OCT-angiography and fluorescein angiography assessments of nonperfusion in diabetic retinopathy and edema treated with anti-vascular endothelial growth factor. *Ophthalmology*. 2019;**126**(12):1685-94. PMID: 31383483 DOI: 10.1016/j.ophtha.2019.06.022
26. Ashraf M, Sampani K, Clermont A, Abu-Qamar O, Rhee J, Silva PS, et al. Vascular Density of Deep, Intermediate and Superficial Vascular Plexuses Are Differentially Affected by Diabetic Retinopathy Severity. *Invest Ophthalmol Vis Sci*. 2020;**61**(10):53. PMID: 32866267 DOI: 10.1167/iovs.61.10.53
27. Tsai AS, Jordan-Yu JM, Gan AT, Teo KY, Tan GS, Lee SY, et al. Diabetic Macular Ischemia: Influence of Optical Coherence Tomography Angiography Parameters on Changes in Functional Outcomes Over One Year. *Invest Ophthalmol Vis Sci*. 2021;**62**(1):9. PMID: 33404598 DOI: 10.1167/iovs.62.1.9
28. Hsieh Y-T, Alam MN, Le D, Hsiao CC, Yang CH, Chao DL, et al. OCT angiography biomarkers for predicting visual outcomes after ranibizumab treatment for diabetic macular edema. *Ophthalmol Retina*. 2019;**3**(10):826-34. PMID: 31227330 DOI: 10.1016/j.oret.2019.04.027
29. Sorour OA, Sabrosa AS, Yasin Alibhai A, Arya M, Ishibazawa A, Witkin AJ, et al. Optical coherence tomography angiography analysis of macular vessel density before and after anti-VEGF therapy in eyes with diabetic retinopathy. *Int Ophthalmol*. 2019;**39**(10):2361-71. PMID: 31119505 DOI: 10.1007/s10792-019-01076-x