

مقایسه نتایج اصلاح آستیگماتیسم متوسط - بالا در کراتکتومی فتورفرکتیو به دو روش با هدایت جبهه موج و سیلندر متقاطع

دکتر محمدرضا صدقی پور*، دکتر رعنا سرخابی**، دکتر پژمان خطیبیان***

دریافت: ۸۸/۱۲/۲۸، پذیرش: ۸۹/۴/۱۵

چکیده:

مقدمه و هدف: با وجود بررسی های متعددی که اثر بخشی و ایمنی عمل فتورفرکتیو کراتکتومی با روش های با هدایت جبهه موج و سیلندر متقاطع را نشان داده اند مطالعات کمی در زمینه درمان موارد آستیگماتیسم متوسط و بالا در دسترس است این مطالعه جهت مقایسه نتایج دید و رفرکشن، در اصلاح آستیگماتیسم متوسط - بالا، در عمل فتورفرکتیو کراتکتومی به دو روش با هدایت جبهه موج (Wavefront-guided) با دستگاه Visx و سیلندر متقاطع (Cross-cylinder) با دستگاه Nidek انجام شد.

روش کار: در این مطالعه توصیفی مقایسه ای، ۵۰ چشم مبتلا به آستیگماتیسم متوسط-بالا که برای تصحیح عیب انکساری خود با لیزر اگزایمر مراجعه کرده بودند، بعد از انجام معاینه کامل چشمی تحت عمل جراحی لیزری به روش فتورفرکتیو کراتکتومی با هدایت جبهه موج قرار گرفتند. سپس نتایج با یافته های مربوط به ۴۸ چشم که در سال ۸۶ تحت عمل فتورفرکتیو کراتکتومی بروش سیلندر متقاطع قرار گرفته بودند، مقایسه شدند. نتایج بدست آمده با استفاده از نرم افزار آماری توسط آزمونهای زوجی و مستقل، همچنین کلمو گروف - اسمیرنوف مورد تجزیه تحلیل قرار گرفتند.

نتایج: بعد از ۶ ماه، ۱۰۰٪ بیماران گروه با هدایت جبهه موج و ۷۹/۲٪ بیماران گروه سیلندر متقاطع، دید اصلاح نشده ۲۰/۲۵ و بهتر داشتند. میزان متوسط آستیگماتیسم در گروه با هدایت جبهه موج 0.53 ± 0.57 و در گروه سیلندر متقاطع 0.52 ± 0.67 بود ($P=0.75$) مقادیر تغییرات بعد از عمل انحرافات رده بالا هم در دو گروه با هدایت جبهه موج و سیلندر متقاطع به ترتیب 0.22 ± 0.05 و 0.20 ± 0.17 میکرومتر، بدست آمد ($P < 0.001$).

نتیجه نهایی: انجام عمل فتورفرکتیو کراتکتومی با هر دو روش هدایت جبهه موج و سیلندر متقاطع موثر و مطمئن است و میتواند دید اصلاح نشده و اصلاح شده را به میزان قابل قبولی ارتقاء دهد ولی نتایج در روش با هدایت جبهه موج در حد معنی داری بهتر میباشد.

کلید واژه ها: آستیگماتیسم / سیلندر متقاطع / لیزر اگزایمر / فتورفرکتیو کراتکتومی / هدایت جبهه موج

مقدمه:

بسته به میزان عیب انکساری قسمتی از استرومای قدیمی با اشعه لیزر اگزایمر تراش داده میشود که در روش استاندارد بر اساس نمره عینک بیمار انجام گرفته و فقط عیوب یا انحرافات اپتیکی رده پایین (lower order aberration) یا همان اسفروسیلندر را درمان می کند. با این روش در ۱۰ درصد افراد میزان انحرافات اپتیکی رده بالا (higher-order aberration) بیشتر می شود.

لیزر اگزایمر از طریق تراش استرومای قدیمی قرنیه و تغییر انحنای آن، عیب انکساری را اصلاح میکند. فتورفرکتیو کراتکتومی یکی از روشهای معمول در جراحی رفرکتیو می باشد که مخصوصاً در قرنیه های نازک و نمرات کم عیوب انکساری مورد استفاده قرار می گیرد. در این روش بعد از برداشتن لایه اپیتلیوم قرنیه

* دانشیار گروه چشم پزشکی دانشکده پزشکی دانشگاه علوم پزشکی تبریز

** استادیار گروه چشم پزشکی دانشکده پزشکی دانشگاه علوم پزشکی تبریز (Sorkhabi_r@yahoo.com)

*** دستیار گروه چشم پزشکی دانشکده پزشکی دانشگاه علوم پزشکی تبریز

کاهش می دهد (۱۲،۱۳).

در این مطالعه هدف این بوده است که اثر این دو روش بر دید بیماران و میزان اصلاح آستیگماتیسم بالا مورد مقایسه قرار گیرد.

روش کار:

در این مطالعه توصیفی - مقایسه ای ۵۰ چشم از ۲۵ بیمار (۱۰ مرد و ۱۵ زن) مبتلا به آستیگماتیسم متوسط - بالا تحت عمل کراتکتومی فتو رفرکتیو با هدایت جبهه موج قرار گرفتند (گروه WF) واز نظر اصلاح دید و آستیگماتیسم با گروه دیگری شامل ۴۸ چشم از ۲۴ بیمار (۶ مرد و ۱۸ زن) که در سال ۸۶ در همین مرکز تحت عمل کراتکتومی فتو رفرکتیو به روش سیلندر متقاطع (گروه CC) با دستگاه نایدک (Nidek) مدل EC-5000 ساخت امریکا، قرار گرفته بودند، مقایسه شدند.

بیماران مبتلا به آستیگماتیسم متوسط - بالا (۱/۵ تا ۵ دیوپتر) که برای اصلاح عیب انکساری خود با لیزر گزایمربه بیمارستان نیکوکاری تبریز مراجعه و کاندید فتو رفرکتیو کراتکتومی با هدایت جبهه موج با دستگاه ویزکس (Visx) مدل S4 ساخت امریکا، شده بودند وارد مطالعه شدند. بعد از کسب رضایت از بیمار، معاینه اولیه با دستگاه بیو میکروسکوپ، رتینوسکوپی (تعیین نمره و محور آستیگمات)، توپوگرافی و ابرومتری انجام گرفت. دید اصلاح شده و اصلاح نشده با چارت اسنلن اندازه گیری شد و سپس به log MAR تبدیل شد.

پس از تجویز قطره بیحس کننده و برداشتن لایه اپیتلیال قرنیه با استفاده از الکل ۲۰٪، لیزر درمانی بروش با هدایت جبهه موج انجام شد. سپس نتایج بایافته های مربوط به بیماران دیگر مبتلا به آستیگماتیسم متوسط و بالا که در سال ۸۶ بروش سیلندر متقاطع با دستگاه نایدک عمل شده بودند، مقایسه شد.

داده ها با استفاده از نرم افزار آماری SPSS17 وارد کامپیوتر شد و با روشهای آماری توصیفی و آزمونهای t زوجی و مستقل و نرمال بودن توزیع داده ها بوسیله کلموگروف - اسمیرنوف مورد آنالیز قرار گرفت. در این مطالعه مقدار P کمتر از ۰/۰۵ معنی دار تلقی شد.

نتایج:

متوسط سن بیماران در گروه WF (۴۸-۲۳) ۳۰/۳۵ ± ۶/۶۸ سال و در گروه CC (۴۸-۱۹) ۳۶/۷ ± ۲۸/۴ سال بود. مشخصات بینایی قبل و ۶ ماه بعد از عمل

امروزه برای تقسیم بندی انحرافات اپتیکی رده بالا از پلی نومیال زرنیکه (Zernike Polynomial) و نرم افزارهای گرافیکی حسابی استفاده می شود. مقدار این انحرافات بر اساس RMS (Root Mean Square) بیان می شود. از مهمترین انحرافات اپتیکی رده بالا میتوان به کوما (Coma)، ترفویل (Trefoil) و اعوجاج کروی (Spherical Aberration) اشاره نمود.

یکی از کاربردهای مهم تئوری موجی نور در آنالیز جبهه موج (Wave Front) میباشد. با اندازه گیری انحرافات جبهه موج توسط دستگاه ابرومتر (aberrometer) میتوان انحرافات اپتیکی رده بالا را با لیزر درمان کرد. بدین ترتیب که اطلاعات مربوط به این انحرافات توسط ابرومتر ثبت و در دیسکتی جمع آوری شده و در حین عمل به دستگاه لیزر منتقل و بر اساس آن لیزر درمانی انجام میگردد و به آن لیزر درمانی با هدایت موج (Wavefront guided) یا Customization) می گویند که در واقع برای هر بیمار اختصاصی میباشد. در سالهای اخیر لیزیک با هدایت جبهه موج رواج یافته و بنظر میرسد کیفیت دید بهتری بخصوص در شرایط مزوپیک و اسکوتوپیک ایجاد کند (۱-۱۱).

گزایمر لیزر یک روش جراحی موثر برای اصلاح آستیگماتیسم فراهم کرده است (۱۲). هر چند در مقایسه با اصلاح نزدیک بینی، هنوز نتایج اصلاح آستیگماتیسم با روشهای موجود بخصوص در نمرات بالاتر، کاملاً دقیق و رضایت بخش نیست.

بطور کلی سه روش برای اصلاح آستیگماتیسم وجود دارد: سیلندر منفی، سیلندر مثبت و بای توریك (۱۲).

در مطالعاتی نتایج نسبتاً خوب اصلاح لیزری آستیگماتیسم به روش سیلندر متقاطع یا بای توریك در مقایسه با روش متداول (مونو توریك) گزارش شده است (۱۳). در روش مونو توریك که رایجترین روش سنتی انجام لیزیک است فقط برداشت بافت قرنیه از روی محور پرشیب آن انجام میشود. این روش ممکن است منجر به ایجاد عوارضی مانند رگرسیون، کدورت قرنیه یا علایم ناراحت کننده فانکشنال شود. در روش سیلندر متقاطع نصف مقدار سیلندر در محور پرشیب و نصف دیگر در محور کم شیب اصلاح شده و با برداشت سنترال از ایجاد شیفت هیپروپیک قابل توجه جلوگیری می شود و عمق ابلیشن (Ablation) و رگرسیون بعد عمل را

بیماران در جدول نشان داده شده است.

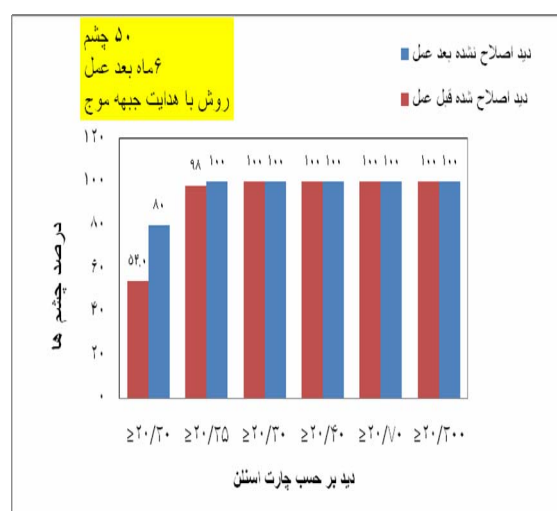
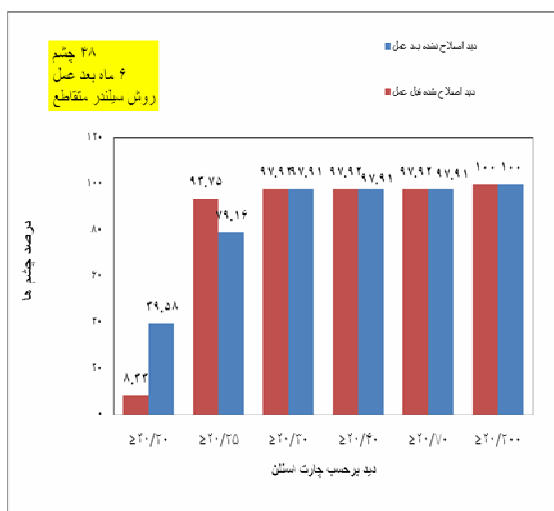
۶ ماه بعد از عمل، دید اصلاح نشده در گروه WF 0.1 ± 0.03 و در گروه CC 0.08 ± 0.15 بود ($P=0.003$). دید اصلاح شده ۶ ماه پس از عمل در گروه WF به صفر و در گروه CC متقاطع به 0.02 ± 0.03 رسید که از نظر

آماري معنی دار بود ($P<0.001$).

۶ ماه بعد از عمل، گروه WF ۸۰٪ دید اصلاح نشده ۲۰/۲۰ و بهتر و ۱۰۰٪ دید اصلاح نشده ۲۰/۲۵ و بهتر، داشتند. در گروه CC نیز، ۳۹/۶٪ دید ۲۰/۲۰ و بهتر و ۷۹/۲٪ دید ۲۰/۲۵ و بهتر داشتند (شکل ۱).

جدول ۱: مشخصات بینایی قبل و شش ماه بعد از عمل بیماران در دو گروه مورد مطالعه

ارزش P	گروه سیلندر متقاطع (CC) میانگین \pm انحراف معیار	گروه با هدایت جبهه موج (WF) میانگین \pm انحراف معیار	
			پیش از عمل:
۰/۰۳	$1/12 \pm 0/37$	$0/93 \pm 0/45$	دید اصلاح نشده (Log Mar)
۰/۳۹	$0/02 \pm 0/02$	$0/03 \pm 0/04$	دید اصلاح شده (Log Mar)
۰/۲۳	$-2/51 \pm 0/98$	$-2/91 \pm 1/30$	سیلندر (دیوپتر)
۰/۰۱	$0/36 \pm 0/11$	$0/45 \pm 0/19$	انحراف اپتیکی رده بالا (RMS)
			۶ ماه پس از عمل:
۰/۰۳	$0/08 \pm 0/15$	$0/01 \pm 0/03$	دید اصلاح نشده (Log Mar)
۰/۰۰۱	$0/02 \pm 0/03$	۰	دید اصلاح شده (Log Mar)
۰/۶۰	$-0/54 \pm 0/43$	$-0/47 \pm 0/93$	سیلندر (دیوپتر)
$<0/001$	$0/35 \pm 0/21$	$0/39 \pm 0/15$	انحراف اپتیکی رده بالا (RMS)



شکل ۱: اثر بخشی دو تکنیک جراحی مختلف در بیماران دو گروه مورد مطالعه

میوپی و میوپی آستیگماتیسم کم و متوسط نشان داده است (۴-۱) در مورد فتورفرکتیو کراتکتومی با هدایت جبهه موج در مقایسه با روشهای معمول برای اصلاح میوپی آستیگماتیسم، از نظر حدت بینایی و میزان اصلاح، تفاوت معنی داری مشاهده نشده است (۳-۶).

در یک بررسی توسط ماستروپاسکوا و همکاران در سال ۲۰۰۴، دو روش فتورفرکتیو کراتکتومی با هدایت جبهه موج و روش فتورفرکتیو کراتکتومی استاندارد با دستگاه MFL 70 excimer laser مورد مقایسه قرار گرفتند که تفاوت معنی داری از نظر پارامترهای بینایی بدست نیامد (۳).

در بررسی دیگری توسط ماستروپاسکوا و همکاران در سال ۲۰۰۶، فتورفرکتیو کراتکتومی با هدایت جبهه موج با ZYOPTIX و فتورفرکتیو کراتکتومی معمولی (planoscan) با استفاده از دستگاه baush&lomb، از نظر UCVA و BCVA و معادل اسفریک مقایسه شدند و نتیجه گرفته شد که فتورفرکتیو کراتکتومی با هدایت جبهه موج از نظر بی زبانی (مقایسه دید اصلاح شده قبل و بعد از عمل) و تاثیر بخشی (مقایسه دید اصلاح نشده بعد از عمل با دید اصلاح شده قبل از عمل) برای اصلاح میوپی و میوپی آستیگماتیسم مانند فتورفرکتیو کراتکتومی استاندارد است (۴).

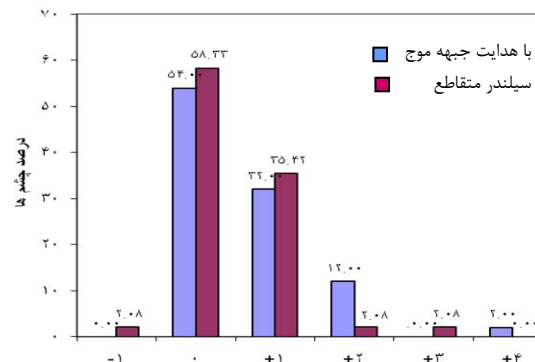
در مطالعه دیگری موثر بودن لیزیک با هدایت جبهه موج در میوپی بالا و آستیگماتیسم میوپی نشان داده شده است (۵).

سونگ جو و همکاران در مطالعه ای نشان دادند که فتورفرکتیو کراتکتومی بروش سیلندر متقاطع هیچ مزیتی به متد قدیمی در اصلاح complex astigmatism ندارد (۱۴). در آستیگماتیسم های بالاتر تا کنون مطالعات کمتری انجام گرفته است (۲،۴).

با توجه به اینکه در روش فتورفرکتیو کراتکتومی با هدایت جبهه موج، تابش لیزر بطور دقیق در محور مربوطه و در روش سیلندر متقاطع با تقسیم آستیگماتیسم بدو محور مثبت و منفی و اصلاح آن در هر دو محور انجام میگردد، انتظار می رفت هر دو روش در نمرات بالاتر نتایج بهتری داشته باشند.

در مطالعه ابوالحسنی و همکاران مشخص شد که لیزیک بروش سیلندر متقاطع با دستگاه نایدک-EC 5000 یک روش موثر برای اصلاح دید و آستیگماتیسم بالا

در ۶ ماه، هیچ چشمی درد و گروه افت دید اصلاح شده به میزان ۲ خط یا بیشتر نداشت. تنها یک چشم در گروه CC (۲/۰۸٪) به میزان ۱ خط دید اصلاح شده خود را از دست داد. درصد چشمهایی که در دو گروه WF و CC، تغییری در BCVA نداشتند به ترتیب ۵۴٪ و ۵۸/۳۳٪ بود (شکل ۲).



شکل ۲: تغییرات حدت بینایی ۶ ماه پس از عمل در بیماران دو گروه مورد مطالعه

در تمام موارد زیر اندازه گیری انحرافات اپتیک بر اساس واحد RMS انجام شد.

انحرافات اپتیک رده بالا قبل از عمل در گروه WF، 0.45 ± 0.19 و در گروه CC، 0.36 ± 0.11 بود ($P=0.012$).

همچنین قبل از عمل بترتیب در گروه WF و CC، کوما؛ 0.25 ± 0.16 و 0.17 ± 0.10 ، $p=0.007$ ، ترفویل؛

0.26 ± 0.13 و 0.11 ± 0.22 با $P=0.177$ و اعوجاج کروی 0.16 ± 0.14 و 0.10 ± 0.06 با $p=0.13$ اندازه گیری شد.

تغییرات انحرافات اپتیک رده بالا، ۶ ماه بعد از عمل در دو گروه با هدایت جبهه موج و سیلندر متقاطع بترتیب،

بدین صورت بود: انحرافات اپتیک رده بالا کلی 0.22 ± 0.05 و 0.20 ± 0.17 ، کوما، $P<0.001$ ،

0.20 ± 0.03 و 0.15 ± 0.14 ، اعوجاج کروی، $P<0.001$ ،

0.25 ± 0.02 و 0.13 ± 0.08 ، $P=0.004$ ، و ترفویل، 0.25 ± 0.02 و 0.16 ± 0.05 با $p=0.053$.

آستیگماتیسم قبل از عمل در دو گروه WF و CC بترتیب 1.30 ± 2.91 و 1.98 ± 2.51 دیوپتر بود

($p=0.23$) و تغییرات آستیگماتیسم ۶ ماه بعد از عمل در گروه WF 1.53 ± 1.57 دیوپتر و در گروه CC 1.52 ± 1.67 دیوپتر بود ($p=0.75$).

بحث:

مطالعات متعددی نتایج خوب جراحی رفراکتیو با هدایت جبهه موج را با دستگاههای مختلف در اصلاح

سپاسگزاری:

از همکاری مشاور محترم آماری سرکار خانم سخا قدردانی بعمل می آید.

منابع:

- Gatinel D, Hoang-Xuan T, Azar DT. Determination of corneal asphericity after myopia surgery with the excimer laser: a mathematical model. Invest Ophthalmol Vis Sci 2001; 42(8): 1736-1742.
- Nagy ZZ, Palagyi-Deak I, Kelemen E, Kovacs A. Wavefront-guided PRK for myopia & myopic Astigmatism. J Refract Surg 2002; 18(5): 5615-5619.
- Mastropasqua L, Nubile M, Ciancaglini M, Toto L, Ballone E. Prospective randomized comparison of wave front guided & conventional PRK for Myopia with the mealitec MEL 70 laser mediate melolnser. J Refract Surg 2004; 20(5): 422-431.
- Mastropasqua L, Toto L, Zuppari E, Nubile M, Carpineto P, Di Nicola M, et al. Zyoptix wavefront-guided versus standard PRK in low & moderate myopia: randomized controlled 6-months study. Eur J Ophthalmol 2006; 16(2): 219-228.
- Bababegy SR, Zoumalan CI, Manche EE. Visual outcomes of wavefront-guided laser in situ keratomileusis in eyes with moderate or high myopia & compound myopic Astigmatism. J Cataract Refract Surg 2008; 34(1):21-27.
- Mrochen M, Kaemmerer M, Seiler T. Clinical results of wavefront-guided laser in situ keratomileusis 3 months after surgery. J Cataract Refract Surg 2001; 27(2):201-207.
- Nuijts RMMA, Nabar VA Hament WJ, Eggink FAGJ. Wavefront-guided versus standard laser in situ keratomileusis to correct low to moderate myopia. J Cataract Refract Surg 2002; 28(11): 1907-1913.
- Aizawa D, Shimizu K, Komatsu M, Ito M, Suzuki M, Ohno K, et al. Clinical outcomes of wavefront-guided laser in situ keratomileusis: 6-month followup. J Cataract Refract Surg. 2003; 29(8):1507-1513.
- Kohnen T, Butren J, Kuhne C, Mirshahi A. Wavefront-guided LASIK with the Zyoptix 3-1 system for the correction of myopia and compound myopic astigmatism with 1-year follow-up clinical outcome and change in higher order aberrations. Ophthalmology 2004; 111(2):2175-2185.
- Binder PS, Rosenshein J. Retrospective comparison of 3 laser platforms to correct myopic spheres and spherocylinders using conventional and wavefront-guided treatments. J Cataract Refract Surg 2007; 33(7): 1158-1179.
- Carones F, Vigo L, Scandola E, Sorace SG.

میباشد (۱۲).

در بررسی دیگری توسط تامر گامالی اثر خوب لیزیک با سیلندر متقاطع با دستگاه OATz در آستیگماتیسم بالا (۴/۵-۱) مشخص شد (۱۵).

بر اساس بررسی هایی که در منابع اطلاعات پزشکی و سایر منابع انجام شد قبل از این مطالعه مقایسه ای بین دو روش فتورفراکتیو کراتکتومی با هدایت جبهه موج و سیلندر متقاطع در آستیگماتیسم متوسط - بالا انجام نشده بود تا به مقایسه نتایج آنها پرداخته شود. مطالعه حاضر تاثیر بخشی خوب تکنیکهای با هدایت جبهه موج و سیلندر متقاطع رادر فتورفراکتیو کراتکتومی جهت تصحیح آستیگماتیسم متوسط - بالا و همچنین تاثیر بخشی و بی زیانی دو روش را نشان داد.

در این بررسی مشخص گردید که فتورفراکتیو کراتکتومی با هدایت جبهه موج میتواند دید اصلاح نشده و اصلاح شده و رفرکشن بعد از عمل بهتری را نسبت به فتورفراکتیو کراتکتومی بروش سیلندر متقاطع بدست دهد، هر چند از نظر آستیگماتیسم نهایی هیچ ارجحیتی به آن ندارد.

همچنین مشخص شد که میزان کوما، اعوجاج کروی و انحرافات اپتیکی رده بالا بطور کلی در روش با هدایت جبهه موج بطور معنی داری کمتر از روش سیلندر متقاطع میباشد.

نتیجه نهایی:

عمل جراحی رفرکتیو بروش فتورفراکتیو کراتکتومی با هدایت جبهه موج در افراد با آستیگماتیسم متوسط - بالا نسبت به روش سیلندر متقاطع گزینه مناسبتری می باشد، چون هر چند به همان میزان آستیگماتیسم بیمار را اصلاح میکند اما بعد از عمل عیب انکساری کمتری را برای بیمار بجا میگذارد و در صورت اصلاح مقدار باقیمانده با عینک دید بهتری ایجاد می کند. این روش ایمن تر بوده و احتمال کاهش دید نیز در آن کمتر است. از طرفی چون انحرافات اپتیکی رده بالا کمتری برای بیمار ایجاد میشود، کیفیت دید بیمار بهتر خواهد بود. البته عدم انجام تصادفی سازی در انتخاب بیماران دو گروه و همسان سازی آنها از جمله محدودیت های مطالعه ما می باشد که با توجه به انجام آنالیز آماری قبل و بعد و مقایسه تغییرات اعمال شده در پارامترهای مورد مطالعه، این نقیصه تا حدود زیادی برطرف و یافته ها از روایی و صحت کافی جهت حصول نتیجه منطقی بر خوردار گردید.

- Expanded range customcornea algorithms for myopia and astigmatism: one-month results. *J Refract Surg.* 2004; 20(5): S619-23.
12. Abolhassani A, Shojaei A, Baradaran-Rafiee AR, Eslani M, Elahi B, Noorizadeh F. Vector analysis of cross cylinder lasik with the nidekEc-5000 excimer laser for high astigmatism. *J Refract Surg* 2009; 25(12):1075-1082.
 13. Hassaballa MA, Ayala MJ, Alió JL. Laser in situ keratomileusis correction of mixed astigmatism by bitoric ablation. *J Cataract Refract Surg* 2003; 29(10): 1889-1895.
 14. Seong JS. The efficacy of multi-zone cross-cylinder method for astigmatism correction. *Korean J Ophthalmol* 2004; 18(1):29-34.
 15. Gamaly T. LASIK with the optimized aspheric transition zone and cross- cylinder technique for the treatment of astigmatism from 1.00 to 4.25 diopters. *J Refract Surg* 2009; 25(10):927-930.