

## درمان ناپایداری قدامی شانه به روش Inside-to-Out

دکتر علیرضا روحانی\*، دکتر اصغر علمی\*

دریافت: ۸۸/۷/۲۵، پذیرش: ۸۸/۱۲/۱۵

### چکیده:

**مقدمه و هدف:** مفصل شانه شایع ترین مفصل بدن است که دچار دررفتگی میشود. روشهای مختلف جراحی جهت درمان دررفتگی های مکرر شانه شرح داده شده است و به مرور زمان تغییرات مختلفی در تکنیکهای جراحی آن اعمال شده است. این مطالعه با هدف تعیین نتایج جراحی دررفتگی قدامی مکرر شانه به روش بنکارت تغییر یافته انجام شد. **روش کار:** در این مطالعه Case Series از خرداد ۸۴ تا آذر ۸۶ بیست بیمار تحت عمل جراحی به روش بنکارت تغییر یافته قرار گرفتند و به مدت حداقل ۱۸ ماه پیگیری شدند. نتایج بدست آمده با استفاده از روشهای آماری توصیفی و استنباطی بررسی تجزیه و تحلیل گردیدند. **نتایج:** ۸۵٪ شرکت کنندگان مرد و ۱۵٪ زن با میانگین سنی ۲۴/۷ (۱۴-۴۶) سال بودند. متوسط تعداد دررفتگی قبل از جراحی در بیماران ۶ مورد بود (از ۳ تا ۱۱ عدد). در طی پیگیری، دو مورد عود دررفتگی مشاهده شد. میانگین امتیاز Rowe، ۹۴ بود. عفونت و عوارض نورولوژیک مشاهده نشد. محدودیت روتاسیون خارجی به طور متوسط ۵ درجه بود. **نتیجه نهایی:** با توجه به نتایج بدست آمده و تطابق با سایر مطالعات، روش جراحی بنکارت تغییر یافته می تواند به عنوان روشی مناسب در درمان دررفتگی عاداتی قدامی شانه مطرح باشد.

کلید واژه ها: ارتوپدی / در رفتگی شانه

### مقدمه:

تکنیک های مختلف جراحی برای این بیماران پیشنهاد شده است که نشانه عدم توافق در درمان این بیماران است. در سال ۱۹۳۸، بنکارت (Bankart)، دو نوع دررفتگی حاد مفصل شانه را تعریف کرد (۳):  
نوع اول: که در آن سر استخوان بازو به ضعیف ترین محل کپسول مفصلی که معمولاً در ناحیه قدامی تحتانی و در فاصله لبه تحتانی عضله ساب اسکاپولاریس و سر دراز عضله سه سر قرار دارد، فشار وارد می کند.  
نوع دوم: که در آن سر استخوان بازو با فشار به جلو از حفره گلوئید خارج می شود و نه تنها لابروم فیبری غضروفی را از نیمه قدامی لبه حفره گلوئید جدا می کند بلکه کپسول و پریوست سطح قدامی گردن استخوان کتف را نیز پاره می کند. این ضایعه را ضایعه بنکارت (Bankart lesion) می گویند. اغلب محققان معتقدند

ساختار طبیعی مفصل شانه باعث شده این مفصل از طرفی محدوده حرکات بسیار وسیع داشته باشد و از طرف دیگر شایع ترین مفصل بدن باشد که دچار دررفتگی می شود به طوری که حدود ۵۰٪ موارد نیمه دررفتگی و دررفتگی مفاصل بدن در مفصل شانه دیده می شوند (۱).  
۹۵٪ موارد دررفتگی های شانه در جهت قدامی یا قدامی - تحتانی روی می دهد. ویژگی مهم دررفتگی های شانه بروز بالای آن در جوانان و عود مکرر آن در این قشر مهم و فعال جامعه است به طوری که ۶۲٪ بیماران جوان تر از ۲۲ سال با دررفتگی قدامی شانه، دچار عود دررفتگی می شوند (۱). همچنین براساس مطالعات پلت و همکاران، ۸۵٪ موارد دررفتگی مکرر قدامی شانه در مردان جوان دیده می شود (۲).

\* استادیار گروه ارتوپدی دانشکده پزشکی دانشگاه علوم پزشکی تبریز (Elmimail@yahoo.com)

جراحی ترمیم ناپایداری قدامی مفصل شانه به بخش ارتوپدی بیمارستان شهدای تبریز مراجعه کرده بودند مورد بررسی قرار گرفتند. پس از اعمال معیارهای ورود و خروج، ۲۰ بیمار وارد مطالعه شدند که برای درمان ضایعه کپسولولابرال تحت عمل جراحی به شیوه Inside-to-out قرار گرفتند.

معیارهای ورود: کلیه بیماران دچار عود مکرر دررفتگی قدامی شانه که کاندید عمل جراحی به شیوه Inside-to-out هستند در صورت داشتن ویژگی های زیر می توانند وارد مطالعه شوند:

- ضایعه کپسولولابرال اثبات شده.
- نداشتن معیارهای خروج.
- رضایت بیمار برای انجام عمل جراحی و مراجعه جهت پیگیری تا ۱۸ ماه پس از عمل.

معیارهای خروج: بیمارانی که دارای حداقل یکی از شرایط زیر باشند از مطالعه کنارگذاشته می شوند:

- ناپایداری چند جهت.
- سابقه جراحی قبلی مفصل شانه.
- اختلالات عصبی - عضلانی.
- در رفتگی دوطرفه مفصل شانه.
- در رفتگی خودبخود سایر مفاصل بدن.

مشخصات بیماران شامل سن، جنس، نتایج حاصل از معاینات فیزیکی، شواهد رادیولوژیک و CT آرتروگرافیک در پرسشنامه قبل از عمل جراحی ثبت گردید. همچنین سابقه خانوادگی دررفتگی مفاصل، نتایج معاینات اختصاصی ارتوپدی از جمله تست های apprehension و relocation نیز قبل از عمل جراحی به دقت ثبت شد.

نتایج بررسی های رادیولوژیک به صورت نماهای رخ، نیمرخ و آگزیلری طبقه بندی شد. در CT آرتروگرافی وجود ضایعه بنکارت و دفکت های گلنوئید ثبت شد.

عمل جراحی در بخش ارتوپدی و توسط یک جراح ارتوپد به روش Inside-to-out انجام شد. در این روش با برش قدامی از کوراکوئید تا چین قدامی آگزیلری، کپسول مفصلی شانه آسیب دیده باز می شود. با مشخص کردن فاصله دلتوپکتورال و کنار زدن ورید سفالیک و عضله دلتوئید، برش تا فاسیای کلاویکتورال ادامه می یابد. و این فاسیا از حاشیه لاترال بریده می شود و تاندونهای مشترک به مدیال رانده

ضایعه بنکارت، شایع ترین ضایعه پاتولوژیک زیربنایی در درفتگی های مکرر مفصل شانه است اما در این که این ضایعه به عنوان ضایعه پاتولوژیک اصلی قلمداد شود اختلاف نظر وجود دارد.

سی آر رو و همکاران، ضایعه بنکارت را در ۸۵٪ موارد دررفتگی های مکرر تروماتیک، ۶۴٪ نیمه در رفتگی های مکرر گذرا و ۸۴٪ اعمال جراحی پایدار کننده مفصل شانه که با شکست مواجه شده اند، شناسایی کردند(۴).

روش قطعی درمان دررفتگی های مکرر شانه روش جراحی است که ممکن است به طریق بسته (آرتروسکوپی) و باز انجام شود. در حال حاضر روش بنکارت به عنوان روش انتخابی درمان دررفتگی عاداتی شانه مطرح است. درمان موفق ناپایداری مکرر مفصل شانه بستگی به عوامل مختلفی از جمله عامل زمینه ای اصلی ناپایداری، میزان آسیب، ماهیت ترومای اولیه، سن بیمار، بیماری های زمینه ای از قبیل صرع، اختلالات عصبی-عضلانی و مشکلات مادرزادی دارد(۵).

در طول زمان تغییرات مختلفی در جزئیات تکنیک بنکارت با هدف کاهش عوارض پس از عمل، کاهش زمان عمل جراحی و افزایش محدوده حرکت مفصل اعمال شده است. یکی از این روش ها در سال ۱۹۹۴ توسط ماتسن و همکاران و در سال ۱۹۹۰ توسط برگ و الیسون گزارش شد(۵،۶). آنها در این روش کنگدی کپسول را به روش Inside-to-out بدون جدا کردن کپسول از ساب اسکاپولاریس و بدون استئوتومی کوراکوئید، به گلنوئید ترمیم کردند.

با توجه به اهمیت دررفتگی مکرر مفصل شانه و ایجاد ناتوانی در قشر جوان و فعال و همچنین با توجه به این که آمار مبسوطی در مورد نتایج عمل جراحی پایدار کننده مفصل شانه به شیوه Inside-to-out وجود ندارد، پژوهش حاضر با هدف تعیین نتایج این عمل جراحی بر روی بیماران مراجعه کننده به بیمارستان شهدای تبریز از سال ۸۴ لغایت ۱۳۸۶ که کاندید عمل الکتیو برای درمان دررفتگی های مکرر قدامی مفصل شانه بودند، انجام شده است.

### روش کار:

در این مطالعه Case Series کلیه بیمارانی که از خرداد ماه سال ۱۳۸۴ تا آذر ماه ۱۳۸۶ جهت عمل

ماه تا Full Rom افزایش داده شد.

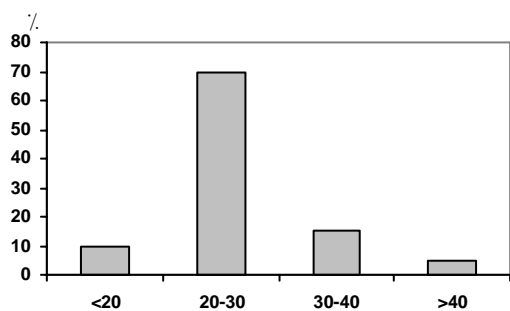
کلیه بیماران در طول ماه اول پس از عمل جراحی به طور هفتگی و در ۵ ماه بعد به طور ماهانه و سپس هر ۶ ماه به درمانگاه ارتوپدی بیمارستان شهدای تبریز مراجعه کردند و توسط دستیاران و متخصصان ارتوپدی (غیر از جراح ارتوپد مسئول عمل جراحی) مورد بررسی قرار گرفتند.

در این مراجعات نظر بیماران در مورد نتایج عمل جراحی، میزان رضایت بیمار، موارد عود دررفتگی، عوارض نورولوژیک و عفونت بعد از عمل و شاخص عملکردی مفصل شانه با استفاده از جدول Rowe بررسی و ثبت شد. پایداری مفصل با آزمون apprehension، دامنه حرکت مفصل شانه با گونیومتر و شکایت بیمار از درد پس از جراحی با استفاده از مقیاس بینائی ۱۰ امتیازی سنجیده شده (صفر برای عدم وجود درد و ۱۰ برای درد شدید) عود دررفتگی به صورت ناپایداری منجر به دررفتگی کامل که نیازمند جاناندازی دستی باشد و عود نیمه دررفتگی به صورت شکایت بیمار از جایجایی یا بیرون زدگی مفصل و یا درد منجر به توقف فعالیت ها به مدت حداقل ۱ روز تعریف شد.

در این مدت بیماران در فواصل ۴ و ۸ هفته پس از عمل با روش های پرتونگاری از نظر شکست عمل جراحی و شواهد هر گونه عفونت یا استئوآرتریت بررسی شدند. عفونت پس از عمل جراحی به صورت عفونت زودرس (۶ هفته اول) و عفونت دیررس (پس از ۶ هفته اول) طبقه بندی شد. در پایان داده ها وارد بسته نرم افزاری spss نسخه ۱۳ شده و آمار توصیفی ارائه شد.

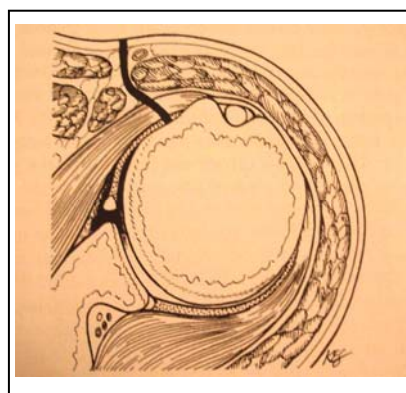
### نتایج:

۱۷ نفر (۸۵٪) مرد و ۳ نفر (۱۵٪) زن با میانگین سنی ۲۴/۷ سال (۴۶-۱۴ سال) پس از اعمال معیارهای ورود و خروج وارد مطالعه شدند (نمودار ۱).

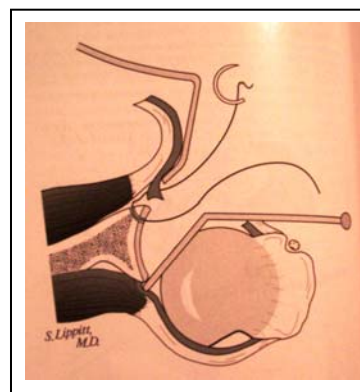


نمودار ۱: توزیع سنی شرکت کنندگان در مطالعه

می شوند. پس از این مرحله تاندون عضله ساب اسکاپولاریس و کپسول در یک لایه واحد از یک سانتی متری محل اتصالش به توبروزیته کوچک استخوان بازو قطع می شود (شکل ۱) و مفصل اکسپوز می شود و پس از ایجاد ۲ تا ۳ سوراخ در لبه گلوئید و عبور بخیه هایی با جنس فایبروایر ۲ از هر سوراخ، نخ خارج شده از حاشیه مفصلی به روش Inside-to-out از کپسول عبور داده می شود (شکل ۲) و با گره زدن به سر دیگر نخ، ضایعه بنکارت و دفکت کپسولو لابرال ترمیم می شود و در نهایت کپسول و تاندون عضله ساب اسکاپولاریس با بخیه های غیر قابل جذب به موقعیت قبلی برمی گردد.



شکل ۱



شکل ۲

همه بیماران پس از عمل جراحی از برنامه بازتوانی مشابهی پیروی کردند: در همه ۲۰ مورد عمل شده، شانه به مدت ۳ هفته پس از عمل جراحی Sling شد. در این مدت حرکات شانه به صورت غیر فعال در محدوده ۹۰° فلکسیون و صفر درجه روتاسیون خارجی با off کردن Sling به تعداد سه دوره در یک شبانه روز انجام شد. بعد از سه هفته اول فلکسیون و روتاسیون خارجی در عرض یک

ضایعه بنکارت در ۱۰۰٪ بیماران حین عمل مشاهده شد و شکستگی لبه گلوئید در ۱۰٪ از بیماران در بررسی های رادیولوژیک و CT اسکن قبل از عمل مشاهده شد اما شکستگی توبروزیته بزرگ و پارگی روتاتورکاف وجود نداشت.

پس از عمل جراحی و در طول پیگیری ۱۸ ماهه هیچگونه عوارض نورولوژیک و عفونت زودرس و دیررس مشاهده نشد. ۲ مورد عود دررفتگی و هیچ مورد عود نیمه دررفتگی در پایان ۱۸ ماه گزارش نشد. یکی از موارد عود به علت تصادف اتومبیل و مورد دیگر به علت زمین خوردن ابتدا دچار نیمه دررفتگی شد که بعداً "بدنبال تصادف اتومبیل تبدیل به دررفتگی شد.

متوسط امتیاز Rowe،  $94/1 \pm 5/7$  بود و نتایج در ۷۵٪ بیماران، عالی و در ۱۵٪ خوب بود. محدودیت چرخش به خارج حدود ۵ درجه و محدودیت چرخش به داخل کمتر از یک سطح مهره بود. در این مدت آرتربت دژنراتیو در هیچ یک از بیماران گزارش نشد و درد شدید ناتوان کننده هم وجود نداشت (جدول ۳).

جدول ۳: نتایج و عوارض پس از عمل جراحی به شیوه بنکارت

تغییر یافته	
تعداد (درصد)	عارضه
-	عفونت زودرس (۶ هفته اول)
-	عفونت دیررس (پس از ۶ هفته اول)
-	عوارض نورولوژیک
-	آرتربت مفصل شانه
۲ (۱۰)	عود دررفتگی
-	عود نیمه دررفتگی
-	درد شدید ناتوان کننده

### بحث:

در مطالعه حاضر ۱۷ بیمار مرد و ۳ نفر زن بودند و میانگین سنی بیماران ۲۴/۷ سال بود که با مطالعه انجام شده در سال ۲۰۰۶ توسط پلت و همکاران مطابقت دارد (۲). بر اساس مطالعه پلت، ۸۵٪ موارد دررفتگی مکرر قدامی مفصل شانه در مردان جوان با میانگین سنی ۲۳/۶ سال روی می دهد.

در مطالعه دیگری که در چک و اسلواکی انجام شده، نسبت مرد به زن در موارد دررفتگی عود کننده قدامی مفصل شانه ۵۱ به ۳۲ و میانگین سن ۳۰ سال بوده است (۷).

نتایج نشان داد که ۷۰٪ درصد دررفتگی ها در حین ورزش و ۲۰٪ حین سقوط و تصادف اتومبیل روی داده است (جدول ۱).

جدول ۱: خلاصه مشخصات بیماران، تعداد دفعات دررفتگی و نوع فعالیت در اولین دررفتگی

شماره بیمار	جنس سن	شغل	تعداد دفعات دررفتگی	نوع فعالیت حین اولین دررفتگی
۱	زن ۲۶	خانه دار	۳	نامشخص
۲	زن ۲۳	کارمند	۴	ورزش
۳	زن ۳۲	خانه دار	۴	افتادن از نردبان
۴	مرد ۱۴	دانش آموز	۴	ورزش
۵	مرد ۴۶	کارگر	۵	ورزش
۶	مرد ۲۴	دانشجو	۳	ورزش
۷	مرد ۲۳	-	۴	ورزش
۸	مرد ۲۱	کارمند	۱۰	ورزش
۹	مرد ۱۸	دانش آموز	۶	ورزش
۱۰	مرد ۲۰	دانشجو	۶	افتادن
۱۱	مرد ۳۶	کارمند	۶	ورزش
۱۲	مرد ۲۳	دانشجو	۳	ورزش
۱۳	مرد ۲۱	ورزشکار	۸	ورزش
۱۴	مرد ۲۲	دانشجو	۱۰	ورزش
۱۵	مرد ۲۲	-	۵	ورزش
۱۶	مرد ۲۳	کارگر	۶	نامشخص
۱۷	مرد ۲۲	کشاورز	۱۱	تصادف
۱۸	مرد ۲۴	آزاد	۵	ورزش
۱۹	مرد ۳۱	آزاد	۶	ورزش
۲۰	مرد ۲۳	آزاد	۶	تصادف

متوسط تعداد دررفتگی ها قبل از عمل جراحی ۶ بار (۱۱-۳) بود که بیشترین دفعات دررفتگی در مردان جوان دیده شد. ۷۰٪ دررفتگی ها در اندام غالب روی داد. در معاینات فیزیکی انجام شده تفاوت قابل توجهی در دامنه حرکت اندام فوقانی در گیر با اندام مقابل دیده شد (جدول ۲).

جدول ۲: میانگین دامنه حرکات پاسیو دو مفصل و تفاوت آنها در بیماران قبل از عمل

حرکت	مفصل مورد جراحی	مفصل سالم
فلکسیون	۱۳۴ (۱۵۰-۶۰)	۱۴۳/۲ (۱۳۰-۱۶۰)
ابداکسیون	۱۳۲ (۹۰-۱۵۰)	۱۴۳/۲ (۱۳۰-۱۵۰)
چرخش به خارج در ابداکسیون ۰	۶۰/۸ (۱۰-۷۵)	۶۶/۴ (۵۰-۸۰)
چرخش به خارج در ابداکسیون ۹۰	۸۵/۶ (۴۰-۹۰)	۹۰ (۷۰-۱۰۰)
چرخش به داخل در ابداکسیون ۰	D۹ (۷-۱۳)	D۸ (۶-۱۲)
چرخش به داخل در ابداکسیون ۹۰	۶۵/۲ (۲۰-۷۰)	۷۰/۴ (۵۰-۹۰)

ناپایداری مفصل به روش بنکارت گزارش نشده اما نیمه دررفتگی حدود ۱۰٪ بوده است.

میزان عود دررفتگی پس از جراحی که توسط دیکسون و سی آر رو گزارش شده اندک بوده است (۴،۹) و شروع زود هنگام حرکت اثری بر عود دررفتگی نداشته است. همچنین پیگیری طولانی مدت بیماران توسط جیل و همکارانش نشان داده از ۶۵ مورد جراحی به روش بنکارت، ۱ مورد دچار درد در حال استراحت و ۳ مورد دچار عود دررفتگی شدند (۱۰) همچنین امتیاز دهی رو در مطالعه ذکر شده در ۸۱٪ بیماران عالی بوده که مشابه نتایج حاصل از مطالعه ما می باشد.

طبق مطالعه ستیک و همکاران در ۳۰ بیمار با ترمیم ضایعه بنکارت به روش باز متوسط امتیاز Rowe ۹۰/۶ بوده و نتایج عالی و خوب را در ۹۳/۳٪ بیماران به دست آورده اند (۱۲). طبق مطالعه الشافی و همکاران در ۳۲ بیمار متوسط امتیاز Rowe حدود ۸۹ بوده و ۹۴٪ بیماران نتایج عالی و خوب داشته اند (۱۳). نتیجه مطالعه ما نیز مشابه نتایج سایر مطالعات بوده (متوسط امتیاز Rowe، ۹۴) و در مطالعات مختلف نتایج عالی و خوب بین ۹۲ الی ۹۴٪ گزارش شده است.

میزان درد پس از عمل با استفاده از مقیاس درجه بندی شده چشمی (VAS) بررسی شد که ۳ بیمار امتیاز ۳ و دو بیمار امتیاز ۲ را انتخاب کردند. نتایج حاصل با مطالعه شیونگ و همکاران منطبق است (۱۱).

میزان عود دررفتگی پس از عمل در مطالعه میزونو، ۱۵/۵٪ بوده که تفاوت قابل ملاحظه این نتیجه با سایر مطالعات می تواند به علت دوره طولانی پیگیری ۱۷/۵ سال باشد (۱۴). میزان عود در بررسی پلت و همکاران ۱۵٪ بوده است.

بنکارت که اولین بار تکنیک ترمیم کپسول را به گلنوتید توضیح داد در ۳۷ بیمار هیچ گونه عودی گزارش نکرد و همه بیماران محدوده حرکتی نرمال در شانه خود داشتند (۳).

هوولیوس و همکارانش ۲٪ عود دررفتگی بعد از عمل بنکارت گزارش کردند (۱۵) که کمتر از مطالعه ما است. میزان عود نیمه دررفتگی در مطالعه فوق گزارش نشده است. بالا بودن میزان عود دررفتگی در بیماران مورد مطالعه ما می تواند به دو علت باشد: ۱- یک مورد از موارد عود دررفتگی در بیماری رخ داده است که تصادف اتومبیل

در مطالعه ای که بر روی ۴۰ بیمار دچار دررفتگی مفصل شانه و در چهار بیمارستان شهر تهران انجام شده میانگین سنی ۲۶ سال (۱۶-۴۲) بوده است (۸).

در مطالعه حاضر ۸۵٪ بیماران سابقه ترومای واضح به شانه آسیب دیده را ذکر می کردند که این آمار در مطالعه پلت به ۱۰۰٪ و در مطالعه دیکسون (۹) به ۷۲٪ می رسد. چهارده تن از شرکت کنندگان در بررسی، حین ورزش دچار آسیب دیدگی شده بودند که این یافته یعنی معمول بودن دررفتگی مکرر قدامی مفصل شانه در ورزشکاران هم با یافته های جیل و همکاران مطابقت دارد (۱۰).

با توجه به نتایج مطالعه حاضر، متوسط تعداد دررفتگی ها از زمان اولین دررفتگی تا زمان مراجعه برای عمل جراحی ۶ بار (۳-۱۱) بار بوده که با مقایسه با نتایج مطالعه پلت و همکاران قابل تأیید می باشد.

البته در مطالعه انجام شده در چک و اسلواکی تعداد متوسط دررفتگی ها ۱۳ مورد (۱-۱۰۰) گزارش شده که این تفاوت می تواند ناشی از دیر مراجعه کردن و یا مسائل ناشی از تورش یادآوری (recall bias) باشد.

در بررسی های حین عمل، همه بیماران دارای ضایعه بنکارت بودند که در مطالعه شیونگ و همکاران این میزان ۸۴٪ گزارش شده است (۱۱). شکستگی لبه گلنوتید در ۱۰٪ بیماران مطالعه حاضر گزارش شده که مشابه نتایج بدست آمده در مطالعات قبلی است (۱۱، ۱۰). همچنین در مطالعه حاضر هیچ موردی از پارگی روتاتورکاف و شکستگی توبروزیته بزرگ استخوان بازو گزارش نشده است. بنکارت بر این عقیده بود که مکانیسم دررفتگی اولیه در موارد درفتگی های مکرر شانه، افتادن به عقب بر روی شانه یا آرنج است. در این حالت سر هومروس به جلو حرکت می کند و باعث کنده شدن لاپروم از لبه استخوانی گلنوتید می شود. بسیاری از محققان با این نظریه مخالفند. در مطالعه ما ۵ مورد (۲۵٪) تاریخچه ای از این مکانیسم زمین خوردن را ذکر می کردند و بقیه در شرایط ابداکسیون و چرخش به خارج دچار دررفتگی شده بودند.

۷۰٪ از بیماران ما دچار دررفتگی در اندام غالب شدند که در مطالعه شیونگ این میزان کمتر از ۵۰٪ گزارش شده است (۱۱).

نیمه دررفتگی در ۱۸ ماه اول پس از عمل جراحی وجود نداشت و میزان عود دررفتگی نیز ۲ مورد (۱۰٪) بوده است. در مطالعه شیونگ، عود دررفتگی پس از ترمیم

که جراحی دررفتگی مکرر شده بودند تغییرات آرتروز را در ۱۸ بیمار گزارش کردند آنها در این مطالعه به ارتباط بین محدودیت روتاسیون خارجی و ایجاد آرتروز پی بردند (۲۰).

### نتیجه نهایی:

عمل جراحی برای ترمیم ناپایداری مکرر مفصل شانه با هدف به دست آمدن پایداری و حفظ عملکرد مفصل صورت می گیرد. با توجه به نتایج حاصله و نتایج مطالعات قبلی به نظر می رسد عمل جراحی بنکارت تغییر یافته به روش Inside-to-out، روشی مناسب در درمان ناپایداری مکرر مفصل شانه باشد. گر چه نتایج مطالعه انجام شده با سایر مطالعات منطبق است اما مطالعه ما دچار کمبودهایی است که نیاز به انجام تحقیقات تکمیلی را ضروری می سازد. حجم نمونه ناکافی باعث شده آنالیزهای تحلیلی روی داده ها انجام نشود و تنها به ارائه داده های توصیفی بسنده شود. پیشنهاد می شود مطالعه بعدی با حجم نمونه بیشتر و معیارهای ورود و خروج کمتر انجام شود.

همچنین مدت پیگیری هم ۱۸ ماه بوده که برای بررسی عوارضی چون استوآرتريت مفصل شانه و همچنین تعیین دقیق میزان عود دررفتگی نیاز به پیگیری طولانی مدت تری هست. نویسندگان حاضر پیشنهاد می کنند تحقیقی با همین موضوع و با پیگیری طولانی مدت (حداقل ۵سال) انجام شود.

### منابع:

1. Matsen FA, Titleman RM, Lippitt SB, Rockwood CA. Glenohumeral instability. In: Rockwood CA, Matsen FA (eds). The shoulder. Vol 2. 3rd ed. Philadelphia: W.B. Saunders, 2004: 655-660.
2. Pelet S, Jolleo BM, Farron A. Bankart repair for recurrent anterior glenohumeral instability: Results at 29 years follow-up. J Shoulder Elbow Surg 2006; 15(2): 203 – 207.
3. Bankart ASB. The Pathology and treatment of recurrent dislocation of the shoulder joint. Br J Surg 1938; 26: 23-30.
4. Rowe CR, Patel D. The Bankart procedur: a long- term end- result study. J Bone Joint surg Am 1978; 60: 1-16.
5. Matsen FA, Titleman RM, Lippitt SB, Rockwood CA. Glenohumeral Instability. In: Rockwood CA, Matsen FA (eds). The shoulder. Vol 2. 3rd ed. Philadelphia: W.B. Saunders, 2004: 730-740.
6. Berg EE, Ellison AE. The inside-to-out Bankart

کرده و متحمل ترومای High energy شده است که در فرد عادی هم می تواند دررفتگی ایجاد کند. ۲- علت دوم می تواند به علت Learning curve باشد.

پروژوروسکی و همکارانش (۱۶) در ۴۱ بیمار که عمل بنکارت شده بودند عود گزارش نکردند. در مطالعه فوق نیز اشاره ای به موارد نیمه دررفتگی نشده است و فقط موارد دررفتگی واضح ثبت شده است.

اگر چه روش های مختلفی در مورد دوختن کپسول به لبه گلوئید توضیح داده شده است ولی در هیچ کدام از این روش ها ثابت نشده است که مطمئن تر و محکم تر از سوچور ترانس گلوئید باشد. به عنوان مثال anchor suture قدرت سوچورهای ترانس گلوئید را ندارد و به هنگام جاگذاری در لبه گلوئید (۵) امکان لغزش به سطح مفصلی را دارند که سبب ایجاد مشکل در برقراری حالت مقعر گلوئید می گردد.

اگر چه بعضی مولفین کپسولورافی را به هنگام عمل بنکارت توصیه کرده اند به نظر می رسد که بیماران با دررفتگی راجعه تروماتیک نیازی به این اقدام ندارند. در مطالعه حاضر در هیچ مورد کپسولورافی انجام نشد. عده ای معتقدند کشیدگی کپسول حین دررفتگی های مکرر اتفاق می افتد که ضرورت کپسولورافی را می رساند. در بررسی حاضر هیچ موردی از استوآرتريت دیده نشده که نتیجه حاصله احتمالاً به علت عدم محدودیت حرکتی قابل توجه در بیماران جراحی شده باشد. مارتین ۱۷٪ و پلت ۴۰٪ استوآرتريت بعد از ۷-۵ سال پیگیری را گزارش کرده اند که به علت محدودیت حرکتی در بیماران آنها می باشد (۲۰۱۷). همچنین در مطالعه لانگفورد، بطور میانگین ۲۴ درجه محدودیت در چرخش به خارج گزارش شده که در مطالعه ما به میزان ۵ درجه گزارش شده است که این خود بیانگر ویژگی های مثبت روش Inside-to-out نسبت به روش اصلی بنکارت می باشد (۱۸).

یکی از خصوصیات فوق العاده برجسته عمل بنکارت عدم محدودیت حرکتی در بیماران عمل شده می باشد. کپسولورافی قدامی و کوتاه کردن ساب اسکاپولاریس منجر به محدودیت روتاسیون خارجی و ایجاد تغییرات آرتروز ثانویه در مفصل گلوهورال می شود که « کپسولورافی آرتروپاتی » خوانده می شود (۱۹). روزنبری و همکارانش در پیگیری ۱۵ ساله ۵۲ بیمار

- Procedure. *Am J Sport Med* 1990;18:129-133.
7. Ungersbock A, Michel M, Hortel R. Factors influencing the results of a modified Bankart procedure. *J Shoulder Elbow Surg* 1995; 4: 365-9.
  8. Aslani HR, Moshiri R, Saadooni H. [The results of arthroscopic repair of anterior capsulolabral lesions of shoulder]. *Iranian Journal of Bone and Joint Surg* 2004; 2 : 29 – 33 (Persian).
  9. Dickson JW, Deuo MB. Bankarts operation for recurrent shoulder dislocation. *J Bone Joint Surg* 1957; 39(1) : 114-119.
  10. Gill TJ, Michele LJ, Gebhard F. Bankart repair for anterior instability of the shoulder. Long – term outcome. *J Bone Joint Surg Am* 1997;79 : 850 -857.
  11. Cheung EV, Sperling JW, Hattrup SJ, Cofield RH. Long-term outcome of anterior stabilization of the shoulder. *J Shoulder Elbow Surg* 2008; 17(2): 265 – 270.
  12. Cetik O, Uslum M, Ozsar BK. Open repair of Bankart lesions using suture anchors in hard workers. *Acta Orthop Belg* 2006; 72: 664-670
  13. EL-Shafie M, Alam EM, EL-sayed C. Labral stitch for open repair of Bankart lesion. Simple, safe and effective technique. *J Pan Arabic Orthoped Assoc* 2003 ; 7 : 15-20
  14. Mizono K, Nabeshina Y, Hirohata K. Analysis of Bankart lesion in the recurrent dislocation or subluxation of the shoulder. *Clin Orthop* 1993; 208: 158 -165.
  15. Hovelius L, Thor ling J, Fredin H. Recurrent anterior dislocation of the shoulder: Results after the Bankart and putti – platt operations. *J Bone Joint Surg Am* 1979; 61: 566 – 9.
  16. Prozorovskii VF, Khvisiuk NI, Gevorkion AD. Surgical treatment of anterior instability of the shoulder joint. *Orthop Traumata Protez* 1991; 4: 14 – 18.
  17. Martin B, Javelot T, Vidal J. Long –term results obtained with the Bankart method for the treatment of recurrent anterior instability of the shoulder. *Clir Organi Mov* 1991; 76: 199-207.
  18. Langford J, Bishop J, Lee E, Flatiow E. Outcome Following open Repair of Bankart Lesion for recurrent traumatic anterior Glenohumeral dislocations. *Orthopedico* 2006; 29(11): 1008 -1073.
  19. Bigliani LU, Weinstein DM, Glasgow MT. Glenohumeral arthroplasty for arthritis after instability surgery. *J Shoulder Elbow Surg* 1995; 4: 87 -94.
  20. Rosenbery BN, Richmond JC, Levine WN. Long – term follow up of Bankart reconstruction. *Am J Sport Med* 1995; 23: 538 – 44.