



## Case Report



# Subcutaneous Emphysema, Pneumothorax, Pneumomediastinum, and Pneumoperitoneum during Cystoscopy: A Case Report

Aida Asbahi Sis<sup>1</sup> , Seyed Amir Miratashi Yazdi<sup>1\*</sup> <sup>1</sup> Department of Surgery, School of Medicine, Sina Hospital, Tehran University of Medical Sciences, Tehran, Iran

## Abstract

### Article history:

Received: 18 January 2026

Revised: 15 March 2026

Accepted: 06 May 2026

ePublished: 15 June 2026

\*Corresponding author: Seyed Amir Miratashi Yazdi, Department of Surgery, School of Medicine, Sina Hospital, Tehran University of Medical Sciences, Tehran, Iran

E-mail: [amiratashi@sina.tums.ac.ir](mailto:amiratashi@sina.tums.ac.ir)

**Background:** Bladder perforation is a well-recognized but uncommon complication of cystoscopy and may occur either intraperitoneal or extraperitoneal. Most perforations are small and often asymptomatic; therefore, they may not require intervention and frequently remain undiagnosed until advanced imaging is performed. These complications typically occur during diagnostic or therapeutic procedures, such as biopsy or resection of bladder lesions. Air leakage following bladder perforation can spread through fascial planes, resulting in rare but significant complications, including subcutaneous emphysema, pneumothorax, pneumoperitoneum, and pneumomediastinum.

**Case Presentation:** A 67-year-old man developed sudden and progressive subcutaneous emphysema during cystoscopy and biopsy of a suspicious bladder mass. The emphysema initially appeared in the scrotum and lower abdomen, then rapidly extended to the neck. The procedure was immediately terminated, and the patient underwent close monitoring. He remained hemodynamically stable throughout the course. Contrast-enhanced computed tomography scan of the chest, abdomen, and pelvis revealed extensive subcutaneous emphysema, pneumothorax, pneumomediastinum, pneumoperitoneum, and a defect in the bladder dome consistent with bladder perforation. Consequently, conservative management was initiated, including placement of a Foley catheter for continuous bladder drainage, administration of broad-spectrum intravenous antibiotics, and close hemodynamic observation. The subcutaneous emphysema gradually regressed and completely resolved by the fifth day.

**Conclusion:** Air leakage through fascial planes leading to subcutaneous emphysema, pneumothorax, pneumomediastinum, and pneumoperitoneum may occur following bladder perforation during cystoscopy. In hemodynamically stable patients, these complications can be successfully managed with conservative management. This case study aimed to highlight that even extensive air-related complications do not necessarily mandate surgical intervention.

**Keywords:** Cystoscopy, Pneumomediastinum, Pneumoperitoneum, Pneumothorax

Please cite this article as follows: Asbahi Sis A, Miratashi Yazdi SA. Subcutaneous Emphysema, Pneumothorax, Pneumomediastinum, and Pneumoperitoneum during Cystoscopy: A Case Report. Avicenna J Clin Med. 2026; 33(1): 61-65 DOI: 10.53208/ajcm.33.1.61



## گزارش موردی از پنوموتوراکس، پنومودیاستن و پنوموپریتون در حین انجام سیستوسکوپی

آیدا اصبحی سیس<sup>۱</sup> ID، سیدامیر میرآتشی یزدی<sup>۱\*</sup> ID

۱. گروه جراحی، دانشکده پزشکی، دانشگاه علوم پزشکی تهران، بیمارستان سینا، تهران، ایران

## چکیده

**سابقه:** پارگی مثانه عارضه‌ای شناخته شده، ولی غیرمعمول حین انجام سیستوسکوپی است که می‌تواند به صورت داخل یا خارج صفاقی باشد. اغلب به دلیل کوچک بودن بدون علامت هستند و نیاز به درمان ندارند و بسیاری از موارد، تا زمانی که تصویربرداری تخصصی انجام نشود، تشخیص داده نمی‌شوند. این عوارض اغلب در طول اقدامات تشخیصی یا درمانی، مانند بیوپسی یا برداشتن توده مثانه، رخ می‌دهد. گسترش هوا، به دنبال پارگی مثانه از طریق پلن‌های فاشیا، ممکن است به آمفیژم زیرجلدی، پنوموتوراکس، پنوموپریتون و پنومودیاستن منجر شود. **معرفی بیمار:** مردی ۶۷ ساله حین سیستوسکوپی و بیوپسی از توده مشکوک مثانه، به طور ناگهانی دچار آمفیژم زیرجلدی پیش‌رونده شد. ابتدا آمفیژم از اسکروتوم و پایین شکم شروع شد و به گردن گسترش یافت. عمل بلافاصله متوقف شد و بیمار تحت مانیتورینگ مداوم قرار گرفت. بیمار از نظر همودینامیک پایدار ماند و برای بررسی تکمیلی، از قفسه سینه، شکم و لگن سی‌تی‌اسکن با کنتراست وریدی انجام شد. آمفیژم زیرجلدی، پنوموتوراکس، پنومودیاستن، پنوموپریتون و ضایعه در گنبد مثانه مطابق با سوراخ شدن مثانه رؤیت شد. درمان محافظه کارانه کاتترفولی برای درناژ مداوم ادرار، درمان آنتی‌بیوتیک داخل‌وریدی وسیع‌الطیف و پایش دقیق همودینامیک انجام شد. آمفیژم زیرجلدی به تدریج کاهش و تا روز پنجم به طور کامل برطرف شد.

**نتیجه‌گیری:** به دنبال پارگی مثانه، نشت هوا می‌تواند از طریق پلن‌های فاشیایی و ایجاد آمفیژم زیرجلدی، پنوموتوراکس، پنومودیاستن و پنوموپریتون رخ دهد. در بیمارانی که از نظر همودینامیک پایدار هستند، می‌توان عوارض مذکور را به صورت محافظه کارانه مدیریت کرد. این مورد نشان می‌دهد حتی در صورت وجود آمفیژم زیرجلدی، پنوموتوراکس و پنوموپریتون قابل توجه، مداخله جراحی ممکن است ضروری نباشد.

**واژگان کلیدی:** پنوموپریتون، پنوموتوراکس، پنومودیاستن، سیستوسکوپی

## تاریخچه مقاله:

دریافت: ۱۴۰۴/۱۰/۲۸

ویرایش: ۱۴۰۴/۱۲/۲۴

پذیرش: ۱۴۰۵/۰۲/۱۶

انتشار: ۱۴۰۵/۰۳/۲۵

تمامی حقوق نشر برای دانشگاه علوم پزشکی همدان محفوظ است.

\* نویسنده مسئول: سیدامیر میرآتشی یزدی، گروه جراحی، دانشکده پزشکی، دانشگاه علوم پزشکی تهران، بیمارستان سینا، تهران، ایران

ایمیل: amiratashi@sina.tums.ac.ir

**استناد:** اصبحی سیس، آیدا؛ میرآتشی یزدی، سیدامیر. گزارش موردی از پنوموتوراکس، پنومودیاستن و پنوموپریتون در حین انجام سیستوسکوپی. مجله پزشکی بالینی ابن سینا، بهار ۱۴۰۵؛ ۳۳(۱): ۶۵-۶۱

## مقدمه

در روش‌های تشخیصی مربوط می‌شود [۱-۵]. پنومودیاستن، پنوموتوراکس و آمفیژم زیرجلدی به دنبال کولونوسکوپی، پارگی کولون حین کولونوسکوپی و جراحی‌های کنسر رکتوم گزارش شده است [۶-۹]. بروز موارد فوق حین سیستوسکوپی به ندرت گزارش شده است [۱۰]. پارگی مثانه به دنبال سیستوسکوپی عمدتاً حین پروسیجرهای تشخیصی و درمانی، مثل بیوپسی از توده یا رزکشن تومور اتفاق می‌افتد. با وجود اینکه اکثر پارگی‌های مثانه به صورت میکروپرفوریشن هستند و علامت خاصی ایجاد نمی‌شود، ممکن

پارگی مثانه یکی از عوارض شناخته شده سیستوسکوپی است که ممکن است به صورت داخل‌پریتونئال یا خارج‌پریتونئال رخ دهد. بسیاری از موارد پارگی به صورت بسیار کوچک و اصطلاحاً میکروپرفوریشن اتفاق می‌افتند و معمولاً بدون تصویربرداری‌های خاص تشخیص داده نمی‌شوند. عوارض حین سیستوسکوپی یا بلافاصله بعد از انجام پروسیجر، معمولاً به ندرت اتفاق می‌افتد و عمدتاً علائم به صورت سپسیس و عفونت ادراری بروز می‌کند [۱]. شیوع پارگی مثانه حین سیستوسکوپی از ۱ تا ۱۰ درصد در مطالعات مختلف گزارش شده است که این تفاوت عمدتاً به تفاوت

با توجه به وضعیت پایدار بیمار، برای بررسی‌های تکمیلی، سی‌تی‌اسکن با تزریق ماده حاجب از قفسه سینه، شکم و لگن انجام شد. بررسی سی‌تی‌اسکن وجود آمفیژم زیرجلدی وسیع در دیواره شکم با گسترش تا ناحیه قفسه سینه و گردن (شکل ۱ و ۲) و آمفیژم در اسکروتوم (شکل ۳) را نشان داد. همچنین، پنوموتوراکس خفیف در سمت چپ، پنومومدیاستن وجود هوا در فضای رتروپریتون اطراف عضلات پسواس و فضای پری‌نفریک و نیز پنوموپریتون مشاهده شد. در ناحیه سمت چپ گنبد مثانه نیز ضایعه هتروژن همراه با لخته داخل مثانه و تغییرات آمفیژماتوز دیده شد که مؤید سوراخ‌شدگی مثانه (شکل ۴) در همان محل بود.

بیمار برای پایش دقیق وضعیت بالینی در بخش مراقبت‌های ویژه بستری شد. اقدامات درمانی به‌صورت محافظه‌کارانه، شامل گذاشتن سوند فولی برای تخلیه مداوم مثانه، تجویز آنتی‌بیوتیک وسیع‌الطیف داخل وریدی و مانیتورینگ دقیق علائم حیاتی و وضعیت تنفسی، انجام شد. با توجه به پایداری کامل وضعیت همودینامیک و بروزنیافتن علائم پریتونیت یا دیسترس تنفسی، نیازی به مداخله جراحی، گذاشتن چست‌تیوب یا اقدامات تهاجمی دیگر وجود نداشت.

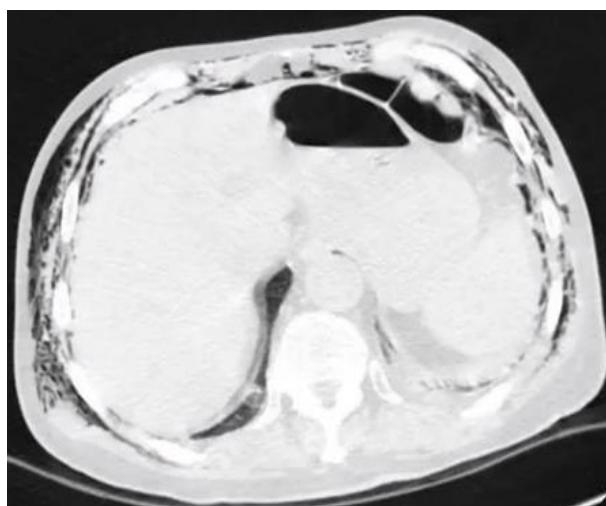
آمفیژم زیرجلدی به‌تدریج کاهش یافت و طی پنج روز به‌طور کامل برطرف شد. بیمار در طول مدت بستری هیچ‌گونه عارضه‌ای، از قبیل عفونت، سپسیس یا نارسایی تنفسی، نشان نداد و با وضعیت عمومی مناسب ترخیص شد.

است نشت هوای اکسترا‌لومینال از طریق پلن‌های فاشیا به ایجاد آمفیژم زیرجلدی وسیع، پنوموتوراکس، پنومومدیاستن و پنوموپریتون منجر شود. تشخیص و درمان به‌موقع به کاهش موربیدیتی و مورتالیتی منجر می‌شود [۱۱].

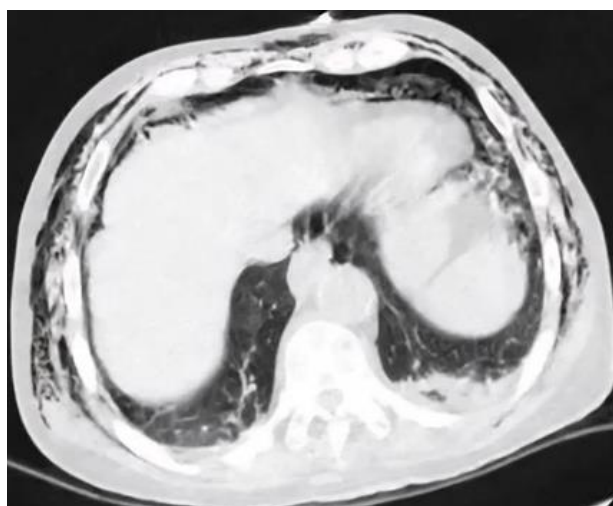
## معرفی بیمار

بیمار مردی ۶۷ ساله، با شکایت هماچوری ماکروسکوپی، برای بررسی‌های تکمیلی به متخصص اورولوژی ارجاع شده بود. بیمار از نظر سابقه بیماری‌های زمینه‌ای، سابقه جراحی یا مصرف دارو، یافته قابل توجهی نداشت. آزمایش‌های اولیه برای بیمار درخواست شد که در محدوده نرمال بودند و اختلال انعقادی نیز برای بیمار مطرح نبود. به‌منظور ارزیابی بیشتر و بررسی احتمال بدخیمی، سیستوسکوپی تحت بی‌حسی نخاعی برای بیمار انجام شد. در حین انجام بیوپسی از ضایعه مشکوکی در مثانه با تکنیک TUR (Transurethral resection)، بیمار به‌طور ناگهانی دچار تورم پیش‌رونده در ناحیه اسکروتوم و بخش تحتانی شکم شد که این تورم به‌سرعت به‌سمت گردن و صورت گسترش یافت. با مشاهده این وضعیت غیرطبیعی، بلافاصله انجام پروسیجر متوقف و بیمار مانیتور شد.

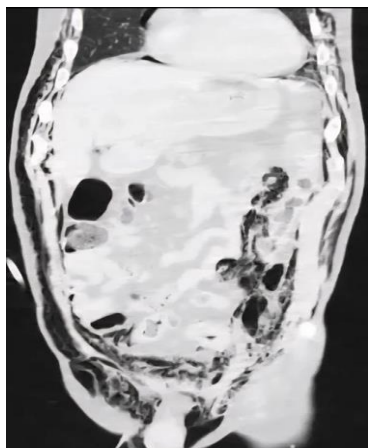
در طول این رویداد و پس از توقف پروسیجر و در طول مانیتورینگ، بیمار از نظر علائم حیاتی پایدار بود و دچار تنگی نفس، افت اشباع اکسیژن، افت فشار خون یا تغییر سطح هوشیاری نشد.



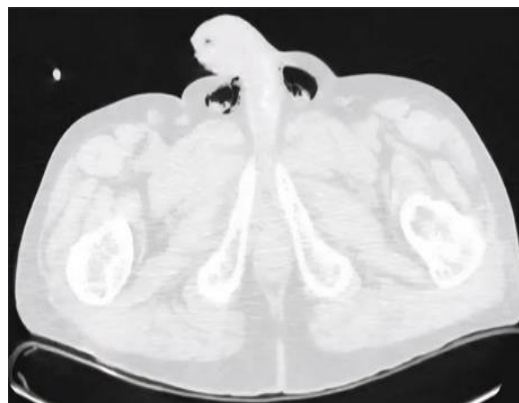
شکل ۲. شکم (داخل صفاقی): هوای آزاد داخل صفاقی که خارج از لومن روده دیده می‌شود



شکل ۱. قفسه سینه (قسمت تحتانی قفسه سینه): سی‌تی‌اسکن نشان‌دهنده پنوموتوراکس سمت چپ با کلاپس نسبی ریه و آمفیژم دیواره قفسه سینه است



شکل ۴. صفحه کروئال: هوای خلف صفاق در اطراف فضاهای پسواس و پری نفریک؛ هوای زیردیافراگم و آمفیژم زیرجلدی



شکل ۳. ناحیه پرینه - اسکروئال: هوا به داخل اسکروتوم و پرینه نفوذ می کند که با پیشرفت تحتانی آمفیژم زیرجلدی از حفره لگن در امتداد صفحات فاسیایی پرینه سازگار است

خارج صفاقی بودند که فقط به درناژ طولانی مدت ادرار با کاتتر نیاز داشتند و دو مورد نیز داخل صفاقی بودند [۱۲].

در مطالعه دیگری که ۱۵۷۰ بیمار تحت سیستم اسکوپ و بیوپسی بررسی شدند، شیوع پارگی مثانه در ۱۰ درصد (۱۵۸ نفر) از بیماران ثبت شد که در ۹۵ درصد موارد خارج صفاقی بود و در ۸۶ درصد موارد، سوراخ شدن بدون هیچ علامتی، علائم خفیف یا نشت خفیف مایع همراه بود که فقط به طولانی شدن کاتتر مجرای ادرار نیاز داشت. از سوی دیگر، برای ۲۱ بیمار باقی مانده (۱۴ درصد) مداخله جراحی لازم بود [۱].

به طور کلی، ایجاد عوارضی مثل پنوموتوراکس، آمفیژم زیرجلدی، پنومومدیاستن و پنوموپریتون ممکن است در دستکاری اعضای داخل لگن اعمال جراحی رکتوم بیوپسی از پولیپ حین کولونوسکوپ یا پارگی کولون رخ دهد [۶-۹]، باین حال، بروز این عوارض به دنبال سیستم اسکوپ و پارگی مثانه بسیار نادر و به صورت گزارش موردی بوده است [۱۰].

در این کیس بروز پنوموتوراکس پنومومدیاستن و آمفیژم زیرجلدی حین انجام سیستم اسکوپ، به دنبال پارگی مثانه و گسترش هوا از طریق پلن های فاشیایی بررسی شده که با درمان حمایتی و بدون انجام اقدامات مداخله جراحی برطرف شده است.

## بحث

در حال حاضر، سیستم اسکوپ به عنوان پروسیجر در دسترس با امکان تشخیص و درمان هم زمان، روش شایعی برای بررسی مثانه و انجام اقدامات درمانی، مثل رزکشن تومور مثانه است و با توجه به گسترش استفاده از این پروسیجر، شناخت عوارض احتمالی و نحوه برخورد با عوارض اهمیت دارد. باین حال، شیوع عارضه های نیازمند مداخلات بیشتر بسیار کم است [۱۲]. خون ریزی و عفونت جز عوارض با شیوع بیشتر هستند که معمولاً نگران کننده نیستند و با درمان حمایتی کنترل می شوند (۱۳). عارضه دیگر پارگی مثانه حین انجام نمونه برداری است که این عارضه ممکن است به صورت داخل صفاقی یا خارج صفاقی بروز کند [۱۳]. عوامل خطر بروز پارگی مثانه شامل افزایش اندازه تومور، نمونه برداری های متعدد مثانه و تومور تهاجمی به عضله هستند. همچنین، محل تومور در دیواره خلفی، افزایش سن بیمار و سابقه درمان و دستکاری قبلی مثانه نیز جزو عوامل تأثیرگذارند [۱۴، ۱۵].

در مطالعه ای که در مجموع ۱۷۳ عمل جراحی TURBT بررسی شده است، ده مورد (۵/۸ درصد) عارضه وجود داشت: چهار مورد (۲/۳ درصد) همپوری که نیاز به تزریق خون داشت، شش مورد (۳/۵ درصد) پارگی مثانه که چهار مورد پارگی کوچک

## REFERENCES

1. Arnold AC, Costa RMS, Dumitrascu OM. The spectrum of optic disc ischemia in patients younger than 50 years (an American Ophthalmological Society thesis). *Trans Am Ophthalmol Soc.* 2013; 111:93-118. PMID: 24167327
2. Kerr NM, Chew SSSL, Danesh-Meyer HV. Non-arteritic anterior ischaemic optic neuropathy: A review and update. *J Clin Neurosci.* 2009;16(8):994-1000. PMID: 19596112 DOI: 10.1016/j.jocn.2009.04.002
3. Arnold AC. Pathogenesis of nonarteritic anterior ischemic optic neuropathy. *J Neuroophthalmol.* 2003;23(2):157-163. PMID: 12782932 DOI: 10.1097/00041327-200306000-00012
4. Storoni M, Chan CKM, Cheng ACO, Chan NCY, Leung CKS. The pathogenesis of nonarteritic anterior ischemic optic neuropathy. *Asia Pac J Ophthalmol.* 2013;2(2):132-135. PMID: 26108050 DOI: 10.1097/APO.0b013e3182902e45
5. Atkins EJ, Bruce BB, Newman NJ, Bioussé V. Treatment of nonarteritic anterior ischemic optic neuropathy. *Surv Ophthalmol.* 2010;55(1):47-63. PMID: 20006051 DOI: 10.1016/j.survophthal.2009.06.008
6. Nikkiah H, Ghalipour M, Doozandeh A, Pakravan M, Yaseri M, Esfandiari H. The effect of systemic erythropoietin and oral prednisolone on recent-onset nonarteritic anterior ischemic optic neuropathy: a randomized clinical trial. *Graefes Arch Clin Exp Ophthalmol.* 2020;258(10):2291-2297. PMID: 32506278 DOI: 10.1007/s00417-020-04781-x
7. Pakravan M, Esfandiari H, Hassanpour K, Razavi S, Pakravan P. The effect of combined systemic

- erythropoietin and steroid on non-arteritic anterior ischemic optic neuropathy: a prospective study. *Curr Eye Res.* 2017;42(7):1079–1084. PMID: [28632028](#) DOI: [10.1080/02713683.2016.1270328](#)
8. Hayreh SS. Management of ischemic optic neuropathies. *Indian J Ophthalmol.* 2011;59(2):123–136. PMID: [21350282](#) DOI: [10.4103/0301-4738.77024](#)
  9. Hayreh SS, Zimmerman MB. Non-arteritic anterior ischemic optic neuropathy: role of systemic corticosteroid therapy. *Graefes Arch Clin Exp Ophthalmol.* 2008;246(7):1029–1046. PMID: [18404273](#) DOI: [10.1007/s00417-008-0805-8](#)
  10. Zhao FF, Chen Y, Li TP, et al. Visual outcome of various dose of glucocorticoids treatment in nonarteritic anterior ischemic optic neuropathy—a retrospective analysis. *BMC Ophthalmol.* 2024;24(1):100. PMID: [38438845](#) DOI: [10.1186/s12886-024-03354-4](#)
  11. Behbehani R, Ali A, Al-Moosa A. Risk factors and visual outcome of non-arteritic ischemic optic neuropathy (NAION): experience of a tertiary center in Kuwait. *PLoS One.* 2021;16(2):e0247126. PMID: [33600480](#) DOI: [10.1371/journal.pone.0247126](#)
  12. James PA, Oparil S, Carter BL, et al. 2014 evidence-based guideline for the management of high blood pressure in adults. *JAMA.* 2014;311(5):507. PMID: [24352797](#) DOI: [10.1001/jama.2013.284427](#)
  13. National Cholesterol Education Program (NCEP) Expert Panel on Detection, Evaluation, and Treatment of High Blood Cholesterol in Adults (Adult Treatment Panel III). Third Report of the National Cholesterol Education Program (NCEP) Expert Panel on Detection, Evaluation, and Treatment of High Blood Cholesterol in Adults (Adult Treatment Panel III) final report. *Circulation.* 2002;106(25):3143–3421. PMID: [12485966](#)
  14. Alberti KGMM, Zimmet PZ. Definition, diagnosis and classification of diabetes mellitus and its complications. Part 1: diagnosis and classification of diabetes mellitus. Provisional report of a WHO consultation. *Diabet Med.* 1998;15(7):539–553. PMID: [9686693](#) DOI: [10.1002/\(SICI\)1096-9136\(199807\)](#)
  15. Kemchoknatee P, Singhakul C, Tangon D, Srisombut T. Factors associated with visual acuity in non-arteritic ischemic optic neuropathy patients: a five-year cross-sectional study. *Cureus.* 2022;14(9):e29156. PMID: [36259038](#) DOI: [10.7759/cureus.29156](#)
  16. Sun MH, Liao YJ. Structure-function analysis of nonarteritic anterior ischemic optic neuropathy and age-related differences in outcome. *J Neuroophthalmol.* 2017;37(3):258–264. PMID: [28538035](#) DOI: [10.1097/WNO.0000000000000521](#)
  17. Lin MC, Hsu FM, Sheu SJ. Nonarteritic ischemic optic neuropathy. *J Chin Med Assoc.* 2007;70(2):61–64. DOI: [10.1016/S1726-4901\(09\)70303-X](#)
  18. Hayreh SS, Zimmerman MB. Optic disc edema in non-arteritic anterior ischemic optic neuropathy. *Graefes Arch Clin Exp Ophthalmol.* 2007;245(8):1107–1121. PMID: [17219123](#) DOI: [10.1007/s00417-006-0494-0](#)
  19. Hayreh SS, Zimmerman MB. Nonarteritic anterior ischemic optic neuropathy: natural history of visual outcome. *Ophthalmology.* 2008;115(2):298–305. PMID: [17698200](#) DOI: [10.1016/j.ophtha.2007.05.027](#)
  20. Sharma S, Kwan S, Fallano KA, Wang J, Miller NR, Subramanian PS. Comparison of visual outcomes of nonarteritic anterior ischemic optic neuropathy in patients with and without diabetes mellitus. *Ophthalmology.* 2017;124(4):450–455. PMID: [28017420](#) DOI: [10.1016/j.ophtha.2016.11.029](#)
  21. Cullen JF, Chung SHR. Non-arteritic anterior ischaemic optic neuropathy (NA-AION): outcome for visual acuity and visual field defects, the Singapore scene 2. *Singapore Med J.* 2012;53(2):88–90. PMID: [22337180](#)