

اثر سیمواستاتین بر فیروز کلیه متعاقب انسداد کامل یکطرفه میزنای در موش صحرایی

دکتر میرهادی خیاط نوری*، دکتر مهرداد نشاط قراملکی**، دکتر غفور موسوی***

دریافت: ۸۷/۷/۱۳ ، پذیرش: ۸۸/۲/۹

چکیده:

مقدمه و هدف: مهارکننده‌های رقابتی ردوکتاز، همانند سیمواستاتین باعث کاهش تری گلیسرید و کلسترول پلاسما و افزایش میزان کلسترول HDL می‌شوند. از طرف دیگر نشان داده اند که استاتین‌ها دارای اثر حفاظتی در بعضی از بافتها متعاقب آسیب‌های مختلف هستند. هر گونه اختلال در جریان طبیعی ادرار تحت عنوان اوروپاتی انسدادی خوانده می‌شود. انسداد در نهایت می‌تواند به هیدرونفروز، آتروفی و حتی تخریب کامل عملکرد کلیه منجر شود. هدف از این مطالعه تعیین اثر سیمواستاتین بر فیروز کلیه متعاقب انسداد کامل یکطرفه حالب در موش صحرایی می‌باشد.

روش کار: در این مطالعه تجربی، ۵۰ سر موش صحرایی نر نژاد SD به صورت تصادفی به پنج گروه ده تائی تقسیم شدند. در گروه اول یا کنترل حیوانات به صورت خوراکی روزانه به مدت پانزده روز حلال دارو (شروع یک روز قبل از جراحی)، در گروه دوم (UUO) حیوانات بعد از انسداد یکطرفه حالب حلال دارو را به مدت پانزده روز (شروع یک روز قبل از جراحی) و در گروه سوم (UUO/SIM) حیوانات بعد از انسداد یکطرفه حالب سیمواستاتین را با دوز ۲ mg/kg دوبار در روز به مدت پانزده روز (شروع یک روز قبل از جراحی) به صورت خوراکی دریافت کردند. در گروه چهارم (Sham) و پنجم (Sham/SIM) حیوانات همانند گروه‌های دوم و سوم جراحی شدند ولی مجرای حالب مسدود نشد. برای تشخیص تغییرات بافتی و فیروز، در روز چهارده بعد از جراحی، کلیه چپ بعد از تثبیت در فرمالین و انجام مراحل مختلف پساژ بافتی به روش هماتوکسیلین-ائوزین، تری کروم-ماسون و پاس رنگ آمیزی شد. جهت تجزیه و تحلیل داده‌ها از آزمون آماری من-وینتی استفاده شد.

نتایج: نتایج مطالعات پاتولوژیک نشان داد که در گروه UUO، اتساع فضای آن، تجمع سلول‌های تک‌هسته‌ای در بافت بینابینی کلیه، دژنراسیون منتشر و شدید سلول‌های توبولی، افزایش ضخامت لایه اپی‌تلیالی کیسول بومن، ادم پیرامون عروقی، فیروز بافت بینابینی کلیه، خونریزی، تغییرات استحاله در توبول‌های پروگزیمال، تورم آبکی سلول‌های توبول‌ها، فیروز تحت کیسولی به همراه تورم آبکی و نکروز سلول‌های توبولی مشاهده می‌شود. تجویز سیمواستاتین حین انسداد حالب در گروه UUO/SIM توانست ضایعات بافتی و فیروز ناشی از انسداد حالب را در بافت کلیه به طور معنی‌دار ($p < 0.05$) کاهش دهد. تفاوت بافتی بین گروه کنترل و شم مشاهده نشد.

نتیجه نهایی: نتایج مطالعه نشان داد که انسداد حالب باعث آسیب شدید بافت کلیه می‌شود. تجویز همزمان سیمواستاتین باعث کاهش آسیب‌های بافتی و فیروز ناشی از انسداد حالب شد. البته نقش حفاظتی سیمواستاتین در بیماری‌های کلیوی انسان همانند UUO نیاز به تحقیقات بیشتری دارد.

کلید واژه‌ها: انسداد یکطرفه میزنای / تغییرات بافتی / سیمواستاتین / کلیه / موش

* استادیار گروه فارماکولوژی دانشکده دامپزشکی دانشگاه آزاد اسلامی واحد تبریز (khayat_nouri@yahoo.com)

** استادیار گروه داخلی دانشکده دامپزشکی دانشگاه آزاد اسلامی واحد تبریز

*** استادیار گروه جراحی دانشکده دامپزشکی دانشگاه آزاد اسلامی واحد تبریز

مقدمه:

هر گونه اختلال در جریان طبیعی ادرار و پی آمدهای ناشی از آن تحت عنوان اوروپاتی انسدادی خوانده می‌شود. انسداد و توقف ادرار در مسیر مجاری ادراری اهمیت زیادی در آسیب به عملکرد کلیه از دیدگاه اورولوژی دارد. هر نوع انسدادی در نهایت می‌تواند به هیدرونفروز، آتروفی و حتی تخریب کامل عملکرد کلیه منجر شود. علاوه بر این انسداد می‌تواند باعث عفونت شده و آسیب ناشی از انسداد را دو چندان نماید. بیماریهای متعددی باعث انسداد جریان ادرار می‌شود که پیشگویی آنها متغییر بوده و بسته به محل و شدت انسداد، واکنش بدن در مقابل این پدیده بیماریهای مختلفی را بوجود می‌آورد. بنابراین اوروپاتی انسدادی باید به عنوان یک بیماری قلمداد شود تا در تدابیر درمانی آن با مشکلات کمتری مواجه شویم. هر چه محل انسداد بالاتر باشد، کلیه بیشتر تحت تاثیر قرار می‌گیرد. اثرات انسداد بر عملکرد کلیه در درمان و پیشگویی آن حائز اهمیت است. مکانیسم دقیق تغییرات عملکرد کلیه دقیقاً مشخص نشده و مورد توجه محققین مختلف می‌باشد (۱،۲).

مهارکننده‌های رقابتی ردوکتاز، آنالوگ‌های ساختمانی ۳- هیدروکسی-۳ متیل گلوکوتاریل-کوآنزیم A (HMG-CoA) هستند. سیمواستاتین به صورت پیش داروی غیرفعال می‌باشد که در دستگاه گوارش به مشتقات بتاهیدروکسی فعال تبدیل می‌شود. بیشترین تاثیر این دارو روی کبد است. این اثر ترجیحی را می‌توان به تفاوت بافت‌های مختلف در برداشت دارو از خون نسبت داد. طی درمان با این دارو کاهش تری گلیسریدهای پلاسما و افزایش میزان کلسترول HDL روی می‌دهد. در بیماریهای که سطح پلاسمایی LDL افزایش یافته است، مهار کننده‌های HMG-CoA موثر می‌باشند (۷-۳). مطالعات مختلف نشان داده اند که استاتین‌ها همچون سیمواستاتین دارای اثرات حفاظتی در بعضی از بافت‌ها می‌باشند. به طوری که مشخص شده است سیمواستاتین سمیت کبدی و کلیوی ناشی از سیس پلاتین را در موشهای صحرایی کاهش می‌دهد (۸). همچنین متعاقب نارسایی مزمن کلیوی تجربی در موش سوری، سیمواستاتین ضایعات کلیوی ناشی از این عارضه را کاهش داد (۹). در بیماران مبتلا به بیماریهای مزمن کلیه، با تجویز سیمواستاتین از شدت آسیب عضله قلبی متعاقب

نارسایی کلیه کاسته شد (۱۰). در مطالعه دیگری، در مدل سندرم نفروتیک تجربی در موشهای صحرایی نشان دادند که سیمواستاتین قادر است آسیبهای ناشی از استرس اکسیداتیو را کاهش داده و همچنین باعث بهبود پروتئینوری و کاهش آسیب گومرولها گردد (۱۱). در گزارش دیگری مطرح شده است که مهارکننده‌های هیدروکسی متیل گلوکوتاریل کوآ ردوکتاز قادرند متعاقب پیوند قلب و کلیه از هیپرکلسترولمی و آسیب بافتی بعد از پیوند عضو جلوگیری کرده و باعث کاهش وقوع رد پیوند کلیه شوند (۱۲). با توجه به اینکه بر اساس جستجو در حد دسترسی نویسندگان هیچگونه تحقیقی در داخل و خارج از کشور مبنی بر اثر سیمواستاتین بر آسیب و فیبروز کلیه ناشی از انسداد حالب تجربی وجود نداشت، این مطالعه با هدف تعیین اثر سیمواستاتین بر فیبروز کلیه متعاقب انسداد کامل یکطرفه حالب در موش صحرایی انجام شد.

روش کار:

حیوانات: این مطالعه تجربی بر روی ۵۰ سر موش صحرایی نژاد SD (Sprague-Dawley) با وزن 10 ± 30 گرم انجام گرفت. موشها از مرکز پرورش و نگهداری حیوانات آزمایشگاهی دانشگاه تبریز تهیه گردیدند و در شرایط یکسان در قفس‌های مخصوص نگهداری موش صحرایی با دوازده ساعت روشنایی و دوازده ساعت تاریکی در درجه حرارت 22 ± 23 درجه سانتیگراد نگهداری گردیدند. تغذیه حیوانات توسط پلیت‌های مخصوص حیوانات آزمایشگاهی صورت گرفت. غذا و آب به صورت آزادانه در دسترس بود.

داروها: از داروهای سیمواستاتین، کتامین هیدروکلراید، زایلازین و اتر استفاده گردید. برای حل کردن سیمواستاتین از نسبت یک به دو اتانول و سرم فیزیولوژی استفاده شد. سیمواستاتین از شرکت سیگما و اتانول و اتر از شرکت مرک و کتامین هیدروکلراید و زایلازین از شرکت آلفاسان هلند تهیه گردیدند.

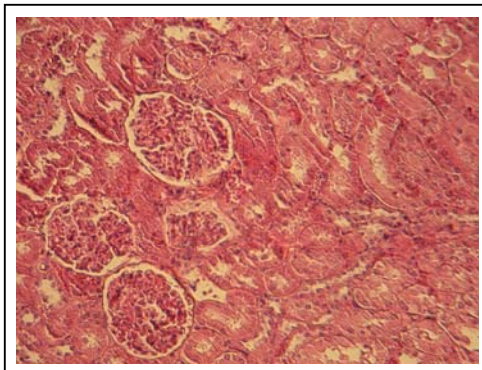
روش آزمایش: حیوانات به صورت تصادفی به پنج گروه ده تایی در قفسهای جداگانه تقسیم شدند. در گروه اول یا کنترل (control) حیوانات به صورت خوراکی روزانه به مدت پانزده روز (شروع یک روز قبل از جراحی) حلال دارو را با حجم 10 ml/kg از طریق گاوژ دریافت کردند. در گروه دوم (UUO) حیوانات بعد از انسداد یکطرفه حالب حلال دارو را به مدت پانزده روز (شروع یک روز قبل از

گلوومرولونفریت، ارتشاح بینابینی سلول‌های آماسی و آسیب توبولی - بینابینی شامل آتروفی توبولی، اتساع توبولی، تغییر شکل سلول‌های اپی‌تلیال و فیبروز بینابینی مقیاس تعیین گردید. بدین ترتیب بر اساس شدت، از صفر تا ۴ (صفر نشانگر کلیه طبیعی، ۱ نشانگر آسیب جزئی، ۲ نشانگر آسیب متوسط، ۳ نشانگر آسیب شدید و ۴ نشانگر آسیب در کل بافت کلیوی) درجه‌بندی شد. تمامی درجه‌بندی‌ها با بزرگنمایی $\times 100$ و در ۵ میدان میکروسکوپی از هر برش، به‌طور تصادفی، انجام شد (۱۶، ۱۵، ۱۱).

آزمون آماری: جهت تجزیه و تحلیل داده‌ها از آزمون آماری من - ویتنی یو استفاده شده و مقدار $p < 0.05$ به عنوان سطح معنی دار بودن در نظر گرفته شد.

نتایج:

در گروه کنترل و شم هیچگونه تغییری در بافت کلیه مشاهده نشد و بافت کلیه از نظر کپسول بومن، گلوومرولها، سلولهای توبولی، بافت بینابینی و عروق خونی نرمال بود (شکل ۱). به دلیل مشابه بودن تصاویر بافتی گروه کنترل و شم از ارائه تصاویر مربوط به گروه شم خودداری شده است.



شکل ۱: به نرمال بودن کپسول بومن، گلوومرولها، سلولهای توبولی، بافت بینابینی و عروق خونی در گروه کنترل توجه شود (رنگ آمیزی هماتوکسیلین - اتوزین، بزرگنمایی $\times 10$).

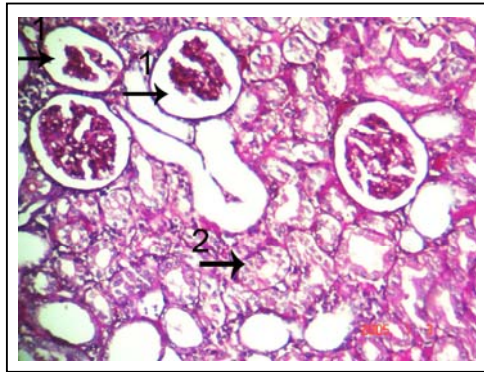در گروه UUO متعاقب انسداد حالب اتساع فضای کپسول بومن، آتروفی شدید گلوومرولی و توبولی، اسکالروز پیرامون کپسول بومن و اتساع فضای آن، تجمع سلول‌های تک‌هسته‌ای در بافت بینابینی کلیه، دژنراسیون منتشر و شدید سلول‌های توبولی، افزایش ضخامت لایه اپی‌تلیالی کپسول بومن، ادم پیرامون عروقی، فیبروز بافت بینابینی

جراحی) روزانه با حجم 10 ml/kg دریافت کردند. در گروه سوم (UUO/SIM) حیوانات بعد از انسداد یکطرفه حالب سیمواستاتین را با دوز 2 mg/kg دوبار در روز به مدت پانزده روز (شروع یک روز قبل از جراحی) به صورت خوراکی دریافت کردند. در گروه چهارم (Sham) و پنجم (Sham/SIM) حیوانات همانند گروه های دوم و سوم جراحی شدند ولی مجرای حالب مسدود نشد. برای حذف اثر حجم تجویز دارو، سیمواستاتین در حجم 10 ml/kg تنظیم و به صورت خوراکی تجویز شد.

روش جراحی: برای ایجاد بیهوشی از ترکیب کتامین هیدروکلراید (60 mg/kg) و زایلازین هیدروکلراید (2 mg/kg) به صورت داخل صفاقی استفاده گردید. سپس برشی به طول سه سانتی متر بر روی پوست ناحیه خط وسط شکم و سپس بر روی خط سفید شکمی ایجاد شد. بعد از مشاهده و آزاد کردن کلیه از اتصالات زیرین، سرخرگ و سیاهرگ کلیوی، حالب با استفاده از نخ بخیه سیلک دو صفر (2-0) ساخت کارخانه سوپا دو لیگاتور در قسمت یک سوم ابتدائی حالب زده شد و حالب به طور کامل بسته شد. بعد از برگرداندن کلیه و احشا به موقعیت طبیعی خود خط سفید شکمی با استفاده از نخ بخیه قابل جذب سنتتیک پلی گلاکتین ۹۱۰ (2-0) ساخت کارخانه سوپا به صورت ساده سرتاسری بسته شد. پوست ناحیه با استفاده از نخ بخیه دو صفر سیلک به صورت تکی ساده بخیه شد. در گروه Sham شکم حیوان باز شده و جراحی صورت گرفت ولی حالب فقط دستکاری شده و بسته نشد (۱۴، ۱۳، ۷).

روش نمونه برداری و تکنیکهای تشخیصی: در روز چهارده بعد از جراحی حیوانات با داروی دی اتیل اتر بیهوش شده و کلیه چپ بعد از جداسازی خارج و در محلول فرمالین نمکی ده درصد ثابت گردید. بعد از تثبیت نمونه‌ها و انجام مراحل مختلف پاساژ بافتی، برای تشخیص تغییرات بافتی و فیبروز از رنگ آمیزی هماتوکسیلین - اتوزین (H&E)، تری کروم - ماسون (trichrome-masson) و پاس (periodic acid-schiff) (شرکت مرک آلمان) استفاده شد. به منظور تحلیل آسیب های بافتی ایجاد شده در کلیه متعاقب انسداد یکطرفه حالب و استفاده از داروی سیمواستاتین، برای جنبه های مختلف موارد پاتولوژیک مشاهده شده، نظیر نکروز سلولهای توبولی، نکروز سلولهای لایه جداری کپسول بومن، خونریزی، اتساع گلوومرولها،

به طوری که تنها در بعضی از مناطق تغییرات استحاله بسیار ملایم و آتروفیک کلافه گلومرولی، ادم و هجوم ملایم سلول‌های تک هسته‌ای، اتساع ملایم فضای کپسول بومن بدون اسکروز غشای کپسول و نفوذ ملایم بافت فیبروز در پیرامون توپول‌های کلیوی مشاهده شد و توپول‌های پروگزیمال و دیستال عمدتاً از حالت نرمال هیستولوژیکی برخوردار بودند (شکل ۳).

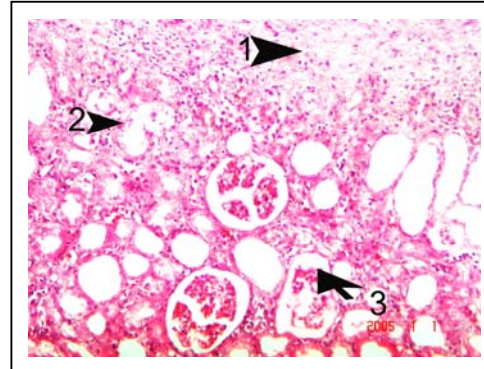


شکل ۳: نمای ریزبینی از اتساع فضای کپسول بومن (فلش ۱) و تغییرات دژنراتیو ملایم سلول‌های توپولی کلیه (فلش ۲) در گروه تیمار شده با داروی سیمواستاتین توجه شود. (رنگ آمیزی پاس، بزرگنمایی ۱۰×).

بحث:

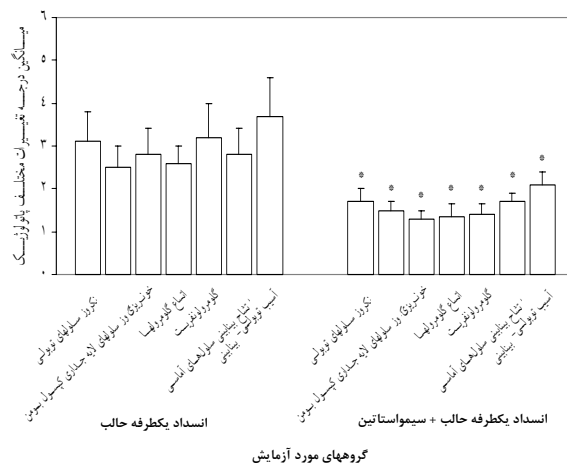
علائم بالینی و پاسخهای فیزیوپاتولوژیک انسداد جریان ادرار تحت تاثیر فاکتورهای مختلفی هستند. از این فاکتورها می‌توان محل انسداد، شدت و دوره انسداد، حضور یا فقدان عفونت دستگاه ادراری و دو طرفه یا یک طرفه بودن انسداد قسمت فوقانی دستگاه ادراری را نام برد. آنوری، ازوتمی و اورمی همراه با انسداد کامل میزراه مشاهده شده‌اند. بعد از ۴۸ ساعت متعاقب انسداد میزراه معمولاً چند علامت غیرطبیعی در بیوشیمی خون مشاهده می‌شود ولی ۴۸ تا ۷۲ ساعت بعد، معمولاً علائم بالینی و تغییرات شیمیائی سریعاً پیشرفت می‌نمایند. در اثر انسداد کامل میزراه تغییرات مورفولوژیک و عملکردی تواماً به وجود می‌آیند. انسداد یکطرفه و تدریجی غالباً با احتباس ادرار و تخریب پارانشیم کلیه همراه است و منجر به بزرگی کلیه می‌شود (۱، ۲). در این مطالعه متعاقب انسداد غالب، تغییرات شدید بافتی در کلیه همچون اتساع فضای کپسول بومن، آتروفی شدید گلومرولی و توپولی، اسکروز

کلیه، خونریزی، تغییرات استحاله در توپول‌های پروگزیمال، تورم آبکی سلول‌های توپول‌ها، فیبروز تحت کپسولی به همراه تورم آبکی و نکروز سلول‌های توپولی مشاهده گردید (شکل ۲).



شکل ۲: نمای ریزبینی از اتساع فضای کپسول بومن و آتروفی شدید گلومرولار و توپولار (فلش ۱ و ۲)، تجمع سلول‌های تک هسته‌ای و فیبروز بافت بینابینی کلیه (فلش ۳) در بافت کلیه گروه UUO توجه شود (رنگ آمیزی همانوکسیلین - اتوزین، بزرگنمایی ۱۰×).

تجویز سیمواستاتین حین انسداد غالب در گروه UUO/SIM توانست ضایعات بافتی و فیبروز ناشی از انسداد غالب را در بافت کلیه در مقایسه با گروه UUO به طور معنی دار ($p < 0.05$) کاهش دهد (نمودار ۱).



نمودار ۱: مقایسه تغییرات پاتولوژیک مشاهده شده در کلیه متعاقب انسداد یکطرفه غالب و تجویز سیمواستاتین. * $p < 0.05$ در مقایسه با گروه انسداد یکطرفه غالب بدون درمان می‌باشد.

آسیب عضله قلبی متعاقب نارسایی کلیه کاستند (۱۰). در مطالعه دیگری، سونمز و همکاران در مدل سندرم نفروتیک تجربی در موشهای صحرایی نشان دادند که سیمواستاتین قادر است آسیبهای ناشی از استرس اکسیداتیو را کاهش داده و همچنین باعث بهبود پروتئینوری و کاهش آسیب گلومرولها گردد (۱۱). وانر و همکاران نشان داده اند که مهارکننده های هیدروکسی متیل گلووتاریل کوآ ردوکتاز قادرند متعاقب پیوند قلب و کلیه از هیپرکلسترولمی و آسیب بافتی بعد از پیوند عضو جلوگیری کرده و باعث کاهش وقوع رد پیوند کلیه شوند (۱۲). این نتایج حفاظتی با یافته های این مطالعه همخوانی دارد.

انسداد یکطرفه حالب می تواند به سرعت و با شدت زیادی باعث ارتشاح سلولهای التهابی به بافت بینابینی کلیه گردد. به نظر می رسد که استرس اکسیداتیو نقش کلیدی در آغاز و ادامه التهاب بعد از انسداد دارد که نتیجه آن آسیب توبولهای کلیوی و فیبروز بافت بینابینی می باشد (۱۸). از طرف دیگر مطالعات نشان داده اند که سیمواستاتین دارای اثرات آنتی اکسیدانی در بافت کلیه متعاقب آسیب ناشی از مواد شیمیایی و جراحی می باشد (۳-۶). با توجه به نقش آنتی اکسیدانی سیمواستاتین چنین می توان پیشنهاد کرد که احتمالاً این دارو با مکانیسم مشابه باعث کاهش آسیب کلیوی متعاقب انسداد حالب می شود. همچنین مشخص شده است که استاتینها با مهار تجمع ماکروفاژها در بافت توبولی بینابینی کلیه باعث کاهش فیبروز کلیوی می شوند و این عمل مستقل از نقش استاتینها در پایین آوردن چربی خون می باشد. در مطالعات دیگر نشان داده اند که استاتینها با کاهش تعداد ماکروفاژها در روز سوم و دهم بعد از انسداد یکطرفه حالب و همچنین با کاهش تولید استئوپونتین (OPN) و فاکتور محرک کلونی ماکروفاژ (M-CSF) باعث کاهش التهاب می شوند. با توجه به نقش OPN و M-CSF در التهاب و تجمع سلولهای التهابی بخصوص ماکروفاژها، مهار تولید این سیتوکینها توسط سیمواستاتین ممکن است مهمترین عامل کنترل التهاب و فیبروز کلیه باشد (۷). مطالعات همچنین نشان داده اند که استاتینها باعث کاهش تولید مولکولهای چسبناک سلولهای آندوتلیال می شوند (۱۹) که خود این مولکولها در تجمع ماکروفاژها دخیل هستند. به نظر می رسد که در نفروپاتی های ناشی از انسداد

پیرامون کپسول بومن و اتساع فضای آن، تجمع سلولهای تک هسته ای در بافت بینابینی کلیه، دژنراسیون منتشر و شدید سلولهای توبولی، افزایش ضخامت لایه اپی تلیالی کپسول بومن، ادم پیرامون عروقی، فیبروز بافت بینابینی کلیه، خونریزی، تغییرات استحالته در توبولهای پروگزیمال، تورم آبکی سلولهای توبولها، فیبروز تحت کپسولی به همراه تورم آبکی و نکروز سلولهای توبولی مشاهده گردید. مطالعات گذشته نشان داده است که انسداد یکطرفه حالب در موش صحرایی می تواند منجر به فیبروز توبولی بینابینی، گلومرولواسکلروزیس، نفوذ سلولهای التهابی و التهاب بافت بینابینی گردد. کلار و همکاران نشان دادند که متعاقب انسداد حالب فیبروز توبولی بینابینی، اتساع فضای کپسول بومن، آتروفی شدید گلومرولی و توبولی و تجمع سلولهای تک هسته ای روی می دهد (۱،۲). کانتو و همکاران و گونزالس نشان دادند که بعد از انسداد حالب فیبروز و التهاب بافت بینابینی کلیه روی می دهد (۱۳،۱۷). موری یاما و همکاران و لانگ - اسپراندیو نشان دادند که انسداد حالب باعث نفوذ سلولهای التهابی و فیبروز بافت بینابینی کلیه می شود (۱۴،۱۸). این نتایج با یافته های پاتولوژیک این مطالعه همخوانی دارد.

نتایج مطالعه حاضر نشان داد که تجویز سیمواستاتین حین انسداد حالب در گروه UUO/SIM توانست ضایعات بافتی و فیبروز ناشی از انسداد حالب را در بافت کلیه در مقایسه با گروه UUO کاهش دهد، به طوری که تنها در بعضی از مناطق تغییرات استحالته بسیار ملایم و آتروفیک کلافه گلومرولی، ادم و هجوم ملایم سلولهای تک هسته ای، اتساع ملایم فضای کپسول بومن بدون اسکروز غشای کپسول و نفوذ ملایم بافت فیبروز در پیرامون توبولهای کلیوی مشاهده شد و توبولهای پروگزیمال و دیستال عمدتاً از حالت نرمال هیستولوژیکی برخوردار بودند. مطالعات مختلف نشان داده اند که سیمواستاتین دارای اثرات حفاظتی در بعضی از بافت ها می باشد. به طوری که نمازی نشان داد که سیمواستاتین سمیت کبدی و کلیوی ناشی از سیس پلاتین را در موشهای صحرایی کاهش می دهد (۸). همچنین ایوانوسکی و همکاران نشان دادند که متعاقب نارسایی مزمن کلیوی تجربی در موش سوری، سیمواستاتین ضایعات کلیوی ناشی از این عارضه را کاهش می دهد (۹). پانیچی و همکاران در بیماران مبتلا به بیمارهای مزمن کلیه، با تجویز سیمواستاتین از شدت

- tive stress in angiotensin II hypertension: comparison with apocynin, tempol, and hydralazine. *J Cardiovasc Pharmacol*. 2007; 50(3):293-8.
7. Vieira JM, Mantovani E, Rodrigues LT, Dellè H, Noronha IL, Fujihara CK, et al. Simvastatin attenuates renal inflammation, tubular transdifferentiation and interstitial fibrosis in rats with unilateral ureteral obstruction. *Nephrol Dial Transplant* 2005; 20(8):1582-91.
 8. Namazi H. Simvastatin attenuates cisplatin-induced kidney and liver damage in rats. *Toxicology* 2008; 247 (2-3):161.
 9. Ivanovski O, Szumilak D, Nguyen-Khoa T, Nikolov IG, Joki N, Mothu N, et al. Effect of simvastatin in apolipoprotein E deficient mice with surgically induced chronic renal failure. 2: *J Urol* 2008; 179(4):1631-6.
 10. Panichi V, Mantuano E, Paoletti S, Santi S, Manca Rizza G, Cutrupi S, et al. Effect of simvastatin on plasma asymmetric dimethylarginine concentration in patients with chronic kidney disease. *J Nephrol*. 2008; 21(1):38-44.
 11. Sonmez A, Yilmaz MI, Korkmaz A, Topal T, Caglar K, Kaya A, et al. Hyperbaric oxygen treatment augments the efficacy of cilazapril and simvastatin regimens in an experimental nephrotic syndrome model. *Clin Exp Nephrol*. 2008; 12(2):110-8.
 12. Wanner C, Krämer-Guth A, Galle J. Use of HMG-CoA Reductase Inhibitors after Kidney and Heart Transplantation: Lipid-Lowering and Immunosuppressive Effects. 5: *Bio Drugs* 1997; 8(5):387-93.
 13. Kaneto H, Morrissey J, McCracken R, Reyes A, Klahr S. Enalapril reduces collagen type IV synthesis and expansion of the interstitium in the obstructed rat kidney. *Kidney Int* 1994; 45: 1637-1647.
 14. Lange-Sperandio B, Forbes MS, Thornhill B, Okusa MD, Linden J, Chevalier RL. A (2A) adenosine receptor agonist and PDE (4) inhibition delays inflammation but fails to reduce injury in experimental obstructive nephropathy. *Nephron Exp Nephrol*. 2005; 100(3):e113-e123.
 15. Sunami R, Sugiyama H, Wang DH, Kobayashi M, Maeshima Y, Yamasaki Y, et al. Acatalasemia sensitizes renal tubular epithelial cells to apoptosis and exacerbates renal fibrosis after unilateral ureteral obstruction. *Am J Physiol Renal Physiol*. 2004; 286(6):1030-1038.
 16. Tain YL, Freshour G, Dikalova A, Griendling K, Baylis C. Vitamin E reduces glomerulosclerosis, restores renal neuronal NOS, and suppresses oxidative stress in the 5/6 nephrectomized rat. *Am J Physiol Renal Physiol* 2007; 292(5):1404-1410.
 17. Gonzalez AG, Vadillo OF, Perez TR. Experimental diffuse interstitial renal fibrosis. A biochemical approach. *Lab Invest* 1988; 59 (2): 245-252.

یکطرفه حالب، استاتین ها با کاهش تولید OPN و مهار غیر مستقیم روی آنژیوتانسین II (توسط OPN) نقش خود را اعمال می کنند (۲۰). مشخص شده است که OPN محرک قوی تولید آنژیوتانسین II می باشد (۲۱). در مطالعه دیگری مطرح شده است که سیمواستاتین باعث مهار فعال شدن سلولهای توبولی و مهار تمایز سلولی در کلیه شده و از فیبروز جلوگیری می کند (۷). تغییر شکل فیبروبلاستها به میوفیبروبلاستها متعاقب انسداد یکطرفه حالب در اثر آنژیوتانسین II اتفاق می افتد (۷). با توجه به نقش غیر مستقیم استاتین ها در مهار آنژیوتانسین II (۲۰) اثر کاهش فیبروز به دور از انتظار نیست. از طرفی دیگر، استاتین ها باعث مهار فعالیت فاکتور هسته ای کاپا-ب (κB) می شوند (۲۲). مشخص شده است که مهار فاکتور هسته ای κB می تواند باعث کاهش تولید فاکتور محرک کلونی ماکروفاژ (M-CSF) گردد (۲۳).

نتیجه نهایی :

نتایج این مطالعه نشان داد که انسداد حالب باعث فیبروز کلیه و آسیب شدید بافت کلیه می شود. تجویز همزمان سیمواستاتین باعث کاهش آسیب های بافتی و فیبروز ناشی از انسداد حالب شد. البته نقش حفاظتی سیمواستاتین در بیماریهای کلیوی انسان همانند انسداد حالب نیاز به تحقیقات بیشتری دارد.

منابع :

1. Klahr S. New insights into the consequences and mechanisms of renal impairment in obstructive nephropathy. *Am J Kidney Dis* 1991; 18:689-699.
2. Klahr S, Pukerson ML. The pathophysiology of obstructive nephropathy, the role of vasoactive compounds in the hemodynamic and structural abnormalities of the obstructed kidney. *Am J Kidney Dis* 1994; 23:219-223.
3. Bayorh MA, Ganafa AA, Eatman D, Walton M, Feuerstein GZ. Simvastatin and losartan enhance nitric oxide and reduce oxidative stress in salt-induced hypertension. *Am J Hypertens* 2005; 18 (11):1496-502.
4. Inman SR, Davis NA, Mazzone ME, Olson KM, Lukaszek VA, Yoder KN. Simvastatin and L-arginine preserve renal function after ischemia-reperfusion injury. *Am J Med Sci* 2005; 329(1): 13-7.
5. İşeri S, Ercan F, Gedik N, Yüksel M, Alican I. Simvastatin attenuates cisplatin-induced kidney and liver damage in rats. *Toxicology* 2007; 230 (2-3):256-64.
6. Rugale C, Delbosc S, Mimran A, Jover B. Simvastatin reverses target organ damage and oxida-

18. Moriyama T, Kawada N, Nagatoya K, Horio M, Imai E, Hori M. Oxidative stress in tubulointerstitial injury: therapeutic potential of antioxidants towards interstitial fibrosis. *Nephrol Dial Transplant*. 2000; 6:47-49.
19. Serrano CV Jr, Yoshida VM, Venturinelli ML. Effect of simvastatin on monocyte adhesion molecule expression in patients with hypercholesterolemia. *Atherosclerosis* 2001; 157(2):505-512.
20. Park JK, Muller DN, Mervaala EM. Cerivastatin prevents angiotensin II-induced renal injury independent of blood pressure and cholesterol-lowering effects. *Kidney Int* 2000; 58(4):1420-1430.
21. Xie Y, Sakatsume M, Nishi S, Narita I, Arakawa M, Gejyo F. Expression, roles, receptors, and regulation of osteopontin in the kidney. *Kidney Int* 2001; 60(5):1645-1657.
22. Massy ZA, Guijarro C. Statins: effects beyond cholesterol lowering. *Nephrol Dial Transplant*. 2001; 16(9):1738-1741.
23. Wardle EN. Nuclear factor κ B for the nephrologist. *Nephrol Dial Transplant*. 2001; 16(9):1764-1768.