

گزارش موردی

گزارش یک مورد سندرم جارشو - لوین همراه با سندرم کودال رگرسیون در یک دختر ۵ ساله

دکتر حسین عماد ممتاز*، دکتر محمود جباری**

دریافت: ۸۶/۱۱/۱۹، پذیرش: ۸۷/۷/۱۳

چکیده:

مقدمه: سندرم جارشو- لوین و سندرم کودال رگرسیون از سندرمهای نادر می باشند که با علائم بالینی و رادیولوژیک ناهنجاریهای مهره های گردنی و سینه ای همراه با اختلالات دنده ها (سندرم جارشو لوین) و آرنزی ساکروکوکسیژال، آنومالی های اندام تحتانی، منقطع شدن طناب نخاعی و مئانه نوروژنیک (سندرم کودال رگرسیون) مشخص می شوند. در مرور مقالات پزشکی تنها یک مورد از وقوع همزمان این دو سندرم در یک جنین مرده دنیا آمده گزارش شده است.

معرفی بیمار: بیمار دختر ۵ ساله ای است با شرح حال دیس پلازی دو طرفه لگن و فلج اسپاستیک اندامهای تحتانی که با عفونتهای مکرر ادراری مراجعه نموده بود. در رادیوگرافی آنومالی های وسیع مهره ها شامل: مهره پروانه ای و همی ورتبرا در ناحیه گردنی و توراکولومبار، آرنزی کوکسیکس و دفرمیتی دنده ها مشاهده می شد. یافته های MRI شامل ختم شدن طناب نخاعی در ناحیه توراسیک و وجود یک توده کیستیک در ناحیه ساکرال بود. اسکن هسته ای نشانگر رفلکس شدید مئانه به حالب در سمت چپ و ضایعات متعدد کورتکس کلیه در همان طرف بود.

نتیجه نهایی: این مورد نادر وقوع همزمان سندرم جارشو- لوین و سندرم کودال رگرسیون بوده و در حد اطلاعات در دسترس اولین گزارش در ایران می باشد.

کلید واژه ها: دیس پلازی اسپاندیلو توراسیک / دیس پلازی اسپاندیلو کوستال / سندرم کودال رگرسیون

مقدمه:

این اولین مورد سندرم جارشو - لوین همراه کودال رگرسیون می باشد که در ایران گزارش می شود.

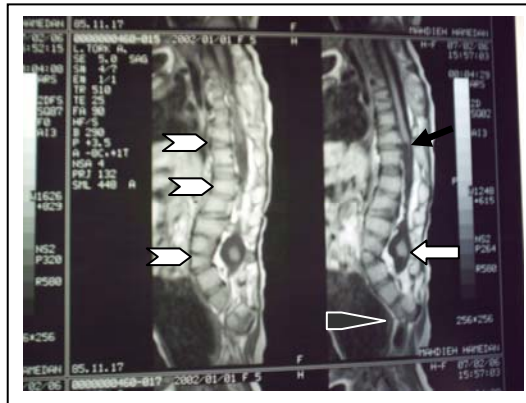
معرفی بیمار:

بیمار دختر بچه ۵ ساله ای است که با شکایت تب بالا و ناتوانی در حرکت گردن و با سابقه عفونتهای ادراری قبلی با تشخیص احتمالی مننژیت یا عفونت ادراری بستری شده، بیمار از بدو تولد بدلیل اشکال در هر دو اندام تحتانی با تشخیص دررفتگی دو طرفه لگن تحت درمان ارتوپدی بوده و دو بار دیگر نیز با تشخیص عفونت تنفسی، تشنج، عدم رشد کافی، فلج اسپاستیک دو طرفه و یبوست بستری شده بود. بیمار فرزند اول خانواده بوده و

عفونت عود یابنده مجرای ادرار در کودکان از مواردی است که پزشک معالج را به جستجوی وسیع برای یافتن علت زمینه ای آن ملزم می سازد. یکی از عوامل زمینه ساز عفونتهای مکرر ادراری در کودکان مئانه نوروژنیک می باشد که خود به علل مختلفی از جمله صدمات مهره ای و فشار روی ریشه های اعصاب نخاعی می تواند بوجود آید. در این گزارش وقوع همزمان دو سندرم نادر جارشو - لوین و کودال رگرسیون در یک بیمار مطرح می گردد که در پی گیری علت عفونتهای مکرر ادراری در وی تشخیص داده شده است. در حد اطلاعات در دسترس

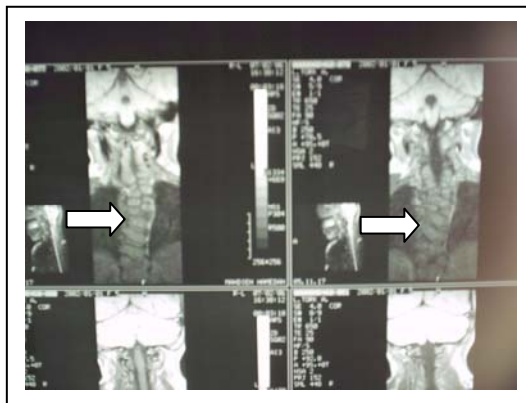
* استادیار گروه کودکان دانشکده پزشکی دانشگاه علوم پزشکی همدان (hemmtz@yahoo.com)

** استادیار گروه رادیولوژی دانشکده پزشکی دانشگاه علوم پزشکی همدان



تصویر ۲: MRI تصویر نیمرخ مهره های سینه ای، کمری، خاجی و دنبالچه

انقطاع طناب نخاعی در ناحیه توراسیک (پیکان سیاه) - توده ناحیه لومبوساکرال به نفع میلوسیستوسل (پیکان سفید) - آژنزی دنبالچه (سر پیکان تو خالی) در تصویر سمت راست. آنومالی های وسیع مهره های سینه ای، کمری (سر پیکانهای سفید) در تصویر سمت چپ

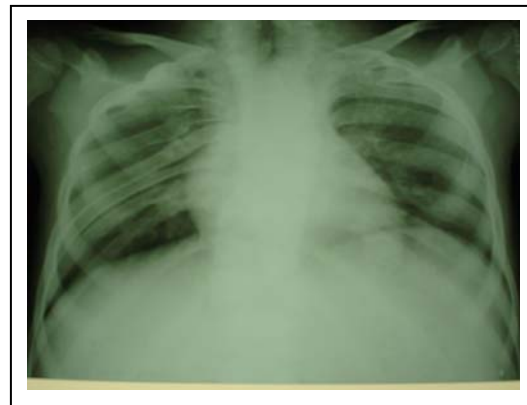

تصویر ۳: MRI مقطع کورونال مهره های گردن - آنومالی مهره های گردن بصورت همی ورتبرا و مهره های پروانه ای (پیکانهای سفید)

بحث:

سندرم جارشو - لوین سندرم نادری است که تا بحال ۴۰۰ مورد از آن در جهان گزارش شده است (۱). این سندرم برای اولین بار در سال ۱۹۳۸ در دو بیمار با کوتاه بودن تنه، کاهش تعداد مهره ها با اختلال آنها و مالفورماسیون غیر متقارن دنده ها توصیف شد. در ابتدا تصور می شد این بیماری در تمام موارد باعث مرگ در دوران شیرخوارگی بدلیل نارسایی تنفسی می شود ولی بتدریج مواردی از این سندرم بدون مشکلات تنفسی شدید و با بقای در دوره کودکی گزارش گردید (۲). تظاهرات متفاوت بالینی در بیماران باعث شد محققین این سندرم

سابقه خانوادگی ضعف عضلانی در دختر دایی خود داشته است. در معاینه فیزیکی بیمار دچار کوتاه قدی و کاهش وزن شدید (هر دو زیر منحنی ۳ پرستتایل) بوده، گردن کوتاه و دارای محدودیت حرکت واضح، خط رویش مو در پشت سر پایین تر از حد معمول، قفسه سینه نامتقارن و در سمت چپ برجسته تر از طرف راست، اسکولیوز شدید بدون کیفوز قابل توجه، معاینه قلب و ریه وشکم نرمال، اندام فوقانی چپ دچار انقباض مداوم انگشتان ۳، ۴ و ۵، اندام تحتانی دچار فلج اسپاستیک دو طرفه و پای چماقی بخصوص در سمت راست بود. بیمار از نظر تکامل مغزی و بهره هوشی کاملا نرمال بود. در آزمایشات انجام شده کشت ادرار مثبت با ای کولای، در آزمایش خون لوکوسیتوز و در گرافی قفسه سینه آنومالی وسیع مهره ها بصورت همی ورتبرا، مهره پروانه ای، مهره های گردنی بهم چسبیده، آنومالی های دنده ها بصورت بهم چسبیدن دنده ها بخصوص در سمت راست و در گرافی لومبوساکرال آنومالی وسیع مهره ها و آژنزی دنبالچه مشاهده می شد (تصویر ۱).



تصویر ۱: گرافی رخ قفسه سینه که نشاندهنده آنومالی وسیع دنده ها در همی توراکس چپ می باشد

در MRI انجام شده آنومالی وسیع مهره های گردنی، سینه ای، کمری، فقدان دنبالچه، کوتاه بودن طناب نخاعی و مشاهده نشدن آن بعد از ناحیه توراسیک و یک توده بافت نرم در ناحیه لومبوساکرال مشاهده شد. در اسکن سیستوگرام هسته ای رفلاکس شدید مثانه به حالب در طرف چپ مشخص شد. در اسکن DMSA کلیه آسیبهای متعدد کورتیکال کلیه چپ مشاهده شد (تصویر ۲ و ۳).

نوک کونوس مدولاریس وجود نداشته، قسمت دیستال نخاع حالت منقطع و بریده شده بخود گرفته و در حدود مهره اول کمری ختم می شود. در این حالت بسیاری از اعصاب دیستال نخاعی کمری و ساکرال تشکیل نمی شوند و در مواردی ممکن است یک لیپوم دیستال هم وجود داشته باشد (۱۱). در بررسی متون پزشکی تنها یک مورد وقوع همزمان سندرم جارشو - لوین و کودال رگرسیون در یک جنین مرده بدنیا آمده گزارش شده (۱۲). درگیری وسیع مهره های گردنی و دنده ها در بیمار ما به نفع سندرم جارشو لوین و وجود مثانه نوروژنیک، پاهای چماقی، فلج اسپاستیک اندام تحتانی و دیس پلازی لگن و یافته های MRI به نفع سندرم کودال رگرسیون می باشد و با توجه با این مورد گزارش شده احتمال دارد این دو سندرم نادر تظاهرات مختلف یک طیف واحد از درگیری دیس پلازی ستون مهره ها همراه درگیری نخاع و ریشه های عصبی مربوط به آن باشند.

باتوجه به مطالب ذکر شده بیمار مورد مطالعه یافته های بالینی، رادیولوژی و MRI هر دو سندرم نادر جارشو - لوین و کودال رگرسیون را بطور توأم دارا می باشد و مثانه نوروژنیک وی نیز زمینه عفونتهای مکرر ادراری بوده است. در حد اطلاعات ما این اولین مورد گزارش وقوع توأم سندرم جارشو - لوین و سندرم کودال رگرسیون در ایران می باشد.

منابع:

1. Kulkarni ML, Navaz Sarfaraz R, Vani HN, Manjunath KS, Matani D. Jarcho-Levin syndrome. *Indian J Pediatr* 2006;73:245-247
2. Vazquez LME, Lopez CMI, Somoza RC, Perez PR, Morales RR, Gonzalez GMA. Anomalies of vertebrae and ribs: Jarcho Levin syndrome. Description of a case and literature review. *Joint Bone Spine*. 2005; 72(3): 275-7.
3. Ables P. Jarcho-Levin syndrome: a case study. *Neonatal Netw*. 2004 Sep-Oct; 23(5): 9-21.
4. Cornier AS, Ramirez N, Carlo S, Reiss A. Controversies surrounding Jarcho-Levin syndrome. *Curr Opin Pediatr* 2003;15(6):614-20.
5. Reyes MG, Morales A, Harris V, Barreta TM, Goldbarg H. Neural defects in Jarcho-Levin syndrome. *J Child Neurol*. 1989;4(1):51-4.
6. Duru S, Ceylan S, Guvenc BH. Segmental costovertebral malformations: association with neural tube defects. Report of 3 cases and review of the literature. *Pediatr Neurosurg* 1999;30(5):272-7.

را به دو نوع دیس پلازی اسپاندیلو کوستال و دیس پلازی اسپاندیلو توراسیک تقسیم بندی نمایند (۳). دیس پلازی اسپاندیلو توراسیک بیماری اتوزوم مغلوب با چسبندگی خلفی متقارن تمامی دنده ها و اختلال مهره ها در طول تمام ستون مهره ها ست که در گرافی قفسه سینه نمای شبیه خرچنگ یا بادبزنی ایجاد می کند ولی خود دنده ها مشکل خاصی ندارند. در این بیماران مرگ ممکن است در دوره نوزادی یا شیرخوارگی بدلیل پنومونی، بیماری رسترکتیو ریه و هیپرتانسیون پولمونر رخ دهد. دیس پلازی اسپاندیلو کوستال هم بصورت اتوزوم غالب و هم بصورت اتوزوم مغلوب انتقال می یابد. آنومالی های دنده ها مانند پهن شدن، دوشاخه شدن و چسبندگی غیر متقارن در آنها مشاهده می شود. میزان بقای این گروه از بیماران بعد از ۶ ماهگی بالاست. تقریباً تمام بیماران این گروه از نظر هوشی طبیعی بوده و اشکالات عصبی در آنها شایع نمی باشد (۴) اگرچه در برخی مطالعات به اشکالات لوله عصبی بخصوص بصورت دیاستاتومیلی در این بیماران اشاره شده است (۵،۶). بیماران با دیس پلازی اسپاندیلو کوستال دچار موتاسیون در ژن DLL3 روی کروموزوم ۱۹ می باشند ولی بیماران با دیس پلازی اسپاندیلو توراسیک این جهش ژنی را ندارند (۷).

بیمار ما علاوه بر داشتن مشخصات بالینی و رادیولوژیک سندرم جارشو - لوین از نوع اسپاندیلو کوستال، یافته های بالینی و MRI سندرم کودال رگرسیون را هم دارا می باشد. در مطالعات متعدد مروری سندرم کودال رگرسیون به آژنزی ساکروم و دنبالچه بدرجات مختلف با درگیری مهره های کمری و بندرت مهره های سینه ای همراه علائم عصبی درگیری نخاع، علائم ادراری و اشکال در دفع مدفوع اطلاق شده (۸) اما در این سندرم درگیری مهره های گردنی و آنومالی های وسیع دنده ها گزارش نگردیده و تنها در یک گزارش موردی وجود دنده نابجای ساکرال در این سندرم توضیح داده شده است (۹). در این بیماران علائم بالینی همراه ممکن است از یک دفرمیت لگن، هیپوپلازی فمور، پاهای چماقی و کنتاراکچر فلکسیونی اندامهای تحتانی باشد (۱۰). اغلب این بیماران دچار مثانه نوروژنیک هستند و در موارد خفیف تر تابلوی بالینی اختلال اسفنکتر ادراری و اشکال حرکتی اندام تحتانی تشخیص نخاع تحت کشش را تداعی می کند در بیشتر موارد سندرم کودال رگرسیون در تصاویر MRI قسمت

7. Bulman MP, Kusumi K, Frayling TM, McKeown C, Garrett C, Lander ES, et al. Mutations in the human delta homologue, DLL3, cause axial skeletal defects in spondylocostal dysostosis. *Nat Genet* 2000; 24 (4):438-41.
9. Shah JR, Sainani N, Patkar DP. Caudal regression syndrome with sacral rib: MRI features. *Acta Radiol* 2006;47(8):862-4.
10. Stroustrup SA, Grable I, Levine D. Case 66: caudal regression syndrome in the Sfetus of a diabetic mother. *Radiology* 2004 Jan; 230(1):229-33.
11. Nievelstein RA, Valk J, Smit LM. MR of the caudal-regression syndrome : embryologic implications. *Am J Neuroradiol* 1994;15: 1021-1029.
12. Cullier F, Charpentier AS, M'Lamali H, Colbert R. Jarcho-Levin syndrome with caudal regression. *Fetus Net* [Serial on the Internet]. 2006 Jun. Available from: <http://www.thefetus.net/page.php?id=1792>