

گزارش موردی

گزارش یک مورد تغییرات دیسپلاستیک و بدخیمی های متعدد در بیمار مبتلا به اپیدرمودیسپلازیا و روسیفورمیس

دکتر اکرم انصار*، دکتر محمود فرشچیان**، دکتر ساسان فرحناکی***

دریافت: ۸۶/۹/۱۷، پذیرش: ۸۶/۱۲/۱۴

چکیده:

مقدمه: بیماری اپیدرمودیسپلازیا و روسیفورمیس (EV) یک بیماری ارثی نادر و مزمن است که ناشی از عفونت منتشر و پایدار با ویروس پاپیلوماوی انسانی می باشد. تظاهر بالینی اغلب در اوایل کودکی شروع شده و مشخصه بیماری وجود ضایعات پوستی شبیه به زگیل های مسطح، پیتریازیس و رسیکالرو پلاک های اریتماوی می باشد. مستعد شدن به این ویروس ارثی بوده و معمولاً به صورت اتوزوم مغلوب می باشد. مهم ترین عارضه EV ایجاد تغییرات دیسپلاستیک و بدخیمی در ضایعات پوستی است.

معرفی بیمار: بیماری که معرفی می شود پسر ۱۹ ساله ای است که از اوایل کودکی تظاهرات بالینی و هیستوپاتولوژیک منطبق با بیماری EV را داشته است که از سن ۱۲ سالگی به بعد دچار تغییرات دیسپلاستیک و بدخیمی شامل ضایعات متعدد بیماری بوون و کارسینوم سلول سنگفرشی در ناحیه صورت می شود.

نتیجه نهائی: با معرفی این مورد می توان نتیجه گرفت که در هر بیمار دارای ترکیبی از ضایعات پوستی زگیلی مسطح، پیتریازیس و رسیکالرو پلاک های اریتماوی مقاوم به درمان، باید بیماری EV را مد نظر داشت و بررسی این ضایعات از نظر تغییرات دیسپلاستیک و بدخیمی توصیه می شود.

کلید واژه ها: اپیدرمودیسپلازیا و روسیفورمیس / پاپیلوماویروس انسانی / پیتریازیس و رسیکالرو

مقدمه:

هیپرکراتوز خاردار (Spiny) تظاهر نادری از EV بوده که بر روی انگشتان دیده می شود (۳). پاتوژنز بیماری EV ناشناخته است. اما نقص در ایمنی سلولی به خصوص اختلال در عملکرد و تعداد سلول های T-helper مطرح شده است. طیف وسیعی از ساب تایپ های HPV شامل: ۳، ۵، ۸-۱۰، ۱۲، ۱۴، ۱۵، ۱۷، ۲۵-۱۹، ۲۸، ۲۹، ۳۸-۳۶، ۴۶، ۴۷، ۴۹، ۵۰، ۵۱ و ۵۹ در EV شناسایی شده اند (۴). اکثر ضایعات پاپولر شبیه به زگیلهای مسطح (Plane wart) بر روی صورت، اندام ها، دست ها و پا ها، ضایعات ماکولر هیپر و هیپوپیگمانته مشابه با پیتریازیس و رسیکالرو بر روی تنه و ضایعات پلاکی صورتی تا ارغوانی رنگی شبیه به سبورئیک کراتوزیس بر روی صورت و اندام ها می باشد (۲).

اپیدرمودیسپلازیا و روسیفورمیس (Epidermodysplasia verruciformis) یک بیماری ارثی نادر و مزمن است که برای اولین بار در سال ۱۹۲۲ توسط Lewandowski و Lutz شرح داده شد (۱). این بیماری ناشی از عفونت منتشر و پایدار با ویروس پاپیلوماوی انسانی (HPV) است. تظاهر بالینی EV، اغلب در اوایل کودکی با ضایعات پاپولر شبیه به زگیلهای مسطح (Plane wart) بر روی صورت، اندام ها، دست ها و پا ها، ضایعات ماکولر هیپر و هیپوپیگمانته مشابه با پیتریازیس و رسیکالرو بر روی تنه و ضایعات پلاکی صورتی تا ارغوانی رنگی شبیه به سبورئیک کراتوزیس بر روی صورت و اندام ها می باشد (۲).

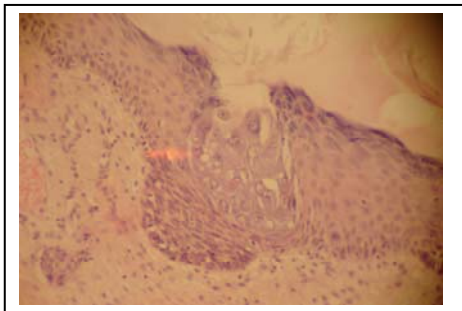
HPV ها در EV اگرچه مسری هستند اما منجر به ایجاد ضایعات پوستی در عموم مردم نمی شوند که این قویا

* دانشیار گروه پوست دانشکده پزشکی دانشگاه علوم پزشکی همدان (ansar@umsha.ac.ir)

** استاد گروه پوست دانشکده پزشکی دانشگاه علوم پزشکی همدان

*** دستیار گروه پوست دانشکده پزشکی دانشگاه علوم پزشکی همدان

از بیمار معاینه بعمل آمد. در معاینه پوست، ضایعات پاپولر متعددی بر روی صورت، گردن و دیستال اندام ها که غیر قابل تشخیص از ضایعات زگیلی مسطح (Plane wart) بودند، وجود داشت. در ناحیه پیشانی تعدادی پلاک اریتما تو شبیه به سبورئیک کراتوزیس، که در برخی از آنها تغییرات هیپرکراتوتیک همراه با زخم های مزمن ایجاد گردیده بود، وجود داشت. بر روی تنه و پروگزیمال اندام فوقانی ضایعات ماکولر هیپریپیگمانته و هیپوپیگمانته ای، شبیه به پیتریازیس و رسیکالر وجود داشت. از ضایعات پاپولر صورت بیوسی بعمل آمد که در نمای هیستوپاتولوژیک، هیپرکراتوز، هیپرگرانولوز، آکانتوز، همراه با کراتینوسیت های واکوئوله با افزایش سیتوپلاسم و تعداد کمی سلولهای دیسکراتوتیک، در اپیدرم تحتانی مشاهده گردید. با در نظر گرفتن سن شروع بیماری، نمای بالینی و هیستوپاتولوژی مشخص ضایعات، تشخیص اپیدرمودیسپلازی و روسیفورمیس برای بیمار مطرح گردید. از ضایعات ناحیه پیشانی که دچار تغییرات هیپرکراتوتیک، همراه با ایجاد زخم گردیده بودند، با شک به تغییرات دیسپلاستیک و بدخیمی، بیوپسی های متعددی در چند نوبت انجام گرفت. که نتایج حاصل از گزارشات هیستوپاتولوژی منطبق با ایجاد ضایعات متعدد بیماری بوون و کارسینوم سلول سنگفرشی در این ضایعات بود (تصویر ۳). معاینه سایر ارگان ها طبیعی بود.



تصویر ۳: هیپرکراتوز، هیپرگرانولوز، آکانتوز، همراه با کراتینوسیت های واکوئوله، گرانول های کراتوهیالین بازوفیلیک و تغییرات دیسپلاستیک در اپیدرم (رنگ آمیزی هماتوکسیلین وائوزین، درشت نمایی ۴۰ برابر)

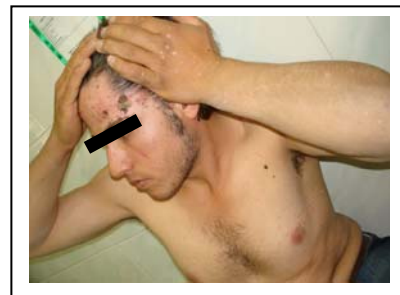بحث:

ضایعات ناشی از EV پایدار و مزمن بوده، اگر چه بهبودی آهسته خودبخودی در یک مورد بعد از دو حاملگی گزارش شده است (۹). مهمترین عارضه EV، ایجاد تغییرات دیسپلاستیک و بدخیمی در ضایعات پوستی است که شامل آکتینیک کراتوزیس، بیماری بوون، کارسینوم

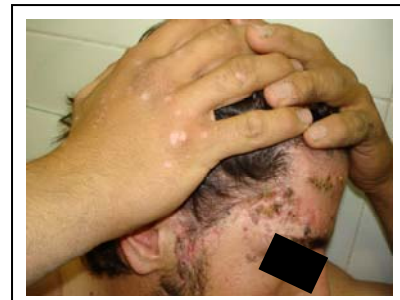مطرح کننده نقش مهم فاکتورهای ژنتیک در مستعد شدن به EV، بدنال عفونت با HPV ها می باشد. مطالعات اخیر اختلال در ژنهای کروموزم (17q²⁵) و کروموزم (2q²¹⁻²⁴) را نشان می دهند (۶،۷). پاتولوژی ضایعات EV کاراکترستیک بوده و با هیپرکراتوز، هیپرگرانولوز، آکانتوز، همراه با کراتینوسیت های واکوئوله با اشکال نامنظم که دارای سیتوپلاسم فراوان و گرانولهای گرد کراتوهیالین بازوفیلیک و تعداد کمی سلولهای دیسکراتوتیک در قسمت تحتانی اپیدرم، مشخص می شوند. در صورت ایجاد تغییرات دیسپلاستیک، هسته سلولهای کراتینوسیت هیپرکروماتیک و بزرگتر میگردد. همچنین تغییرات دیسپلاستیک ممکن است اپی تلیوم ضمام، مخصوصاً مجاری غدد عرق را نیز درگیر کنند (۴،۸).

معرفی بیمار:

بیمار پسر ۱۹ ساله ای است که اهل و ساکن شهرستان کبودرآهنگ استان همدان می باشد. وی از اوایل کودکی دچار ضایعات پاپولر متعدد بر روی صورت، دست ها و پاها، همراه با ضایعات ماکولر هیپرو هیپوپیگمانته، بر روی تنه و اندام فوقانی و پلاک های قرمز رنگ در ناحیه پیشانی گردیده است (تصویر ۱).



تصویر ۱: پلاکهای هیپرکراتوتیک صورت، پاپولهای مسطح پشت دست ها، ماکول های اریتما تو و هیپوپیگمانته بر روی تنه و ساعد وی ذکر می کند از سن ۱۲ سالگی به بعد، در برخی از ضایعات صورتش افزایش ضخامت و تغییر شکل، همراه با ایجاد زخم های مزمن رخ داده است (تصویر ۲).



تصویر ۲: نمای نزدیک تغییرات متعدد دیسپلاستیک و بدخیمی صورت، همراه با پاپول های مسطح زگیلی پشت دست

منابع :

1. Majewski S, Jablonska S. Epidermodysplasia verruciformis as a model of human papillomavirus- induced genetic cancer of the skin. *Arch Dermatol* 1995;131: 1312-18.
2. Judge MR, Mclean WHI, Munro CS. Disorders of Keratinization. In Burnst, Breathnach ST, Cox N, Griffiths C. *Rooks Text-Book of Dermatology*. 7th ed. Vol 2. Oxford: Blackwell , 2004;34:99-101.
3. Caputo R, Cavicchini S, Brezzi A, Brezzi A, Grimalt R . Spiny hyperkeratosis as an unusual sign of Epidermodysplasia verruciformis. *J Am Acad Dermatol* 1995; 32: 523-524.
4. Grayson W, Calonje E, Mckee PH. Infections of the skin. In: Mckee PH, Calon J, Granter SR. *Pathology of the Skin with clinical correlations*. 3rd ed, Vol: 1. New York: Mosby , 2005: 847-850.
5. Ansarin H, Tajziehchi L, Shaihanfar N. Case of Epidermodysplasia Verruciformis with Squamous Cell Carcinomas on Non-Sun-Exposed Areas of Skin. *Arch Iranian Med* 2007; 10(2): 261-263.
6. Ramoz NLA, Rueda LA, Bouadjar B, Favre M, Orth G. A susceptibility locus for Epidermodysplasia verruciformis, an abnormal predisposition to infection with the oncogenic human papillomaviruses type 5, maps to chromosome 17 qter in a region containing a psoriasis locus. *J Invest Dermatol*. 1999; 112: 259-263.
7. Ramoz N, Taieb A, Rueda LA, Montoya LS, Bouadjar B, Favre M, et al. Evidence for a nonallelic heterogeneity of Epidermodysplasia verruciformis with two susceptibility loci mapped to chromosome regions 2p21-p24 and 17 q 25. *J Invest Dermatol* 2000; 114: 1148-1153.
8. Elder D, Elenitsas R, Johnson B, Ioffreda M, Miller JJ, Miller III OF. *Atlas and Synopsis of Levers Histopathology of the Skin*. 2nd ed. New York : Lippincott Williams and Wilkins 2007;1:3-5.
9. Obalek S, Jablonska S, Beaudenon S, Walczak L, Orth G. Bowenoid papullosis of the male and female genitalia: Risk of cervical neoplasia. *J Am Acad Dermatol*, 1986; 14: 433-443.
10. James WD, Berger TG, Elston DM. *Anderw's Diseases of the skin*. 10th ed. Philadelphia: W.B. Saunders, 2006;19:411-412.
11. Kaspar TA, Wagner R F, Jablonska S, Niimura M, Tyring SK. Prognosis and treatment of advanced squamous cell carcinoma secondary to Epidermodysplasia verruciformis: a worldwide analysis of 11 patients. *J Dermatol Surg Oncol* 1991; 17: 237-240.

سلول سنگفرشی و کارسینوم سلول بازال می باشد. این ضایعات اکثراً در نواحی در معرض آفتاب به خصوص پیشانی رخ می دهند(۲). معمولاً تغییرات بدخیمی در طول دهه دوم عمر یا ۲ تا ۲۰ سال بعد از شروع ضایعات زگیلی رخ می دهد. شیوع تغییرات بدخیمی در ضایعات پوستی EV از ۳۰ تا ۱۰۰ درصد گزارش شده است(۹). کارسینوم سلول سنگفرشی در ۳۰ تا ۶۰ درصد موارد ایجاد می شود(۱۰).

شروع کارسینوم سلول سنگفرشی در EV ، در سنین پایین تری نسبت به بیماران غیر مبتلاء به این بیماری رخ می دهد(به طور متوسط ۲۷ سال، در مقابل ۶۷ سال) (۱۱). تغییرات بدخیمی در EV اغلب متعدد و معمولاً با پروگنوز خوبی همراه بوده، مگر اینکه بیمار تحت درمان رادیوتراپی مثلاً بعلت متاستاز قرار گرفته باشد که در این صورت میزان مورتالیتی بالا خواهد بود(۱۲). ضایعات شبیه به EV در افراد دارای زمینه ایمنوسپرسشن مثل لوپوس اریتماتوی سیستمیک، لنفوم هوچکینی، عفونت HIV و بیماران پیوندی گزارش شده است(۱۵-۱۳). همچنین ضایعات مشابه EV، همراه با ایدیوپاتیک CD4 لنفوپنی دیده شده است(۱۶). EV در یک مورد همراه با تیمومای بدخیم گزارش شده است(۱۷).

مهم ترین جنبه های درمانی در EV شامل، محافظت و خودداری از تماس بیش از حد با نور آفتاب و برداشتن جراحی ضایعات دیسپلاستیک و بدخیم می باشد. نقش اترتینیت در EV مشخص نیست. این دارو با دوز 1mg/ kg در روز، در برخی موارد موثر گزارش شده ، اما این امر وابسته به دوز بوده و عود ضایعات پوستی با قطع مصرف دارو رخ می دهد(۲). رادیوتراپی در EV کنتراندیکه است(۱۰).

نتیجه آن که در مواجهه با افرادی که دارای ضایعات زگیلی مسطح با انتشار وسیع و مقاوم به درمان که همراه با ضایعات شبیه به پیتریازیس ورسیکالر و سبورئیک کراتوزیس هستند، باید به فکر EV باشیم و توصیه های لازم در مورد محافظت و اجتناب از تماس بیش از حد با نور آفتاب، مراجعات منظم و دوره ای به پزشک متخصص پوست از نظر ارزیابی ضایعات و اقدامات درمانی سریع در صورت شک به هر گونه تغییرات دیسپلاستیک و بدخیمی انجام گیرد.

12. Cobb MW. Human papilloma virus infection J Am Acad Dermatol 1990;22: 547-566.
13. Berger TG, Sawchuk WS, Leonardi C, Langenberg A, Tappero J, Leboit PE. Epidermodysplasia verruciformis-associated papillomavirus infection complicating human immunodeficiency virus disease. Br J Dermatol 1991;124: 79-83.
14. Morrison C, Eliezri Y, Magro C, Nuovo GJ. The histologic spectrum of Epidermodysplasia verruciformis in transplant and AIDS patients. J Cutan Patbol 2002;29:480-489.
15. Kunishige JH, Hymes SR, Madkan V, Wyatt AJ, Uptmore D, Lazar AJF, et al. Epidermodysplasia verruciformis in the setting of graft-versus-host disease. J Am Acad Dermatol. 2007; 57: S78-80.
16. Tobin E, Rohwedder A, Holland SM, Phillips B, Carlson JA. Recurrent 'sterile' verrucous cyst abscesses and Epidermodysplasia verruciformis-like eruption associated idiopathic CD4 lymphopenia. Br J Dermatol 2003;149: 627-633.
17. Jacyk WK, Hazelhurst JA, Dreyer L, Coccia-Portugal MA. Epidermodysplasia verruciformis and malignant thymoma. Clin Exp Dermatol 1993; 18: 89-91.