

بررسی اثرات هورمون رشد بر اختلالات ایجاد شده در فعالیت بافت بیضه موش صحرائی توسط داروی متوتراکسات

دکتر آرش خاکی*، دکتر حامد صراطی نوری**، دکتر یدالله آذرمی***، دکتر محمد نوری****
دکتر امیر افشین خاکی*****، دکتر لیلا روشنگر*****

دریافت: ۸۵/۱۱/۱۳، پذیرش: ۸۶/۸/۲۶

چکیده:

مقدمه و هدف: داروی متوتراکسات جزو داروهایی است که در شیمی درمانی تومورهای مختلف و در درمان بیماریهای التهابی کاربرد وسیعی دارد. هدف از این مطالعه تعیین نقش هورمون رشد دریافت بیضه (بویژه اسپرمتوژنز) پس از تجویز داروی متوتراکسات و یا همراه آن در موش صحرائی می باشد.

مواد و روش کار: در این مطالعه تجربی ۵۰ سر موش صحرائی نژاد ویستار، به پنج گروه کنترل (n=۱۰) و تحت مطالعه (n=۴۰) تقسیم شدند. گروه تحت مطالعه اول به مدت ۲۸ روز هورمون رشد را به میزان ۰/۳mg/kg، گروه دوم به مدت چهار هفته و هر هفته یکبار متوتراکسات به میزان ۱ mg/kg، تزریق داخل صفاقی و گروه سوم همزمان با متوتراکسات (هر هفته ۱mg/kg) هورمون رشد را نیز به میزان ۰/۳mg/kg از روز اول تا روز ۲۸ و گروه چهارم از روز اول تا روز ۱۴، متوتراکسات به میزان ۱ mg/kg در هر هفته و از روز ۱۴ تا روز ۲۸ هورمون رشد را به میزان ۰/۳mg/kg به صورت داخل صفاقی دریافت نمودند. به گروه کنترل سرم سالین نرمال به مدت ۲۸ روز بصورت داخل صفاقی تزریق گردید. در روزهای ۱۴ و ۲۸ بافت بیضه به همراه اپیدیدیم جهت مطالعات جداسازی گردیدند. نتایج بدست آمده با استفاده از آزمون آماری ANOVA مورد تجزیه و تحلیل قرار گرفت.

نتایج: این مطالعه نشان داد که داروی متوتراکسات دارای اثرات مخرب بر روی بافت بیضه و فرایند اسپرمتوژنز در گروههای تحت درمان در مقایسه با گروه کنترل (P<0.05) بوده و تجویز هورمون رشد بصورت همزمان و یا بعد از اتمام پروسه درمانی میتواند اثرات ترمیمی در بافت بیضه و فرایند اسپرمتوژنز داشته باشد. به همین ترتیب این مطالعه نشان داد که تاثیر تجویز هورمون رشد بعد از اتمام پروسه درمانی با متوتراکسات تاثیر بیشتری نسبت به تجویز همزمان آن دارد (P<0.05).
نتیجه نهایی: یافته ها نشان داد که هورمون رشد دارای اثرات ترمیمی در بافت بیضه پس از درمان با متوتراکسات است، لذا تجویز آن بعد از اتمام دوره درمانی در بیماران سرطانی میتواند در کاهش میزان ناباروریها موثر باشد.

اسپرمتوژنز / بیضه / متوتراکسات / موش / هورمون رشد

مقدمه:

یافته و استفاده از داروهای ضد سرطان در درمان بیماران مبتلا کاربرد وسیعی پیدا کرده است (۱). تاکید فعلی در شیمی درمانی سرطانها، کاربرد ترکیبی از داروهاست.

با افزایش طول عمر در جوامع مختلف و مصرف ترکیبات شیمیایی مختلف میزان ابتلا به سرطان افزایش

* استادیار گروه پاتولوژی دانشکده دامپزشکی دانشگاه آزاد اسلامی واحد تبریز (arashkhaki@canada.com)

** دکتری دامپزشکی دانشگاه آزاد اسلامی واحد تبریز

*** استادیار گروه فارماکولوژی دانشکده داروسازی دانشگاه علوم پزشکی تبریز

**** دانشیار گروه بیوشیمی دانشکده پزشکی دانشگاه علوم پزشکی تبریز

***** استادیار گروه آناتومی دانشکده پزشکی دانشگاه علوم پزشکی تبریز

صفاقی دریافت نمودند. به گروه کنترل سرم سالین نرمال به مدت ۲۸ روز بصورت داخل صفاقی تزریق گردید. شایان ذکر است که حلال داروهای تزریقی سرم سالین نرمال بود. ۲۵ سرازموشهای صحرایی در روز چهاردهم و ۲۵ سرازموشهای صحرایی باقی مانده در روز بیست و هشتم پس از خونگیری از ناحیه چشمی جهت مطالعه کشته شده و بافت بیضه به همراه اپیدیدیم آنها جهت مطالعات جدا شدند.

- مواد: پودر خالص داروی متوتراکسات و هورمون رشداز شرکت سیگما (Sigma) کشور آمریکا خریداری شده بودند.

- روش جراحی جهت برداشت نمونه: در روز چهاردهم و بیست و هشتم، خونگیری از ناحیه چشم جهت اندازه گیری میران هورمون تستسترون در سرم حیوانات انجام گرفت سپس حیوانات با استفاده از پنتوباربیتورال (۴۰ mg/kg) به صورت داخل صفاقی بیهوش و سپس با شکاف عرضی شکم آنها باز و بیضه‌ها در گروههای تحت مطالعه و کنترل از بدن خارج شدند. در انتهای این تحقیق حیوانات در طول مدت ۲ ساعت (۹-۱۱ صبح) توسط گاز CO₂ کشته شدند.

- ارزیابی مورفولوژی اسپرم و آماده سازی جهت اسمیر (Smear): اپیدیدیم در شرایط استریل از بدن خارج و در داخل محیط کشت RPMI-1640 بدون سرم شستشو داده شد، سپس نمونه را به یک پتری دیش کوچک ۳۵mm آزمایشگاهی حاوی محیط کشت منتقل و توسط قیچی به قطعات کوچک خرد نمودیم. آنگاه آنها را در داخل پلیت ۲۴ حفره‌ای که حاوی ۰/۵ml از محیط کشت حاوی سرم آلبومین گاوی ۴ میلی گرم بر میلی لیتر قرار داده و به مدت ۲۰ دقیقه در دمای ۳۷ درجه سانتی گراد انکوبه کردیم. بافت‌های قطعه قطعه شده را از محیط کشت خارج نموده و سوسپانسیون اسپرم بدست آمده را در داخل انکوباتور قرار دادیم. از سوسپانسیون حاوی اسپرم رقت ۱:۱۰۰ تهیه و یک قطره از نمونه رقیق شده را بر روی لام میکروسکوپی قرار داده و اسپرم‌ها از نظر تعداد، درصد تحرک و درصد قابلیت زیست مورد بررسی قرار گرفتند (۶).

- از نظر تعداد اسپرم: میانگین تعداد کل اسپرمهای نرمال در ۱۰ میدان دید میکروسکوپ نوری مدل (Olympus/ 3H-Z) ساخت کشور ژاپن بررسی گردید و به منظور شمارش تعداد اسپرم‌ها از لام نئوبار استفاده شد.

متوتراکسات در درمان سرطان حاد لنفوبلاستیک خون و همچنین لنفوسارکوم، لنفوم بورکیت و در لوسمی لنفوبلاستیک حاد و تومورهای ناحیه سر و گردن کاربرد دارد (۲،۳). این دارو همچنین به عنوان درمان کمکی در استئوسارکوما و رژیم درمانی در تومورهای مثانه، مغز، سینه، ادراری-تناسلی به کار میرود (۴). متوتراکسات وقتی با سایر داروها توأم گردد ممکن است در درمان بعضی از تومورهای بافت‌های تخمدان، کولون و کارسینوم پستان مفید واقع شود (۲). اخیراً متوتراکسات با دوز پایین در درمان آرتريت روماتوئید کاربرد وسیعی پیدا کرده است. نشان داده شده است که ترکیب یاد شده میتواند موجب نقص اووژنز و اسپرماتوژنز شده و میزان باروری را کاهش دهد (۳،۵). از طرفی هورمون رشد موشهایی که غده هیپوفیز آنها از بدن خارج شده بود از طریق افزایش سنتر هورمون LH، تولید تستسترون را افزایش و موجب تحریک سلولهای سازنده اسپرم در بافت بیضه شد (۱،۳). در این مطالعه تاثیر هورمون رشد بر روی عوارض بیضوی متوتراکسات در کاربرد همزمان با دارو و یا بعد از مصرف آن مورد بررسی قرار گرفته است.

روش کار:

- حیوانات: جهت این مطالعه تجربی از ۵۰ سرازموش صحرایی نژاد ویستار که از مرکز انستیتو پاستور ایران خریداری شده بود، استفاده گردید. سن موشهای صحرایی حدود ۸ هفته و وزنشان در حدود 200 ± 10 g بود. در طول تحقیق، این حیوانات به مدت ۱۲ ساعت در روشنائی و ۱۲ ساعت در تاریکی قرار می گرفتند، دمای اطاق نگهداری (۲۳/۹ - ۲۵/۳) درجه سانتی گراد و درصد رطوبت اطاق ۵۵-۶۰٪ اندازه گیری شده بود. تمامی حیوانات مورد مطالعه بر طبق قانون حمایت از حیوانات کشته شدند. ۵۰ سر از موشهای صحرایی به چهار گروه تحت مطالعه و یک گروه کنترل تقسیم شدند گروه تحت مطالعه اول به مدت ۲۸ روز هورمون رشد را به میزان ۰/۳ mg/kg، گروه دوم به مدت چهار هفته و هر هفته یکبار متوتراکسات به میزان ۱ mg/kg، تزریق داخل صفاقی و گروه سوم همزمان با متوتراکسات (هر هفته ۱ mg/kg) هورمون رشد را نیز به میزان ۰/۳ mg/kg از روز اول تا روز ۲۸ و گروه چهارم از روز اول تا روز ۱۴، متوتراکسات به میزان ۱ mg/kg در هر هفته و از روز ۱۴ تا روز ۲۸ هورمون رشد را به میزان ۰/۳ mg/kg به صورت داخل

دارو برابر $191/66 \pm 2/08$ گرم، در گروه پیشگیری برابر $204 \pm 2/03$ گرم، در گروه درمانی برابر $194/66 \pm 5/03$ گرم بود. متوسط وزن موش ها در گروه دریافت کننده دارو با گروه کنترل تفاوت معنی داری داشت ($P < 0/05$) ولی متوسط وزن موش ها در گروه های دریافت کننده هورمون و پیشگیری و درمانی در مقایسه با گروه کنترل تفاوت معنی داری نداشت ($P > 0/05$).

- متوسط وزن موش هادر روز بیست و هشتم: در گروه کنترل برابر $3/60 \pm 2/14$ گرم، در گروه دریافت کننده هورمون برابر $227/33 \pm 2/51$ گرم و در گروه دارو برابر $4/04 \pm 192/33$ گرم، در گروه پیشگیری برابر $6/08 \pm 2/16$ گرم، در گروه درمانی برابر $2/64 \pm 2/23$ گرم بوده است. متوسط وزن موش ها در گروه دریافت کننده دارو با گروه کنترل تفاوت معنی داری داشت ($P < 0/05$) ولی متوسط وزن موش ها در گروه های دریافت کننده هورمون و پیشگیری و درمانی در مقایسه با گروه کنترل تفاوت معنی داری نداشت ($P > 0/05$).

- متوسط وزن بافت بیضه در روز چهاردهم: در گروه کنترل برابر $1/46 \pm 0/01$ گرم، در گروه دریافت کننده هورمون برابر $1/47 \pm 0/02$ گرم و در گروه دریافت کننده دارو برابر $1/34 \pm 0/09$ گرم، در گروه پیشگیری برابر $1/38 \pm 0/02$ گرم، در گروه درمانی برابر $1/29 \pm 0/05$ گرم بوده است. متوسط وزن بافت بیضه گروه های دریافت کننده دارو و درمانی با گروه کنترل تفاوت معنی داری داشت ($P < 0/05$) ولی متوسط وزن بافت بیضه گروه های دریافت کننده هورمون و پیشگیری در مقایسه با گروه کنترل تفاوت معنی داری نداشت ($P > 0/05$).

- متوسط وزن بافت بیضه در روز بیست و هشتم: در گروه کنترل برابر $1/48 \pm 0/01$ گرم، در گروه دریافت کننده هورمون برابر $1/50 \pm 0/02$ گرم و در گروه دریافت کننده دارو برابر $1/20 \pm 0/09$ گرم، در گروه پیشگیری برابر $1/40 \pm 0/02$ گرم، در گروه درمانی برابر $1/33 \pm 0/05$ گرم بوده است. متوسط وزن بافت بیضه گروه های دریافت کننده دارو و درمانی با گروه کنترل تفاوت معنی داری داشت ($P < 0/05$) ولی متوسط وزن بافت بیضه گروه های دریافت کننده هورمون و پیشگیری در مقایسه با گروه کنترل تفاوت معنی داری نداشت ($P > 0/05$).

- درصد تحرک اسپرم: ۱۰ میکرولیتر از مایع سیمین را برداشته و به سرعت در سرم فیزیولوژی رقیق نمودیم، سپس یک قطره از نمونه رقیق شده بر روی لام قرار گرفت و آنگاه اسپرم ها از لحاظ درصد تحرک و شکل ظاهری مورفولوژی مشاهده گردیدند. برای بدست آوردن درصد تحرک ۱۰ میدان میکروسکوپ با بزرگنمایی ۴۰ روی لام بررسی شد و سپس میانگین کل اسپرم های متحرک در ۱۰ میدان میکروسکوپ بعنوان درصد تحرک بیان شد.

- درصد قابلیت زیست اسپرم: برای ارزیابی قابلیت زیست اسپرم، ۵۰ میکرولیتر از نمونه اسپرم را با ۵۰ میکرولیتر از اتوزین-نیکروزین بطور ضمنی مخلوط و سپس درصد قابلیت زیست آنها با میکروسکوپ نوری مورد بررسی قرار گرفت.

- مراحل آماده سازی بافت جهت مطالعه با میکروسکوپ های نوری: نمونه های بافت بیضه در محلول فرمالین ۱۰٪/بافر تثبیت گردید و پس از تهیه مقاطع میکروسکوپی با ضخامت (۵μ) توسط میکروتوم از رنگ آمیزی هماتوکسین-ائوزین (H&E) استفاده گردید و سپس جهت تهیه تصاویر میکروسکوپی از فیلم ASA 400 Kodak Ultra و میکروسکوپ نوری مدل (Olympus/ 3H - Z) ساخت کشور ژاپن استفاده شد (۷).

- اندازه گیری میران هورمون تستسترون: مقدار توتال هورمون تستسترون، توسط روش رادیوایمنوآسی برحسب واحد نانوگرم بر میلی لیتر، (ng/ml) سنجش شد (۸).

- توزین بافت بیضه و موش های صحرائی: برای توزین بافت بیضه، از ترازوی دیجیتالی مدل A&D ساخت کشور کره استفاده شد و برحسب واحد گرم (gf)، وزن بافت بیضه سنجش شد.

- آنالیز آماری: جهت بررسی و مقایسه نتایج حاصله از درصد قدرت تحرک و درصد قابلیت زیست اسپرمها در گروه کنترل و تست از روش ANOVA، و جهت بررسی و مقایسه نتایج حاصله از یافته های تعداد کل اسپرم در گروه کنترل و تحت مطالعه از آنالیز آماری با روش مربع کای، استفاده گردید.

نتایج:

- متوسط وزن موشها در روز چهاردهم: متوسط وزن موشها در روز چهاردهم در گروه کنترل برابر $207 \pm 6/08$ گرم، در گروه دریافت کننده هورمون برابر $213/66 \pm 7/63$ گرم و در گروه

دریافت کننده هورمون و درمانی در مقایسه با گروه کنترل تفاوت معنی داری نداشت ($P > 0.05$).

- متوسط قابلیت زیست اسپرم در روز چهاردهم: متوسط قابلیت زیست اسپرم در روز چهاردهم در گروه کنترل برابر $83/33 \pm 2/73$ ، در گروه دریافت کننده هورمون برابر $85/00 \pm 3/52$ و در گروه دریافت کننده دارو برابر $40/16 \pm 1/60$ ، در گروه پیشگیری برابر $49/16 \pm 3/65$ ، در گروه درمانی برابر $44/16 \pm 1/42$ بوده است. میانگین قابلیت زیست اسپرم گروههای دریافت کننده دارو و پیشگیری با گروه کنترل تفاوت معنی داری داشت ($P < 0.05$) ولی گروههای دریافت کننده هورمون و درمانی در مقایسه با گروه کنترل تفاوت معنی داری نداشت ($P < 0.05$).

- متوسط قابلیت زیست اسپرم در روز بیست و هشتم: در گروه کنترل برابر $83/33 \pm 2/73$ ، در گروه دریافت کننده هورمون برابر $86/00 \pm 3/52$ و در گروه دریافت کننده دارو برابر $40/16 \pm 1/60$ ، در گروه پیشگیری برابر $76/16 \pm 1/42$ ، در گروه درمانی برابر $79/16 \pm 3/65$ بوده است. میانگین قابلیت زیست اسپرم گروههای دریافت کننده دارو و پیشگیری با گروه کنترل تفاوت معنی داری داشت ($P < 0.05$) ولی گروههای دریافت کننده هورمون و درمانی در مقایسه با گروه کنترل تفاوت معنی داری نداشت ($P < 0.05$).

- متوسط میزان هورمون تستسترون در روز چهاردهم: متوسط میزان هورمون تستسترون در روز چهاردهم در گروه کنترل برابر $3/75 \pm 0/15$ (ng/ml)، در گروه دریافت کننده هورمونی برابر $3/95 \pm 0/28$ (ng/ml) و در گروه دریافت کننده دارو برابر $2/10 \pm 0/88$ (ng/ml)، در گروه پیشگیری برابر $2/16 \pm 0/26$ (ng/ml)، در گروه درمانی برابر $2/8 \pm 0/21$ (ng/ml) بوده است. متوسط تستسترون گروههای دریافت کننده دارو و پیشگیری و درمانی با گروه کنترل تفاوت معنی داری داشت ($P < 0.05$) ولی متوسط میزان هورمون تستسترون گروه دریافت کننده هورمون در مقایسه با گروه کنترل تفاوت معنی داری نداشت ($P > 0.05$).

- متوسط میزان هورمون تستسترون در روز بیست و هشتم: در گروه کنترل برابر $3/80 \pm 0/15$ (ng/ml)، در گروه دریافت کننده هورمونی برابر $4/16 \pm 0/20$ (ng/ml) و در گروه دریافت کننده دارو برابر $1/3 \pm 0/88$ (ng/ml)، در گروه پیشگیری برابر $2/3 \pm 0/26$ (ng/ml)، در گروه درمانی

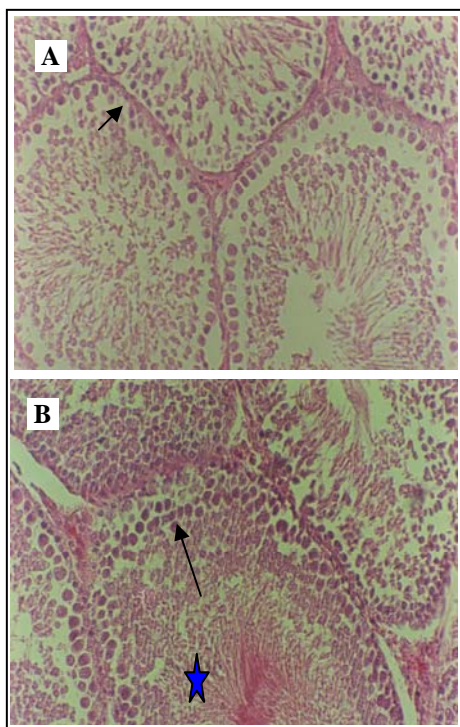
- متوسط تعداد اسپرم در روز چهاردهم: در گروه کنترل برابر $10^6 \times (56/16 \pm 4/07)$ ، در گروه دریافت کننده هورمون برابر $10^6 \times (56/16 \pm 3/65)$ و در گروه دریافت کننده دارو برابر $10^6 \times (29/33 \pm 3/93)$ ، در گروه پیشگیری برابر $10^6 \times (21/33 \pm 13/93)$ ، در گروه درمانی برابر $10^6 \times (21/66 \pm 5/53)$ بوده است. متوسط تعداد اسپرم گروههای دریافت کننده دارو و پیشگیری با گروه کنترل تفاوت معنی داری داشت ($P < 0.05$) ولی متوسط تعداد اسپرم گروههای دریافت کننده هورمون و درمانی در مقایسه با گروه کنترل تفاوت معنی داری نداشت ($P > 0.05$).

- متوسط تعداد اسپرم در روز بیست و هشتم: در گروه کنترل برابر $10^6 \times (56/16 \pm 4/07)$ ، در گروه دریافت کننده هورمون برابر $10^6 \times (60/16 \pm 3/65)$ و در گروه دریافت کننده دارو برابر $10^6 \times (30/33 \pm 3/93)$ ، در گروه پیشگیری برابر $10^6 \times (45/33 \pm 13/93)$ ، در گروه درمانی برابر $10^6 \times (53/66 \pm 5/53)$ بوده است. متوسط تعداد اسپرم گروههای دریافت کننده دارو و پیشگیری با گروه کنترل تفاوت معنی داری داشت ($P < 0.05$) ولی متوسط تعداد اسپرم گروههای دریافت کننده هورمون و درمانی در مقایسه با گروه کنترل تفاوت معنی داری نداشت ($P > 0.05$).

- متوسط درصد تحرک اسپرم در روز چهاردهم: متوسط درصد تحرک اسپرم در روز چهاردهم در گروه کنترل برابر $50/00 \pm 4/64$ ، در گروه دریافت کننده هورمون برابر $43/36 \pm 5/33$ و در گروه دریافت کننده دارو برابر $21/33 \pm 2/50$ ، در گروه پیشگیری برابر $18 \pm 15/36$ بوده است و در گروه درمانی برابر $20/16 \pm 15/36$ بوده است. متوسط حرکت اسپرم گروههای دریافت کننده دارو و پیشگیری با گروه کنترل تفاوت معنی داری داشت ($P < 0.05$) ولی متوسط حرکت اسپرم گروههای دریافت کننده هورمون و درمانی در مقایسه با گروه کنترل تفاوت معنی داری نداشت ($P > 0.05$).

- متوسط درصد تحرک اسپرم روز بیست و هشتم: در گروه کنترل برابر $49/00 \pm 4/64$ ، در گروه دریافت کننده هورمون برابر $54/33 \pm 4/36$ و در گروه دریافت کننده دارو برابر $34/33 \pm 8/32$ ، در گروه پیشگیری برابر $17/33 \pm 2/50$ بوده است و در گروه درمانی برابر $36/16 \pm 15/36$ بوده است ($P < 0.05$) ولی متوسط حرکت اسپرم گروههای

استفاده کرده بود نشان داد که توبولهای سمینی فر به میزان کمی از همدیگر فاصله گرفته‌اند، سلولهای رده اسپرماتوگونی دیده می‌شدند ولی تعداد سلولهای اسپرماتوسیت اولیه کاهش یافته بود و در برخی مناطق این سلولها نکروتیک شده بودند (شکل ۲- E). همچنین مقاطع عرضی میکروسکوپی حاصله در این گروه که پس از پایان روز ۲۸ تهیه شده بودند و مربوط به زیر گروهی بود که از روز ۱۴ تا ۲۸ به مدت ۱۴ روز فقط از هورمون رشد به میزان 0.3 mg/kg استفاده کرده بودند در ادامه درمان با متوتراکساید که از روز ۱ تا ۱۴ انجام گرفته بود نشان دادند که تمامی رده‌های سلولهای اسپرماتوگونی، اسپرماتوسیت اولیه و اسپرم‌ها در اکثر توبولها حضور دارند، بافت بینابینی ترمیم یافته است ولی کمی عروق ناحیه همچنان پر خون هستند و فاصله بین توبولها در مقایسه با روز ۱ تا ۱۴ کاسته شده است، که به نقش هورمون رشد در ترمیم، مهر تائید گذاشته است (شکل ۲- F).



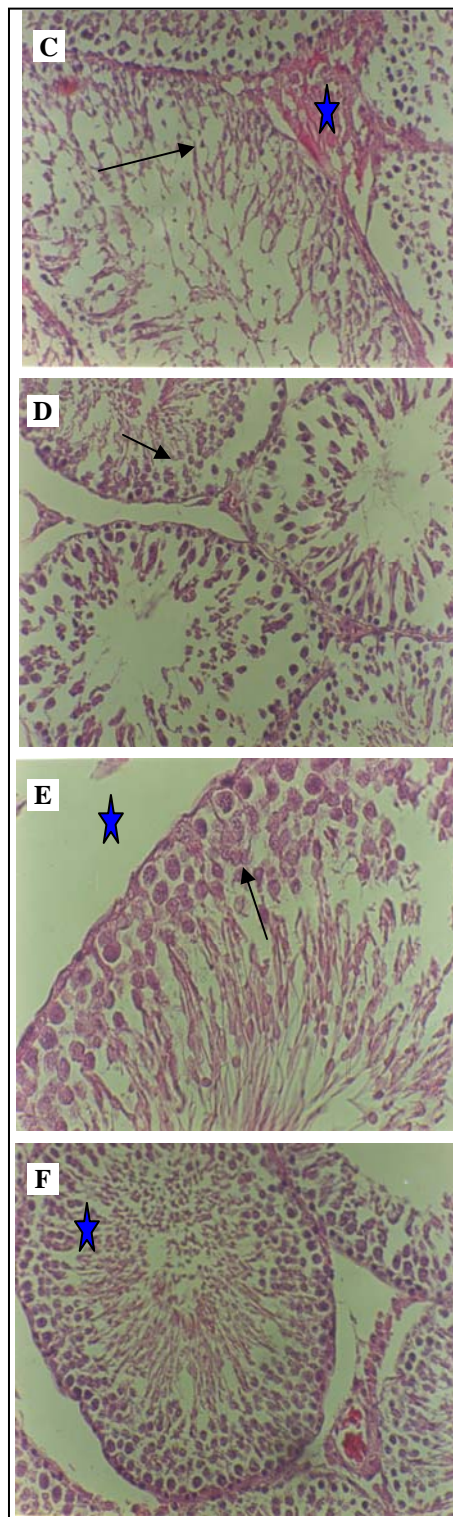
شکل ۱: A) فتومیکروگراف مربوط به توبولهای سمینی فر در گروه کنترل به منظم بودن و حضور انواع سلولهای ژرمینال توجه شود (فلش) در روز ۲۸. رنگ آمیزی (H&E) ($\times 640$).
 B) فتومیکروگراف مربوط به توبولهای سمینی فر در گروه دریافت کننده هورمون رشد 0.3 mg/kg به انسجام سلولی انواع سلولهای ژرمینال جنسی (فلش) و افزایش حضور اسپرم‌ها (ستاره) در داخل لومن توبولهای سمینی فر توجه شود. در روز ۲۸ رنگ آمیزی (H&E)، ($\times 640$).

برابر $3/13 \pm 0/21 \text{ (ngr/ml)}$ بوده است متوسط تستسترون گروههای دریافت کننده دارو و پیشگیری و درمانی با گروه کنترل تفاوت معنی داری داشت ($P < 0/05$) ولی متوسط میزان هورمون تستسترون گروه دریافت کننده هورمون در مقایسه با گروه کنترل تفاوت معنی داری نداشت ($P > 0/05$).
 نتایج مطالعات هیستوپاتولوژی بافت بیضه در میکروسکوپهای نوری: در گروه کنترل که از هیچ گونه داروئی استفاده نکرده بودند مقاطع عرضی میکروسکوپی حاصله پس از روزهای ۱۴ و ۲۸ از بافت بیضه نشان دادند که تمامی رده‌های سلولی اعم از اسپرماتوگونی تا اسپرماتوسیت اولیه و اسپرم‌های بالغ به خوبی رشد کرده اند و تمامی توبولهای سمینی فر به همدیگر چسبیده بودند و بافت بینابینی توبولهای سمینی فر سالم بودند و عروق خونی موجود در بافت بینابینی هیچ گونه پرخونی را نشان نمی‌دادند (شکل ۱- A). در گروهی که از هورمون رشد به مدت ۱۴ و ۲۸ روز استفاده کرده بودند مقاطع عرضی میکروسکوپی در روز ۲۸ و ۱۴ نشان دادند که بافت بینابینی عروق خونی در مقایسه با این قسمت ها در گروه کنترل هیچ گونه تغییری نکرده اند ولی تعداد سلولهای اسپرماتوسیت اولیه در مقایسه با گروه کنترل بسیار افزایش یافته بود و در داخل توبولها تجمع اسپرم بیشتر دیده می‌شد (شکل ۱- B). در گروه تحت مطالعه که از داروی متوتراکساید با دوز 1 mg/kg استفاده کرده بودند در روز ۱۴ تغییرات چندانی در لوله‌های سمینی فر رخ نداده بود و فقط این توبولها در برخی مناطق از همدیگر فاصله گرفته بودند و سلولهای رده اسپرماتوگونی و اسپرماتوسیت اولیه به همراه سلولهای سرتولی دیده می‌شدند اما در مقاطع عرضی حاصله از این گروه که از دوز داروی متوتراکساید 1 mg/kg به مدت ۲۸ روز استفاده کرده بودند، هیچ یک از رده‌های سلولی در داخل توبولهای سمینی فر دیده نمی‌شدند و این لوله‌ها آتروفیک شده بودند (شکل ۲- C). در گروه تحت مطالعه که داروی متوتراکساید با دز 1 mg/kg و هورمون رشد 0.3 mg/kg را به صورت توأم مصرف کرده بودند نشان می‌داد که میزان آتروفی توبولها و از بین رفتن سلولهای ژرمینال در مقایسه با گروهی که مدت ۲۸ روز فقط از داروی متوتراکساید استفاده کرده بود، کاهش یافته است (شکل ۲- D). در گروه تحت مطالعه که از داروی متوتراکساید به میزان 1 mg/kg به مدت ۱۴ روز

بافت بیضه در اثر هورمون رشد می‌باشد. (فلش) رنگ آمیزی (H&E) (X۶۴۰). (E) فتومیکروگراف مربوط به توبولهای سیمینی فر که پس از ۱۴ روز مصرف داروی متوتراکسات 1 mg/kg نشان از بین رفتن سلولهای جنسی (فلش) و فاصله گرفتن توبولهای سیمینی فر (ستاره) از همدیگر می‌کند. رنگ آمیزی (H&E)، (X۶۴۰). (F) فتومیکروگراف مربوط به توبولهای سیمینی فر که پس از درمان با داروی متوتراکسات 1 mg/kg در روز ۲۸، به مدت ۱۴ روز از هورمون رشد به میزان 0.3 mg/kg استفاده کرده‌اند به حضور نوع سلولهای ژرمینال (ستاره) و افزایش قطر اپیتلیوم ژرمینال (فلش) که حکایت از ترمیم و بهبودی است در روز ۲۸ توجه شود. رنگ آمیزی (H&E)، (X۶۴۰).

بحث:

با صنعتی شدن جوامع بشری، شمار مبتلایان به سرطان در جوامع بشری رشد چشمگیری داشته است و استفاده از داروهای ضد سرطان در درمان بیماران مبتلا به سرطان کاربرد وسیعی پیدا کرده است. این داروها مدت زندگی فرد رادر بسیاری از مبتلایان به سرطان افزایش می‌دهند ولی در طول درمان ممکن است جدا از اثر درمانی و مفید آن، بر روی سایر بافتهای بدن دارای اثر سوئی باشد. مطالعات قبلی که بر روی داروی سیکلوفسفامید انجام شده بود نشان دهنده اثرات مخرب این دارو بر روی سلولهای ژرمینال جنسی بافت بیضه و کاهش تعداد اسپرم در موشهای صحرایی بوده است (۱۰، ۹، ۱). همچنین بررسی‌هایی که بر روی اثرات داروی دکسوربیسین در بافت بیضه موشهای صحرایی انجام شده بود نشان داد که سلولهای ژرمینال جنسی بافت بیضه تماماً از بین رفته و بافت همبند جایگزین آن شده بود (۹). مطالعاتی که در پی تجویز به صورت توام داروهای آمیتوپترین، متوتراکسات، دکسوربیسین، سیکلوفسفامید و سیسپلاتینوم بر روی باروری موشهای صحرایی انجام گرفته بود نشان داد که تمامی این داروها به غیر از سیسپلاتینوم سبب مرگ سلولهای اسپرماتوگونی میشوند ولی سیسپلاتینوم فقط سبب توقف تکامل اسپرماتیدها و افزایش لیپید در سلولهای سرتولی میشود (۱۰، ۹). داروی متوتراکسات قابلیت عبور از سدخونی- بیضه ای را دارد، همچنین مطالعاتی که در پی تجویز داروی متوتراکسات با دز مزمین در طی ۱۷ روز انجام گرفته بود نشان داد که سایز سلولهای اسپرماتوسیت اولیه و ثانویه، اسپرماتید، سلولهای لایدیک و سرتولی در گروههای مورد مطالعه در مقایسه با گروه کنترل کاهش یافته بودند، همچنین توده کروماتین در سلولهای اسپرماتوسیت از حالت کروی به بیضی تغییر شکل



شکل ۲: (C) فتومیکروگراف مربوط به گروه دریافت کننده داروی متوتراکسات 1 mg/kg (به از بین رفتن انواع سلولهای جنسی (فلش) و جایگزین شدن بافت همبند به جای سلولهای لایدیک (ستاره) در مابین توبولهای سیمینی فر و در نهایت آتروفی شدن توبولها در روز ۲۸ توجه شود. رنگ آمیزی (H&E)، (X۶۴۰). (D) فتومیکروگراف مربوط به توبولهای سیمینی فر در موش صحرایی که به مدت ۲۸ روز تماماً از داروی متوتراکسات 1 mg/kg و هورمون رشد 0.3 mg/kg استفاده کرده بودند، (گروه پیشگیری) نشان دهنده بهبود و ترمیم و

ندارد ولی در گروه‌های تحت عنوان پیشگیری (مصرف توام دارو و هورمون رشد به مدت ۲۸ روز) و درمانی (۱۴ روز اولیه داروی متوتراکسات و ۱۴ روز ثانویه هورمون رشد) این تغییرات در گروه پیشگیری از لحاظ پارامترهای سلامتی اسپرم (تعداد، درصد قابلیت زیست و تحرک) و میزان هورمون تستسترون نسبت به گروه کنترل کاهش معنی داری رانشان می دهد و این در حالی است که در گروه درمانی تغییرات از لحاظ پارامترهای سلامتی اسپرم (تعداد، درصد قابلیت زیست و تحرک) نسبت به گروه کنترل تغییر معنی داری رانشان نمی دهد ولی میزان هورمون تستسترون نیز در این گروه همانند گروه پیشگیری، نسبت به گروه کنترل کاهش معنی داری رانشان می دهد.

نتیجه نهائی :

با توجه به نتایج حاصله در گروه‌های مختلف و مقایسه آنها با همدیگر و گروه کنترل میتوان اینگونه نتیجه گیری نمود که هورمون رشد دارای اثرات ترمیمی بر روی بافت بیضه و فرآیند اسپرماتوزن در گروه درمانی است و مفید واقع شدن اثرات ترمیمی آن در صورت مصرف بلافاصله پس از شیمی درمانی، معنی دار است و در بیمارانی که تحت شیمی درمانی با داروی متوتراکسات هستند از عوارض مخرب دارو در بافت بیضه می کاهد و از ناباروری موش‌های صحرایی جلوگیری بعمل می آورد.

سپاسگزاری :

از مساعدت پژوهشکده ابن سینا دانشگاه علوم پزشکی شهید بهشتی تهران و بخش آناتومی دانشکده پزشکی دانشگاه علوم پزشکی تبریز قدردانی میگردد.

منابع :

1. Tomoda R, Seto M, Hioki Y, Sonoda J, Matsumine A, Kusuzaki K, Uchida A. Low-dose Methotrexate Inhibits Lung Metastasis and Lengthens Survival in Rat Osteosarcoma. Clin Exp Metastasis 2005;22(7):559-64.
2. Johnson FE, Farr SA, Mawad M, Woo YC. Testicular cytotoxicity of intravenous methotrexate in rats. J Surg Oncol 1994; 55(3): 175-8.
3. Saxena AK, Dhungel S, Bhattacharya S, Jha CB, Srivastava AK. Effect of chronic low dose of methotrexate on cellular proliferation during spermatogenesis in rats. Arch Androl. 2004 Jan-;50(1):33-5.

داده بود و در بافت بینابینی بیضه سبب افزایش فضای سلولی و کاهش قطرلوله های سیمینیفیر شده بود (۳،۴،۵،۱۱). همچنین مطالعاتی که در پی تجویز داروی متوتراکسات پس از ۸ هفته در موش‌های صحرایی انجام گرفته بود نشان داد که میزان تستسترون و کلسترول سرم کاهش یافته است (۳).

تحقیقات گذشته دانشمندان ثابت کرده است که تزریق داروی متوتراکسات و سیپروفلوکساسین و بررسی اثرات آنتی بیوتیک‌های آمینوگلیکوزیدی و فلوروکینولونی از راه وریدی در دزهای پایین و متوسط سبب الیگواسپرما و کاهش تعداد اسپرم در موش‌های صحرایی می شود اما سبب آتروفی بافت بیضه نمی گردد (۱۴-۱۲، ۳). نتایج مطالعه ما نشان داد که داروی متوتراکسات با دز ۱ mg/kg میتواند سبب تغییرات هیستوپاتولوژیک در بافت بیضه گردد و مرگ انواع سلول‌های ژرمینال جنسی و آتروفی توبول‌های سیمینیفیرا سبب شود. همچنین در بافت بینابینی بیضه سبب افزایش بافت همبند شده بود و در مقایسه وزن بافت بیضه و وزن موشها با سایر گروهها مخصوصاً "گروه کنترل کاهش معنی داری دیده میشد که این نتایج خود در تایید آتروفیه شدن بافت بیضه میباشد. میزان هورمون تستسترون و تعداد اسپرمها و درصد تحرک و قابلیت زیست اسپرمها در گروه‌های دریافت کننده داروی متوتراکسات و پیشگیری (مصرف توام دارو و هورمون) در مقایسه با گروه کنترل کاهش معنی داری رانشان میداد که این نتایج در تایید مطالعات قبلی محققین بود (۱۶، ۱۵، ۱۴، ۵، ۳، ۱).

نقش هورمون رشد در محافظت و ترمیم بافت بیضه پس از شیمی درمانی با سیکلوفسفامید (۱۰) و اثبات نقش هورمون رشد انسانی در بهبود عملکرد کبد و افزایش میزان آلومین و سوپراکسیددسموتاز سرم و کاهش میزان آلانین ترانس آمیناز سرم و کاهش میزان کلاژن و بهبودی بیماری سیروز کبدی در موش‌های صحرایی شناخته شده است (۱۷، ۱۸).

مطالعات گذشته دانشمندان ثابت کرده است که تجویز هورمون رشد انسانی در موش‌های صحرایی جوان و مسن، نقش مثبت در آزادی هورمون‌های گنادوتروفین دارد و دارای اثرات مفید بر روی عروق آئورت و افزایش وزن بدن است (۱۵، ۱۸). نتایج مطالعه ما نشان داد که در گروه تحت درمان با هورمون رشد، وزن بافت بیضه و وزن موشها و میزان هورمون تستسترون و تعداد اسپرمها و درصد تحرک و قابلیت زیست اسپرمها نسبت به گروه کنترل تغییر معنی داری

4. Riccardi R, Vigersky RA, Barnes S, Bleyer WA, Poplack DG. Methotrexate levels in the interstitial space and seminiferous tubule of rat testis. *Cancer Res.* 1982;42(5):1617-9
5. Krakower GR, Kamen BA. In situ methotrexate polyglutamate formation in rat tissues. *J Pharmacol Exp Ther.* 1983; 227(3): 633-8.
6. Brooks DE. Activity of androgenic control of glycolytic enzymes in the epididymal spermatozoa of the rats. *Biochem J* 1976; 156: 527-37.
۷. خاکی آرش ، بزى پرويز. اصول و فنون هيستوپاتولوژى و تکنیکهای اختصاصی رنگ آمیزی بافتها. بوشهر: انتشارات دانشگاه علوم پزشکی بوشهر ، ۱۳۸۵.
8. Yilmaz B, Kutlu S, Canpolat S. Effects of paint thinner exposure on serum LH, FSH and testosterone levels and hypothalamic catecholamine contents in the male rat. *Biol Pharm Bull* 2001;24(2):163-6.
9. Russell LD, Russell JA. Short-term morphological response of the rat testis to administration of five chemotherapeutic agents. *Am J Anat* 1991 Oct;192(2):142-68.
10. Satoh K, Ohshima K, Nakagomi Y, Ohta M, Shimura Y, Sano T, et al. Effects of growth hormone on testicular dysfunction induced by cyclophosphamide (CP) in GH-deficient rats. *Endocr J* 2002 Dec;49(6):611-9.
11. Badri SN, Vanithakumari G, Malini T. Studies on methotrexate effects on testicular steroidogenesis in rats. *Endocr Res* 2000 May; 26(2):247-62.
۱۲. خاکی آرش، سهرابی حقدوست ایرج، غفاری نوین معرفت، بزى پرويز. بررسی اثرات سيپروفلوکرازین بر سلولهای رده سرتولی در موش صحرايی . مجله پزشکی طب جنوب، دانشگاه علوم پزشکی بوشهر، سال هشتم، شماره ۱، ۱۳۸۵ : ۱۱۸-۱۱۰.
۱۳. خاکی آرش، سهرابی حقدوست ایرج، غفاری نوین معرفت، بزى پرويز، زاهدی افشین، آذرمی یدا... بررسی اثرات هيستوپاتولوژيکی سيپروفلوکرازین بر بافت بیضه موش صحرايی از لحاظ میکروسکوپ الکترونی. مجله دانشکده پزشکی دانشگاه علوم پزشکی گیلان، سال چهاردهم، شماره ۵۶، ۱۳۸۴ : ۲۸-۲۲.
۱۴. خاکی آرش ، غفاری نوین معرفت ، حیدری مهناز ، خاکی امیرافشین ، شهرام قراچورلو، حسین جباری خامنه. بررسی اثرات آنتی بیوتیک های آمینوگلیکوزیدی (جنتامایسین و نومایسین و استریتومایسین) و فلوروکینولونی (آفلوکساسین) بر میزان اسپرماتوژنز در موش صحرايی. مجله پزشکی دانشگاه علوم پزشکی تبریز، سال بیست و هشتم، شماره ۴ ، ۱۳۸۵ : ۵۴-۴۹.
15. Davies JS, Thompson NM, Christian HC, Pinilla L, Ebling FJ, Tena-Sempere M, et al. Hypothalamic expression of human growth hormone induces post-pubertal hypergonadotrophism in male transgenic growth retarded rats. *J Neuroendocrinol.* 2006 Oct; 18(10):719-31.
16. Castillo C, Cruzado M, Ariznavarreta C, Gil-Loyzaaga P, Lahera V, Cachofeiro V, et al. Effect of recombinant human growth hormone administration on body composition and vascular function and structure in old male Wistar rats. *Biogerontology* 2005;6(5): 303-
17. Sakrak O, Akpınar M, Bedirli A, Akyurek N, Aritas Y. Short- and long-term effects of bacterial translocation due to obstructive jaundice on liver damage. *Hepatogastroenterology* 2003; 50:1542-1546.
18. Shuang C, Hong-Tao W, Bin Y, Yu-Ru F, Qing-Jia O. Protective effects of recombinant human growth hormone on cirrhotic rats. *World J Gastroenterol* 2004 ;10(19): 2894-2897.