

گزارش موردی

گزارش دو مورد نادر بیماری گرانولوماتوز مزمن در افراد بالغ

دکتر مهدی اسکندریلو*، دکتر سیدحمید هاشمی**، دکتر مهرداد حاجیلویی***، دکتر آرش دهقان****
دکتر محمدصادق صبا*****، دکتر حمید شاه نظری*****

دریافت: ۸۵/۱۰/۱۹، پذیرش: ۸۶/۳/۲۱

چکیده:

مقدمه: بیماری گرانولوماتوز مزمن (CGD) یک بیماری ارثی با نقص در عملکرد سلولهای فاگوسیت است که بدلیل عدم توانائی این سلولها در کشتن میکروارگانیسیمهای داخل سلولی دچار عفونت های چرکی متعدد و مکرر در نواحی مختلف بدن می شوند. تظاهرات بالینی و عفونتهای ناشی از این بیماری اکثراً در ۲ سال اول زندگی مشاهده می شود و با تشخیص زود هنگام بیماری و پیشگیری دارویی می توان میزان عود عفونتها و مرگ و میر را کاهش داد.

معرفی بیمار: بیمار اول مردی ۲۱ ساله بود که بدنبال عفونت و آبسه های مکرر و جراحی متعدد پس از ۳ سال بیماری CGD تشخیص داده شد. بیمار دوم خواهر ۲۰ ساله وی که با لنفادنیت گردنی مراجعه و بموقع تشخیص داده شد.

نتیجه نهایی: بیماری CGD بطور نادر می تواند در سنین بلوغ و پس از آن تظاهر نماید و بر این اساس در افراد بالغ با عفونتهای مکرر لازم است آزمایش Nitroblue tetrazolium test (NBT) جهت تشخیص بیماری انجام شود.

: آبسه های مکرر / آزمایش نیتروبلوتترازیولیم /

مقدمه:

می شود که به صورت بزرگی مکرر با تشکیل آبسه در آنها می باشد و نیاز به جراحی تخلیه آبسه دارند اگر چه آبسه می تواند استریل باشد(۱). بزرگی کبد وطحال همراه باتشکیل آبسه وگرانولوما، نمونیای مکرر بامیکروبهای غیر معمول مانند *Serratia marcescens* اغلب دیده می شود(۵). گرانولوم در دستگاه گوارش همراه با انسداد ممکن است دیده شود(۶). پاتولوژی بیماران بصورت مشاهده گرانولوما همراه با سلولهای فاگوسیت، سلولهای زانت و هیستوسیت می باشد. تست تشخیصی و اسکرین بیماران NBT است(۱).

بیماری CGD (Chronic granulomatous disease) بیماری ارثی و نقص ایمنی اولیه است که بصورت x-linked و یا autosomal recessive منتقل می شود(۱،۲). در این بیماری اختلال عملکرد فاگوسیت ها نقص در کشتن داخل سلولی باکتری های کاتالاز مثبت و قارچها است و باعث بروز عفونتهای مکرر در نواحی مختلف بدن می گردد(۳،۴). بیماری می تواند بافتهای مختلف بدن را درگیر کند و بصورت عفونتهای چرکی مکرر و مزمن ظاهر شود درگیری غدد لنفاوی تقریباً در همه بیماران مشاهده

* استادیار گروه جراحی دانشکده پزشکی دانشگاه علوم پزشکی همدان (eskandarlou.m@umsha.ac.ir)

** دانشیار گروه بیماریهای عفونی دانشکده پزشکی دانشگاه علوم پزشکی همدان

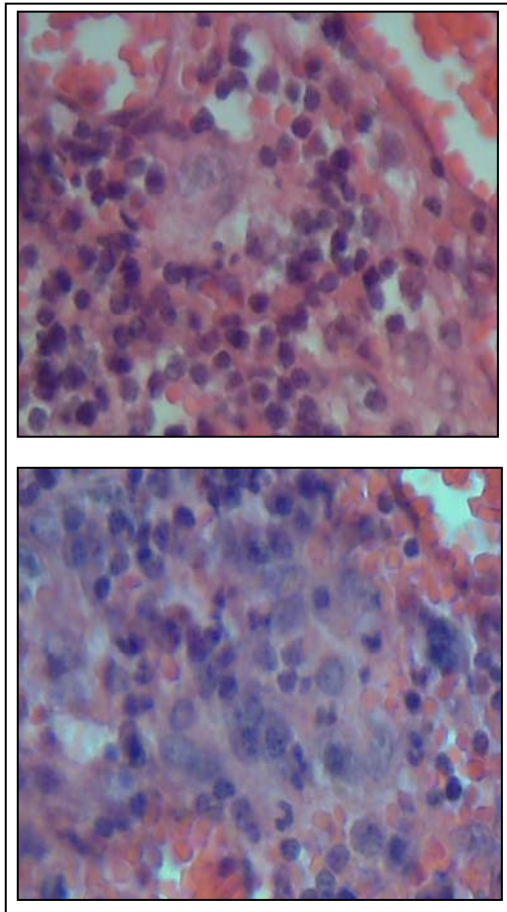
*** متخصص ایمونولوژی دانشگاه علوم پزشکی همدان

**** متخصص پاتولوژی دانشگاه علوم پزشکی همدان

***** استادیار گروه کودکان دانشکده پزشکی دانشگاه علوم پزشکی همدان

***** متخصص داخلی

نشان میداد که مشتمل بر ارتشاح متراکم سلولهای هیستوسیت، با نمای اپیتلیوئید بوده که بعضاً در کانون های جدا از هم سعی در ساختن ضایعات التهابی گرانولوماتوزی دارند، همچنین وجود محدود سلولهای ژانت (giant cell) چند هسته ای با نمای اپیتلیوئید شبیه به هستوسیت های زمینه مشهود بود، شواهدی از وجود نکروز کازئوز روئیت نگردید.



تصویر ۱: سلولهای مولتی نوکله آر و ژانت در بافت آدنیت چرکی کشاله ران و اطراف کلیه چپ در بیمار اول

مجدداً یکسال بعد (سال ۱۳۸۴) بیمار با تب و کاهش وزن تقریباً هفت کیلوگرم طی دو ماه و کاهش اشتها و درد پهلوئی چپ (left flank) و درد ربع فوقانی چپ شکم (left upper quadrant) مراجعه و در سونوگرافی و سی تی اسکن آبسه بزرگی به اندازه 15×10cm در اطراف کلیه چپ مشاهده گردید، بیمار تحت عمل جراحی تخلیه آبسه پشت پریتون و اطراف کلیه چپ قرار گرفت.

به دلیل ابتلا بیمار به آبسه های مکرر و متعـدد و

تظاهرات بیماری اغلب در ۲ سال اول تولد روی می دهد، اما بطور نادر ممکن است تا زمان بلوغ و پس از آن تشخیص داده نشود(۷،۸). براین اساس دو مورد این بیماری در بالغین بدلیل تظاهرات بالینی متفاوت، تأخیر در تشخیص و عدم شیوع بیماری در این سن بعنوان گزارش موردی معرفی می گردند.

معرفی بیمار:

بیمار اول: مردی ۱۹ ساله بدلیل تب و لرز و درد شکم در ربع فوقانی و راست به مدت ۱۰ روز در سال ۱۳۸۲ در بیمارستان بستری شد و با توجه به آزمایشهای انجام شده شامل WBC= 10500 /mm³, Hb= 12/5 g/dl و ESR=110 و مشاهده آبسه کبدی در سی تی اسکن تحت عمل جراحی لاپاروتومی قرار گرفت. یافته ضمن عمل شامل بزرگی کبد و طحال و آبسه کبدی در قسمت فوقانی لوب راست کبد با اتصال به دیافراگم راست بود، کشت از محتویات حفره آبسه منفی گزارش شد و در مطالعه پاتولوژی از دیواره آبسه بافت گرانولار نکروزی گزارش گردید.

در روز پنجم پس از عمل بدلیل ادامه تب ۳۹°C و ESR= ۹۵ و مشاهده افیوژن پلور راست، توراسنتز انجام گردید، با مشاهده مایع چرکی و تشخیص آمپیم و به منظور درمان، لوله توراکوستومی (chest tube) تعبیه گردید، بدلیل نشست هوا (air leakage) و عدم اتساع ریه در مدت ۱۱ روز، بیمار تحت عمل جراحی توراکوتومی راست و دکورتیکاسیون (decortication) و ترمیم فیستول برنکوپلورال (Bronchopleural) قرار گرفت. پس از سه هفته بیمار بهبود یافته و ترخیص گردید، کشت آمپیم منفی بود و گزارش پاتولوژی بافت فیبرینواگزودا و نومونیا گزارش گردید.

یکسال بعد (سال ۱۳۸۳) بیمار با درد و تورم به اندازه ۳×۳ سانتی متر به همراه تندرns و نوسان (fluctuation) و قرمزی پوست ناحیه در کشاله ران چپ مراجعه و با تشخیص آدنیت چرکی (suppurative lymphadenitis) تحت عمل جراحی قرار گرفت، یافته ضمن عمل آبسه و بافت نکروزی غدد لنفاوی بود.

نمونه ارسالی برای کشت آبسه از آدنیت چرکی کشاله ران و همچنین آبسه تخلیه شده اطراف کلیه، منفی گزارش شد. در مطالعه پاتولوژی از بافت آدنیت چرکی و اطراف کلیه چپ (تصویر ۱) روند التهابی مزمن و فعال را

بحث:

اولین تظاهرات بالینی بیمار اول در سن ۱۹ سالگی و بصورت تب و شکم درد ناشی از تشکیل آبسه در کبد ظاهر گردیده است. با توجه به بررسی های انجام شده در جهت تشخیص افتراقی (تست سرولوژی آمیبیاز) احتمال آبسه پیوژنیک مطرح گردید. از آنجا که آبسه پیوژن کبد اغلب ناشی از یک کانون عفونی در داخل شکم می باشد (۷)، بر این اساس بررسی های اولیه شامل سونوگرافی و سی تی اسکن شکم و لگن انجام شد و پس از تشخیص آبسه کبدی کریپتوژنیک در این بیمار، عمل لاپاروتومی و تخلیه آبسه انجام گرفت. ایجاد آمپیم پلور راست و فیستول برونکو پلورال از عوارض قابل پیش بینی است (۷). اما دو نکته مهم در این زمینه قابل توجه است اولاً آبسه کبدی از نوع کریپتوژنیک تشخیص داده شد، لذا بیانگر این است که آبسه ایجاد شده ثانوی به بیماری CGD روی داده است. دوم اینکه سن بیمار برای CGD غیر معمول است. از این رو طبیعی است که به بیماری کمتر توجه گردیده و بنابراین با تأخیر تشخیص داده شده است.

گزارشات قبلی موارد بیماری در ایران مربوط به ابتلاء کودکان است، چنانکه در یک گزارش تعداد ۸ کودک از یک خانواده مبتلا به CGD بودند که ۳ نفر از آنان فوت نمودند (۸). اما موارد معدودی از ابتلاء بالغین در سایر کشورها گزارش شده است. گزارشی از مکزیک در مورد ابتلاء یک مرد ۳۳ ساله با ضایعات پوستی لوکالیزه و پریتونیت و آبسه های متعدد کبدی و ابتلاء خواهر ۲۷ ساله اش با ضایعات پوستی متفاوت، نمونه هایی است که تا حدودی با موارد گزارش ما مشابهت دارد. علاوه بر این دو برادر بیمار مذکور نیز بعلت عوارض CGD فوت نمودند (۹). در گزارش دیگری از ایالات متحده یک زن ۵۳ ساله با بیماری کرون همراه با آبسه های کبدی و پنومونی نهایتاً با تأخیر تشخیص CGD داده شد (۱۰). گزارش ما همانند گزارشات مذکور مطرح کننده احتمال بروز عوارض غیر معمول CGD در بالغین می باشد که می تواند با تأخیر تشخیص و درمان و خطر مرگ همراه باشد. لذا از این گزارشات می توان نتیجه گرفت که در بالغین با آبسه های مکرر در هر قسمت بدن، باید بیماری CGD در نظر گرفته شود و برای تأیید تشخیص تست NBT بعمل آید.

کاهش وزن و بی اشتها بی مزمن، مشاوره با متخصص عفونی و ایمونولوژی انجام گردید و بیمار از نظر نقص سیستم ایمنی مورد توجه وارزیابی قرار گرفت سطح کمپلمان سرم، ایموگلوبولینها و همچنین آزمایش NBT (Nitrobluetetrazolium test) و میلوپراکسیداز مورد بررسی قرار گرفت نتایج آزمایش بصورت افزایش نسبی سطح کامپلمان سرم و اختلال تست NBT مشاهده گردید. نتیجه مطالعات پاتولوژی از نمونه های ارسالی نیز منطبق با بیماری گرانولوماتوز بود بر این اساس بیمار پس از ۳ سال از شروع اولین عفونت و تظاهرات بالینی که در سن ۱۹ سالگی روی داده بود بعنوان CGD تشخیص داده شد. پس از تشخیص، بیمار تحت نظر گرفته شد و داروی کوتریموکسازول بعنوان پروفیلاکسی تجویز گردید پس از ۶ ماه (سال ۱۳۸۵) بیمار مجدد با تب و درد در ربع فوقانی و چپ شکم و بی اشتها بی مراجعه و با مطالعه سی تی اسکن و مشاهده آبسه در زیر دیافراگم چپ در بیمارستان بستری گردید هنگام بستری $WBC=10800/mm^3$ و $Hb=14/3mg/dl$ و $ESR=100$ بود. به منظور آماده سازی بیمار قبل از جراحی، آنتی بیوتیک شروع گردید با شروع آنتی بیوتیک در مدت ۴۸ ساعت بهبودی کلینیکی بطور نسبی و کاهش ESR به ۷۰ و سپس ۴۰ مشاهده گردید با ادامه درمان آنتی بیوتیک و با توجه به کاهش اندازه آبسه مزبور در روزهای بعد بر اساس سونوگرافی و سی تی اسکن، بیمار با درمان مدیکال و بدون اقدام جراحی پس از ۱۴ روز بهبود یافت و ترخیص گردید. بیمار هم اکنون با دریافت کوتریموکسازول بعد از گذشت یک سال، در سلامت بسر می برد.

بیمار دوم: خواهر بیمار اول در سن ۲۰ سالگی در سال ۱۳۸۵ با عفونت چرکی غدد لنفاوی زنجیره قدامی گردن مراجعه کرد که به ابعاد 2×2 سانتی متر و با قرمزی و حساسیت و نوسان در لمس همراه بود و به آنتی بیوتیک پاسخ نداده بود. لذا عمل جراحی و تخلیه آبسه انجام گرفت. علیرغم اینکه بیمار سابقه عفونتهای مکرر قبلی را نمی داد با احتمال ابتلاء فامیلی، تست NBT انجام و بعنوان بیمار CGD تشخیص داده شد. درمان پیشگیری عفونت با کوتریموکسازول برای وی شروع گردید که همچنان ادامه دارد و بعد از گذشت یک سال عارضه خاصی مشاهده نشده است.

- منابع :
- Behrman RE, Kliegman RM, Nelson WF, Vaughan VC. Nelson Text book of pediatrics. 16th ed. Philadelphia: W.B. Saunders, 2004; 567- 9.
 - Jirapongsananuruk O , Malech HL , Kuhns DB, Niemela JE, Brown MR, Anderson-cohen M , et al. Diagnostic paradigm for evaluation of male patients with chronic granulomatous disease , based on the dihydrorho damine 123 assay . J Allergy Clin Immunol 2003 Feb ;111(2):374-9.
 - Greenberg DE , Ding L, Zelazny AM , Stock F, Wong A, Anderson VL , et al. A novel bacterium associated with lymphadenitis in a patient with chronic granulomatous disease. Plos Pathog 2006 Apr ;2(4): e 28.
 - Dotis J, Roilides E. Osteomyelitis due to Aspergillus SPP . in patients with chronic granulomatous disease : comparison of Aspergillus nidulans and Aspergillus fumigatus. Int J Infect Dis 2004 Mar;8(2):103-110.
 - Movahedi M ,Aghamohamdi A , Rezaei N , Shahnavaaz N, Jandaghi AB , Farhoudi A, et al. Chronic granulomatous disease:a clinical survey of 41 patients from the Iranian primary immunodeficiency registry. Int Arch Allergy Immunol 2004 Jul;134(3):253-9.
 - Marcianu BE , Rosenzweig SD, Kleiner DE, Anderson VL, Darnell DN , Anaya-O Breins, et al. Gastrointestinal involvement in chronic granulomatous disease. Pediatrics 2004 Aug ; 114 (2) : 6.
 - Brunicardi FC, Andersen DK, Billiar TR, Dunn DL, Hunter JG, Pollock RE. Schwartz's principles of surgery. 8th ed. Philadelphia: McGraw-Hill, 2005:601, 1162-4.
 - Tafti SF, Tabarsi P, Mansouri N, et al. Chronic granulomatous disease with unusual clinical manifestation, outcome, and pattern of inheritance in an Iranian family. J Clin Immunol 2006; 26(3): 291-6.
 - Luis-Montoya P, Sáez-de Ocariz Mdel M, Vega-Memije ME. Chronic granulomatous disease: two members of a single family with different dermatologic manifestations. Skinmed 2005;4(5): 320-2.
 - Ramanja S, Wolf KM , Sadat MA , Mahoney SG , Dinauer MC , Nelson RP Jr. Newly diagnosed chronic granulomatous disease in a 53-Year-old woman with crohn disease. Ann Allergy Asthma Immunol 2005;95(2): 204-9.