

## مقایسه مدت زمان جوش خوردن در شکستگی های تنه استخوان ران با استفاده از دو روش پیچ و پلاک و میله داخل استخوانی فیکس شونده

دکتر سیدحمید موسوی\*، دکتر حمیدرضا رسته\*\*

دریافت: ۸۵/۱/۲۴، پذیرش: ۸۵/۵/۲

### چکیده:

**مقدمه و هدف:** شکستگی استخوان ران یکی از شایعترین شکستگی هایی است که یک ارتوپد با آن مواجه می شود و بعلت اینکه بزرگترین استخوان تحمل کننده وزن می باشد، شکستگی آن همراه با ناتوانی شدید و طولانی مدت می باشد. در سالهای اخیر استفاده از روش میله داخل استخوانی فیکس شونده (closed interlocking intramedullary nail) روش انتخابی درمان این نوع شکستگی ها می باشد که باعث کاهش عوارض و مدت زمان ناتوانی می شود. تاکنون مطالعه ای در کشور ما جهت مقایسه این روش با روش متداول پیچ و پلاک صورت نگرفته است. بهمین منظور این مطالعه با هدف بررسی و مقایسه مدت زمان لازم جهت جوش خوردن با استفاده از این دو روش درمانی انجام گرفت.

**روش کار:** این مطالعه یک کارآزمایی بالینی است که در آن ۴۸ بیمار بصورت تصادفی در دو گروه درمانی ۲۴ نفری قرار گرفتند و تحت درمان با دو روش جاناندازی باز و ثابت کردن با پیچ و پلاک و جا اندازی بسته و ثابت کردن با میله داخل استخوانی فیکس شونده قرار گرفتند. برای مدت یکسال از نظر مدت زمان لازم جهت جوش خوردن پی گیری شدند. اطلاعات بدست آمده با آزمونهای آماری تی تست و مجذور کای مورد تجزیه و تحلیل قرار گرفت.

**نتایج:** یافته های بدست آمده در پایان مطالعه بصورت کاهش مدت زمان جوش خوردن در روش میله فیکس شونده (۱۴/۴ هفته) نسبت به روش پیچ و پلاک (۱۹/۶ هفته) مشخص گردید ( $p < 0.001$ ). در شکستگی های باز مدت زمان جوش خوردن بطور مشخص افزایش نشان داد ( $P < 0.02$ ). همچنین بروز عفونت و جوش نخوردن در گروه پیچ و پلاک بیشتر بود. **نتیجه نهایی:** استفاده از روش میله داخل استخوانی فیکس شونده بعلت کاهش زمان جوش خوردن و ناتوانی و برگشت سریعتر بیمار به زندگی فعال قویاً توصیه می گردد. فراهم آوردن امکانات و تجهیزات مناسب این روش جراحی در تمام مراکزی که اعمال جراحی ارتوپدی در آن انجام می شود کم هزینه تر و مقرون به صرفه تر است.

استخوان ران / پیچ و پلاک / جوش خوردن استخوان / میله داخل استخوانی فیکس شونده

### مقدمه:

با موریبیدیتی طولانی و ناتوانی شدید می باشد (۱). درمان این شکستگی شامل روشهای مختلف درمانی های طبی (کشش- گچ گیری- پین و پلاستر - بریس گچی) و درمانهای جراحی (فیکساتور خارجی - پیچ و پلاک - میله داخل استخوانی به روش باز یا بسته یا دینامیک یا فیکس شونده) می باشد (۲) که دو روش پیچ و پلاک و میله داخل استخوانی فیکس شونده

با توجه به شیوع روز افزون تصادفات و سائل نقلیه موتوری، شکستگی تنه استخوان ران جزء شایعترین شکستگی های است که در بخش اورژانس مراکز تروما با آن مواجه می شویم. از آنجا که استخوان ران بزرگترین استخوان بدن و یکی از استخوانهای اصلی تحمل کننده وزن می باشد، لذا شکستگی و درمان این استخوان همراه

\* استادیار گروه ارتوپدی دانشکده پزشکی دانشگاه علوم پزشکی اصفهان (h\_mousavi@med.mui.ac.ir)

\*\* دستیار گروه ارتوپدی دانشکده پزشکی دانشگاه علوم پزشکی اصفهان

### روش کار:

این مطالعه یک کارآزمایی بالینی و آینده نگر است که بصورت انتخاب بیماران مراجعه کننده به بیمارستان الزهرا اصفهان با شکستگی ران در دو گروه درمانی بصورت تصادفی و مقایسه نتایج درمانی بدست آمده در دو گروه در طی یک پیگیری یکساله انجام می شود. تجزیه و تحلیل یافته ها از جمع آوری اطلاعات در طی بررسی های سریال بیماران در درمانگاه و یا مطب انجام می شود.

بیماران با ضربه شدید مغزی و با ترومای شدید احشائی که نیاز به بستری طولانی مدت در I.C.U بعلت اختلالات هوشیاری داشتند به جهت تغییرات هورمونی که منجر به تشدید ایجاد کال استخوانی می گردید از مطالعه حذف گردیدند. در طی سال ۱۳۸۳ تا ۱۳۸۴، ۴۸ شکستگی تنه ران ناشی از ضربه شدید مراجعه کننده به بیمارستان بطور تصادفی در دو گروه درمانی میله استخوانی فیکس شونده و پیچ و پلاک قرار گرفتند.

بیماران در گروه یک ظرف مدت ۱ تا ۴ روز (بجز یک مورد شکستگی باز Type IIIA که پس از ۱۱ روز تحت عمل جراحی قرار گرفت) عمل شدند. تمام بیماران در حالت طاق باز بر روی تخت ارتوپدی قرار گرفتند و بجز ۲ مورد که بعلت عدم توانایی جاناندازی مجبور به باز نمودن محل شکستگی شدیم بقیه موارد به روش بسته جا اندازی گردید و با میله (Nail) شماره ۱۱ و ۱۲ با ۲ عدد پیچ پروگزیمال و ۲ عدد پیچ دیستال ثابت گردید و کانال استخوانی در تمام موارد ریم گردید، بیماران به مدت سه روز با آنتی بیوتیک تزریقی و تا روز هفتم با آنتی بیوتیک خوراکی درمان شدند و ظرف ۳ تا ۷ روز از بیمارستان ترخیص گردیدند.

۱- گروه دوم (پیچ و پلاک) بیماران ظرف مدت ۲ تا ۱۰ روز از حادثه تحت عمل جراحی قرار گرفتند و با روش کلاسیک لترال و با استفاده از پلاک D.C.P و حداقل ۴ عدد پیچ پروگزیمال و ۴ عدد دیستال فیکس گردیدند. در ۹ مورد که همراه با فقدان استخوانی بیش از ۳۰٪ محیط کورتکس استخوان بود از پیوند استخوان بدست آمده از استخوان لگن استفاده شد. بیماران برای مدت ۱۰ روز (۳ روز تزریقی و ۷ روز خوراکی) تحت درمان آنتی بیوتیکی قرار گرفتند و ظرف ۳ تا ۵ روز از بیمارستان ترخیص گردیدند. پس از آن بیماران بطور سریال هر ۲ تا ۳ هفته یکبار براساس سرعت جوش خوردن در درمانگاه یا مطب از نظر

بیشتر از بقیه متداول می باشد و سایر روشها در موارد خاص استفاده می گردد.

در سالهای اخیر استفاده از روش میله داخل استخوانی فیکس شونده به صورت بسته روش انتخابی اینگونه شکستگی ها شناخته شده است (۱،۲) و میزان بروز عوارض بهبود شکستگی (عفونت - جوش نخوردن - دیرجوش خوردن - شکستگی پلاک - شکستگی مجدد) به مراتب کمتر از روش پیچ و پلاک می باشد (۱۰-۳) در ضمن این روش نگرانی های ناشی از میله داخل استخوانی به روش باز (عفونت جوش نخوردن - کوتاهی - بد جوش خوردن) که حتی ممکن است از روش پیچ و پلاک نیز بیشتر باشد، کمتر شده است (۳،۱۱،۱۲).

بدلیل اینکه یکی از عمده ترین عوامل موربیدیتی در شکستگی ران مدت زمان استراحت بدون تحمل وزن جهت جوش خوردن و هزینه اقتصادی و روانی به جهت دور ماندن از زندگی فعال می باشد، انتخاب روشی که منجر به کاهش زمان جوش خوردن شود بسیار ارزنده است (۴).

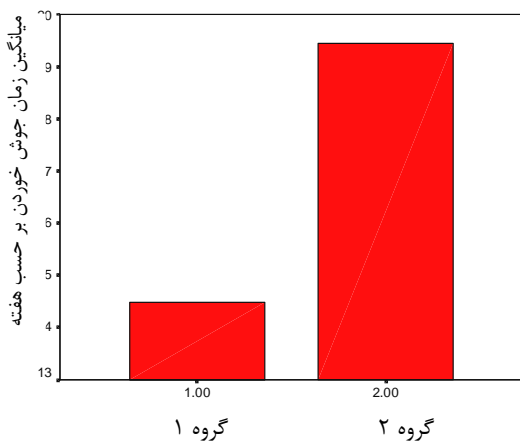
براساس مطالعات انجام شده بعلت افزایش سرعت بهبود شکستگی - برگشت به راه رفتن با تحمل وزن، برگشت سریعتر به فعالیت و انجام حرکات زانو و مفصل هیپ میله داخل استخوانی فیکس شونده روش درمان انتخابی می باشد (۵،۱۲).

در کشور ما روش میله داخل استخوانی فیکس شونده بک روش جدید درمانی محسوب می شود که در حال حاضر در بسیاری از نقاط کشور بعلت نبود امکانات و تجهیزات و تجربه جراح امکان انجام آن وجود ندارد و تا کنون یک مطالعه مقایسه ای بین مدت زمان جوش خوردگی بین روش متداول پیچ و پلاک با روش میله داخل استخوانی فیکس شونده در کشور ما صورت نگرفته است.

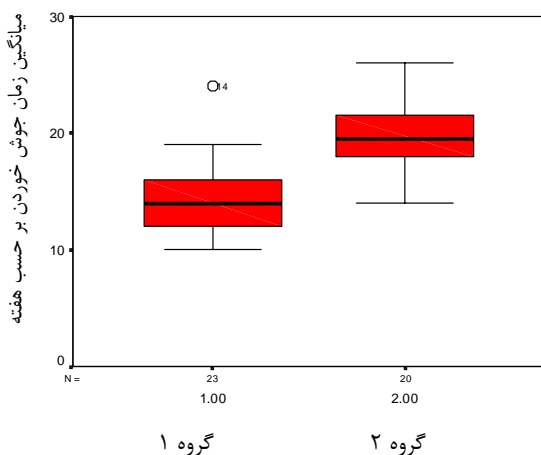
با توجه به اینکه بیش از ۸۵٪ شکستگی های ران در افراد جوان و فعال کاری رخ می دهد هدف اصلی این مطالعه مقایسه مدت زمان لازم جهت جوش خوردن از نظر رادیولوژیکی و کلینیکی بین این دو روش و بررسی تاثیر روش میله داخل استخوانی فیکس شونده در کاهش مدت زمان جوش خوردن و کاهش عوارض اقتصادی - اجتماعی می باشد.

درمان مشاهده گردید که کاندید عمل جراحی مجدد جهت میله گذاری با میله شماره بزرگتر گردید. در این گروه هیچ موردی از عفونت عمقی مشاهده نشد. در گروه دوم ۳ مورد (۱۲/۵٪) جوش نخوردن و یک مورد (۴/۲٪) شکستگی پلاک مشاهده گردید که نیاز به عمل جراحی مجدد جهت پیوند استخوان و تعویض وسیله پیدا کردند. در این گروه ۳ مورد عفونت عمقی (۱۲/۵٪) همراه با سینوس ترشح کننده وجود داشت که پس از درمان آنتی بیوتیک هر سه مورد کنترل گردید.

متوسط مدت زمان جوش نخوردن در گروه اول ۱۴/۴ هفته (۲۲-۱۰) و در گروه دوم ۱۹/۶ هفته (۲۶-۱۴) بدست آمد که تفاوت از نظر آماری معنی دار می باشد ( $P < 0.001$ ) (نمودار ۱ و ۲).



نمودار ۱: میانگین مدت زمان لازم جهت جوش خوردن تنه استخوان ران با استفاده از دو روش پیچ - پلاک و میله داخل استخوانی فیکس شونده ( $P < 0.001$ )



نمودار ۲: میانگین و انحراف معیار مدت زمان لازم جهت جوش خوردن تنه استخوان ران با استفاده از دو روش پیچ - پلاک و میله داخل استخوانی فیکس شونده

کلینیکی و رادیولوژیک جهت بررسی جوش خوردن ویزیت گردیدند. معیار جوش خوردن رادیولوژیک وجود کال استخوانی که هر دو کورتکس قطعه پروگزیمال و دیستال را در گرافی رخ و نیمرخ پل زده باشد و از نظر کلینیکی عدم وجود درد در لمس عمقی و تحمل وزن کامل در نظر گرفته شد (۹).

آنالیز آماری: اطلاعات مربوط به متغیرهای کمی (سن و زمان جوش خوردن) بر حسب میانگین  $\pm$  انحراف معیار و متغیرهای کیفی (نوع شکستگی - عفونت) بصورت درصد گزارش گردید.

جهت مقایسه متغیرهای کمی در دو گروه از آزمون تی تست (t-test) و متغیرهای کیفی از آزمون chi square و در صورت لزوم از آزمون دقیق فیشر استفاده گردید. آنالیز بقا (Survivorship Analysis) برای دو گروه به روش cox-Regression و کاپلان مایر و آزمون Log Rank برای مقایسه دو تابع استفاده شد. در تمام آزمونها سطح معنی دار  $p < 0.05$  در نظر گرفته شد.

### نتایج:

در گروه اول (میله داخل استخوانی فیکس شونده) ۱۷ مرد (۷۰/۸٪) و ۷ زن (۲۹/۲٪) با دامنه سنی بین ۵۳-۱۷ سال (بطور متوسط ۲۵ سال) و در گروه دوم (پیچ و پلاک) ۲۰ مرد (۸۳/۳٪) و ۴ زن (۱۶/۷٪) با دامنه سنی بین ۴۸-۱۶ سال (متوسط ۲۶ سال) قرار گرفتند. فراوانی نوع شکستگی براساس جدول ۱ مشخص گردید.

جدول ۱: فراوانی انواع شکستگی در بیماران مورد مطالعه

نوع شکستگی	نوع شکستگی				
	عرضی	مایل	خرد شده	سگمانتر	باترفلای
	تعداد	تعداد	تعداد	تعداد	تعداد
	(درصد)	(درصد)	(درصد)	(درصد)	(درصد)
گروه اول	۶ (۲۵)	۳ (۱۲/۵)	۹ (۳۷/۵)	۳ (۱۲/۵)	۳ (۱۲/۵)
گروه دوم	۶ (۲۵)	۸ (۳۳/۳)	۶ (۲۵)	-	۴ (۱۶/۷)

در گروه اول سه مورد (۱۲/۵٪) شکستگی باز (۲ مورد باز نوع II و یک مورد باز نوع IIIA) و در گروه دوم ۵ مورد (۲۰/۸٪) شکستگی باز (۳ مورد نوع I و ۲ مورد شکستگی باز نوع II) وجود داشت.

در طی پی گیری یکساله در گروه اول (میله فیکس

شونده) ۱ مورد (۴/۲٪) جوش نخوردن پس از ۱۱ ماه از

این مطالعه همچنین افزایش سرعت جوش خوردن بطور قابل ملاحظه مشخص گردید که قابل قیاس با مطالعه ی سوکرمن (۱۳/۵ هفته) (۱۸) و تورینسن (۱۶ هفته) (۱۱) می باشد.

علت این افزایش سرعت جوش خوردن می تواند ناشی از باز نکردن محل شکستگی و تخلیه هماتوم محل شکستگی که نقش عمده در جوش خوردن شکستگی دارد و همچنین آسیب کمتر بافت نرم و در نتیجه خون رسانی به محل شکستگی باشد.

در این مطالعه سرعت جوش خوردن در هر ۲ روش درمانی در شکستگی های باز کمتر از شکستگی های بسته می باشد که قابل قیاس با مطالعه ویلیامز می باشد (۱۵). عارضه کوتاهی و بد جوش خوردن که در شکستگی چند قطعه ای که به روش جا اندازی بسته و ثابت کردن با میله داخل استخوانی بدون فیکس کردن (locking) دیده می شود، در این روش بعثت فیکس کردن قطعه پروگزیمال و دیستال به حداقل می رسد و در عین حال تاثیر منفی بر روند جوش خوردن ندارد (۱۷).

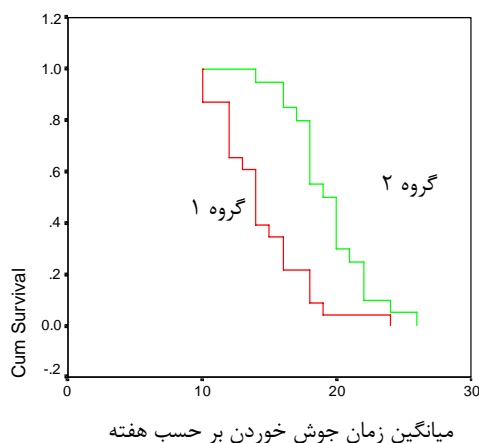
روش ریم کردن نسبت به ریم نکردن ترجیح داده می شود زیرا باعث افزایش سرعت جوش خوردن و کاهش دیر جوش خوردن و جوش نخوردن و عمل جراحی مجدد می شود. هیچگونه تاثیر منفی از نظر وجود عوارض ریوی در حین و بعد از عمل ندارد و تنها اشکال آن افزایش زمان عمل و خونریزی حین عمل است (۱۹،۲۰). ریم کردن در روش میله داخل استخوانی فیکس شونده در شکستگی باز چه بصورت اولیه و چه بصورت تاخیری باعث افزایش عوارض عفونت یا جوش نخوردن یا دیر جوش خوردن نمی شود مگر شکستگی باز نوع III یا ضایعه وسیع بافت نرم وجود داشته باشد که در این صورت درمان تاخیری تا بهبود زخم توصیه می گردد (۱۵).

### نتیجه نهائی :

استفاده از روش میله داخل استخوانی فیکس شونده بعثت کاهش زمان جوش خوردن و برگشت سریعتر بیمار به زندگی فعال قویا" توصیه می گردد ، لذا فراهم آوردن امکانات و تجهیزات لازم جهت انجام این تکنیک جراحی در تمام مراکزی که اعمال ارتوپدی در آنها انجام می شود به نظر مقرون به صرفه می باشد و آشنائی کامل یک جراح ارتوپد با این تکنیک که مشکل تر و طولانی تر از روش پیچ و پلاک می باشد، امری ضروری است . با این-

در مورد سن و جنس و باز یا بسته بودن شکستگی و ایجاد عفونت در بین دو گروه تفاوت معنی دار آماری وجود نداشت همچنین با وجود سه مورد جوش نخوردن و یک مورد شکستگی پلاک در گروه دوم در مقایسه با یک مورد جوش نخوردن در گروه اول تفاوت معنی دار نبود. رابطه ای بین نوع شکستگی و زمان جوش خوردن در هیچ یک از دو گروه مشاهده نشد. در آزمون های آماری در مقایسه زمان جوش خوردن در دو گروه با در نظر گرفتن متغیرهای سن، جنس ، نوع شکستگی ، عفونت و باز یا بسته بودن شکستگی تنها متغیر موثر باز یا بسته بودن شکستگی ( $p < 0.02$ ) و نوع عمل ( $p < 0.002$ ) می باشد.

در آزمون های آماری مقایسه توزیع بقا تفاوت معنی دار آماری بین دو گروه وجود داشت ( $p < 0.0001$ ) (نمودار ۳).



نمودار ۳: نمودار آنالیز بقا جهت مقایسه توزیع بقا دو گروه درمانی با استفاده از روش کاپلان مایر

### بحث:

متداولترین روش جراحی ثابت کردن شکستگی استخوان ران در کشور ما روش پیچ و پلاک و در درجه بعدی جاناندازی باز و ثابت کردن با میله داخل استخوانی می باشد که هر دو روش بعثت باز نمودن محل شکستگی همراه با عوارض شایع عفونت، جوش نخوردن و دیر جوش خوردن و دوره نقاهت طولانی می باشد (۴، ۶-۸، ۱۳، ۱۴).

در روش جاناندازی بسته و ثابت کردن با میله داخل استخوانی فیکس شونده کاهش عوارض ذکر شده براساس مطالعات متعدد ثابت شده است (۱۸-۱۶، ۱۲، ۳-۵). در

10. Organ D, Sprague BL. Treatment of femoral shaft fractures by interlocking intramedullary nailing in adults. *Acta Orthop Traum Turc* 2003;37(3) : 203-12 .
11. Thorensen Bo, Alho A, Ekel A. Interlocking interamedullary nailing in femoral shaft fracture : A report of 48 eight cases. *JBJS* 1985; 67A:1313 .
12. Whittaker RP, Heppenstall B, Menkowitz E. Comparison of open vs closed rodding femurs utilizing a Sampson rod. *J Trauma* 1982;22: 461.
13. Cissler WB, Powell TE: Compression plating of acute femoral shaft fractures. *Orthopaedic* 1995 Jul;18(7):655-60.
14. Loomar RL, Meek R. Plating of femoral shaft fractures. *JTrauma* 1980 Dec; 20(12): 1038-42.
15. Williams MM, Askins V. Primary reamed intramedullary nailing of open femoral shaft Fractures. *Clin Orthop Relat Res* 1995 Sep; (318): 182-90.
16. Wolinsky PR, Mccarty E. Reamed intramedullary nailing of the femur 551 cases. *J Trauma* 1999 Mar; 46(3): 392-9.
17. Thorensen Bo, Alho A. Interlocking intramedullary nailing in femoral shaft Fracture. A report of 48 cases. *JBJS* 1985;67 (9): 1313-20 .
18. Zuckerman JD, Verth RC. Treatment of unstable femoral shaft fracture with close interlocking interamedullary nailing. *J Orthop Trauma* 1987;1(3): 209-18.
19. Forster MS, Aster Ahmeds. Reaming during antegrade femoral nailing . Is it worth it? *Injury* 2005 Mar;36(3) :445-9.
20. Brumback RJ, Virkus WW. Interamedullary nailing of the femur (Reamed versus non reamed). *J Am Acad Orthop Surg* 2000 Mar; 8(2): 83-90 .

وجود استفاده از روش پیچ و پلاک در مراکزی که انجام میله استخوانی فیکس شونده مقدور نمی باشد با تاکید شدید بر اصول تکنیکی و استفاده از انتی بیوتیک پروفیلاکتیک و پیوند استخوان در مواقع لزوم و آسیب نرساندن به بافت نرم می تواند میزان بروز عوارض را کاهش دهد و بعنوان یک روش جایگزین برای میله داخل استخوانی فیکس شونده در نظر گرفته شود (۱۴، ۱۳).

#### منابع :

1. Canale ST. *Campbell's operative orthopaedics*. 10th ed. Vol 3. Philadelphia Mosby , 2003 .
2. Robert WB. *Rockwood & Green's. Fractures in adults*. 5th ed. Vol 2. Philadelphia , Lippincott Williams & Wilkins , 2001.
3. Benirschke S.K, Melder I, Henley MB. Close interlocking nailing of femoral shaft fracture. *J Orthop Trauma* 1993;7 : 18 .
4. Denker H/ Shaft fracture of the femur; a comparative study of the results of various method of treatment in 2003 cases. *Acta Chir Scand* 1965;130 : 173
5. Bostman OM, Yarjonen L. Incidence of local complication after intramedullary nailing and after plate fixation of femoral shaft fractures. *J Trauma* 1989;29 : 639
6. Brumback RJ, Ellison TS. Interamedullary nailing of femoral shaft fractures. Long term effects of static interlocking fixation. *JBJS*, 1992;4 A: 106 .
7. Magerl F, Wyss A, Brunner C. Plate osteosynthesis of femoral shaft fractures in adult. *Clin Orthop* 1979;138 : 62 .
8. Rimer BL , Foglesong ME. Femoral plating. *Orthop Clin North Am* 1994;25: 625 .
9. Ruedi TP , Lusher JN. Results after internal fixation of comminuted fractures of femoral shaft with DC plate. *Clin Orthop* 1979;138: 74 .