

گزارش یک مورد پایش حین جراحی ستون فقرات با استفاده از پتانسیل های برانگیخته جسمی - حسی در بیمارستان شهدا تبریز

دکتر سید کاظم شکوری* ، دکتر محمدشیمیا** ، دکتر بینا افتخارالسادات* ، دکتر سیاوش یزدانی***

دریافت : ۸۴/۲/۲۴ ، پذیرش : ۸۴/۹/۱۶

چکیده:

مقدمه: برای جلوگیری از ضایعات نخاعی حین عمل جراحی می توان از پتانسیل های برانگیخته جسمی - حسی Somatosensory evoked potentials (SSEP) یا (SSEP) حین عمل برای پایش بیمارانی که تحت جراحی مخصوصاً جراحی ستون فقرات هستند استفاده کرد...

معرفی بیمار: این مورد، گزارش پایش حین جراحی با استفاده از SSEP در جوان ۲۳ ساله ای است که با تشخیص توده فضاگیر ناحیه کونوس نخاع تحت جراحی و برداشتن تومور در بیمارستان شهداء تبریز قرار گرفته است.
نتیجه نهائی: سه روز بعد از اتمام جراحی مجدداً SSEP از عصب تیپال پای چپ بیمار صورت گرفت که تقریباً مشابه امواج قبل از جراحی بود ، پاتولوژی تشخیص آپاندیموم را تأیید نمود ، بیمار سیر بهبودی را در عرض چند روز آغاز نمود.

کلید واژه ها: پایش / پتانسیل های برانگیخته جسمی - حسی / طناب نخاعی

مقدمه :

جهت اصلاح روش و نحوه جراحی در صورت مشاهده ضایعه احتمالی آگاه می سازد. بعلاوه مسائلی مانند آسیب نورو واسکولر، تحت کشش قرار گرفتن و یا فشار روی یک عصب و ... نیاز به زمان برای ایجاد آسیب دائمی دارند لذا تشخیص اولیه آنها و متوقف کردن روند ایجاد کننده باعث اجتناب از آسیب دائمی خواهد شد.

انواع متفاوتی از روشهای پایش نوروفیزیولوژیک وجود دارند که عبارتند از: پتانسیل های برانگیخته بینایی (VEP) visual evoked potentials ، پتانسیل های برانگیخته شنوایی (ABR) auditory brainstem response ، پتانسیل های برانگیخته جسمی - حسی (SSEP) somatosensory evoked potentials و ... (۱).

SSEP از جمله روشهای پایش حین جراحی می باشد که از اولین و بیشترین روشهایی است که مورد استفاده

محیط اعمال جراحی بالقوه برای بیمار خطرناک بوده و جراحی بخشهای مختلف سیستم اسکلتی عضلانی را در معرض خطر قرار می دهد بیهوشی حین عمل جراحی سیستم حسی و حرکتی فرد را بدون فعالیت و خاموش می کند و اگرچه در انجام جراحی عامل مهمی به شمار می رود با توجه به اینکه، با وجود بیهوشی جراح قادر به ارزیابی بالینی بیمار نیست از این جهت بیمار را در معرض آسیبهای احتمالی قرار می دهد هدف بررسی و پایش حین جراحی یافتن روشهایی است که علیرغم بیهوشی بیمار، سیستم و فعالیت عصبی را تحت پایش قرار داده و احتمال آسیب به سیستم عصبی عضلانی را کاهش دهد. مزیت این روشهای پایش و تشخیص لحظه به لحظه (real time) کاهش فعالیت سیستم نوروفیزیولوژیک می باشد این روشها جراح را

* استادیار گروه طب فیزیکی و توانبخشی دانشکده پزشکی دانشگاه علوم پزشکی تبریز (SK0531ir@yahoo.com)

** استادیار گروه جراحی مغز و اعصاب دانشکده پزشکی دانشگاه علوم پزشکی تبریز

*** دستیار گروه طب فیزیکی و توانبخشی دانشکده پزشکی دانشگاه علوم پزشکی تبریز

اعتمادترین عصب در اندام تحتانی عصب تیبیال در پشت مالفول داخلی می باشد در این مورد اولین محل ثبت روی حفره پوپلیتئال خواهد بود که E1 روی حفره پوپلیتئال (وسط حفره) و E2 روی مدیال زانو خواهد بود.

در دومین محل ثبت E1 روی مهره سوم یا چهارم کمری و E2 چندسانتیمتر پروگزیمال تر قرار خواهد گرفت. سومین محل ثبت مهره ۱۲ پشتی خواهد بود که E1 بر روی این مهره و E2 چند سانتیمتر پروگزیمال تر یا روی ستیغ (Crest) استخوان ایلئوم قرار خواهد گرفت چهارمین محل ثبت از مهره دوم گردنی می باشد که E1 بر روی زائده شوکی دومین مهره گردنی و E2 روی پیشانی قرار خواهد گرفت. در نهایت پنجمین محل ثبت از روی جمجمه خواهد بود که E1 روی قشر حرکتی مربوط به اندام تحتانی و E2 چند سانتیمتر دیستال تر خواهد بود.

در پایش حین جراحی معمولاً تحریک اعصاب مختلط (مدیان در اندام فوقانی و تیبیال در اندام تحتانی) انجام می گیرد و ثبت از جمجمه خواهد بود.

معرفی بیمار:

بیماری مرد ۲۳ ساله ای می باشد که حاصل زایمان طبیعی بوده و در شرح حال وی مشکلی از نظر اسکلتی عضلانی و سیستم عصبی وجود نداشت. بیمار تا ۲/۵ سال قبل کاملاً سالم بوده و ظاهراً به دنبال ضربه به ناحیه کمر در حین ورزش دچار درد ناحیه کمر با انتشار به پاها می شود که با درمانهای معمولی بهبودی می یابد بیمار از چند ماه قبل از مراجعه بصورت خوبخودی دچار کمردرد با انتشار به پای چپ شده که حالت پیشرونده داشته و با استراحت بهبودی نداشته است وی درد را در تمام ساعات شبانه روز داشته و به درمانهای معمول جواب نداده است. بیمار سابقه علائمی مانند ضعف، اختلال حسی و علائم اسفنکتری را نداشته است. در معاینه بیمار یافته های مثبت عبارت بود از:

آتروفی در عضلات ساق پای راست، ضعف در حد چهار پنجم در دورسی فلکسورها و پلاتنار فلکسورهای پای راست. برای بیمار ۱/۵ ماه قبل از جراحی MRI از ناحیه کمری انجام شد که حاکی از وجود توده از L1 تا L2 بوده است در MRI مجدد اخیر، توده داخل کانال غیریکنواخت و با گسترش از T12 تا L2 با تشخیص احتمالی اپاندیموما گزارش شده است بیمار یک هفته قبل از انجام جراحی تحت مطالعه SSEP قرار گرفت.

مطالعه SSEP قبل از جراحی در این بیمار با

قرار می گیرد. بیشترین مورد پایش با این روش، پایش بیماران در حین جراحی روی ستون فقرات (جراحی جهت اصلاح اسکولیوز، برداشتن ضایعات فشاری و...) می باشد (۱).

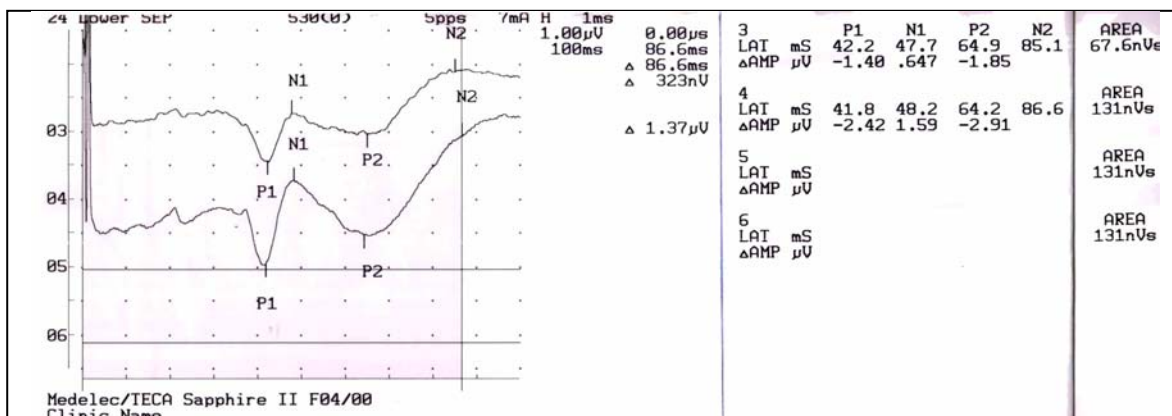
SSEP موجهایی هستند که می توان آنها را از اعصاب محیطی، طناب نخاعی و کورتکس مغز متعاقب تحریک اعصاب پریفرال اعصاب جلدی ثبت کرد (۱) تحریک اعصاب شامل تحریک اعصاب مختلط (mixed) یا اعصاب خالص حسی (pure sensory) و اعصاب جلدی می باشد تحریک در محیط باعث تولید پتانسیل عمل (Action potential) در اعصاب محیطی، طی مسیر در ستون خلفی نخاع و در نهایت رسیدن به کورتکس مغز می شود در طی تحریک اعصاب پریفرال مختلط شدت تحریک باید به اندازه ای باشد که باعث مشاهده انقباض خفیف (twitch) در عضلات مربوطه شود در مورد تحریک عصب خالص حسی شدت تحریک ۲ تا ۳ برابر آستانه تحریک خواهد بود. برای انجام SSEP میتوان از تحریک اعصاب اندام فوقانی و اندام تحتانی استفاده کرد معمولاً هم در بررسی اندام فوقانی و هم اندام تحتانی از موجهایی که زمان شروع کوتاهتری دارند (Short latency response) استفاده میشود که این موجها در اندام فوقانی عبارتند از موجهایی که در فاصله ۲۵ms از تحریک اتفاق می افتد و در اندام تحتانی موجهایی هستند که در فاصله ۵۰ms از تحریک اتفاق می افتد.

در انجام SSEP به صورت کلی سه الکتروود وجود خواهد داشت E1 یا الکتروود اکتیو، E2 یا الکتروود رفرانس و G یا الکتروود زمین (ground). ثبت موج از محلهای مختلف صورت می گیرد در اندام فوقانی یکی از بهترین و راحت ترین اعصاب جهت مطالعات SSEP، تحریک عصب مدیان در مچ دست می باشد. ولی میتوان از تحریک سایر اعصاب نیز استفاده کرد. اولین محل ثبت، نقطه Erb خواهد بود E1 بر روی نقطه Erb سمت تحریک و E2 روی نقطه Erb سمت مقابل قرار می گیرد دوم محل برای E1 روی زائده شوکی مهره دوم، پنجم یا هفتم خواهد بود که در این صورت E2 روی پیشانی قرار خواهد گرفت در نهایت آخرین محل ثبت برای اندام فوقانی از روی جمجمه خواهد بود که E1 در محاذات کورتکس حرکتی اندام فوقانی و E2 چند سانتیمتر به طرف پیشانی روی خط وسط خواهد بود.

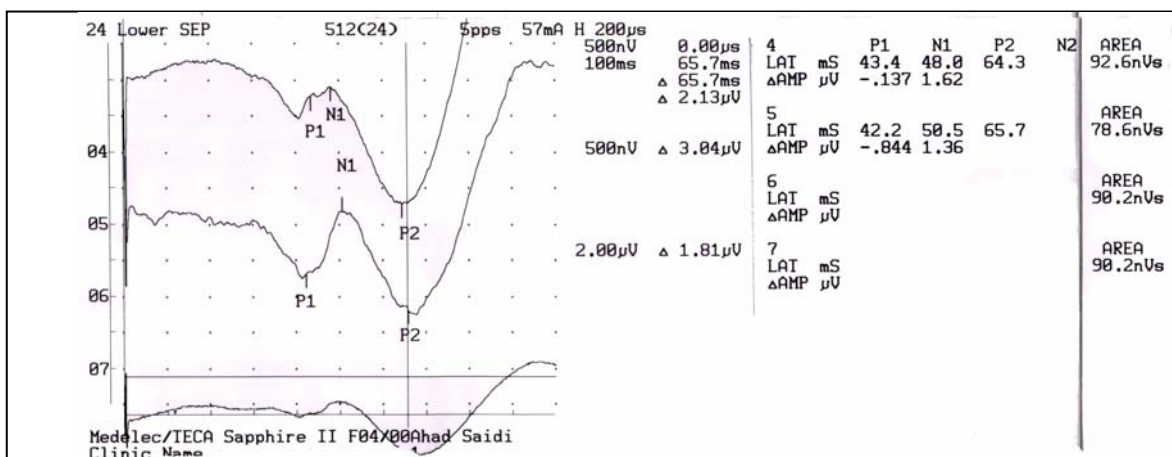
در اندام تحتانی نیز میتوان از تحریک اعصاب مختلف برای انجام SSEP استفاده کرد ولی راحت ترین و قابل

شامه) در ناحیه مورد جراحی مجدداً ارتفاع امواج بیشتر شد ثبت امواج در حین باز کردن تومور همچنان ادامه داشت و زمانی که در طی برداشتن و تمیز کردن توده نخاعی جراح به نخاع نزدیک می شد و نخاع تحت فشار قرار می گرفت، امواج به تدریج کاهش ارتفاع پیدا کرده و در نهایت محو می شدند در این مواقع جراح مطلع می شد و با دور شدن از نخاع و برداشته شدن فشار و کاهش کشش روی ناحیه مورد نظر به تدریج امواج به شکل قبل از اعمال فشار در می آمد البته برگشت شکل امواج تدریجی بود بر اساس یافته های فوق جراح از احتمال آسیب به نخاع آگاه گشته و روش نزدیک شدن به توده را تغییر میداد. جراحی حدود ۴ ساعت به طول انجامید و بصورت کامل تومور در آورده شد. ۳ روز بعد از اتمام جراحی مجدداً SSEP از عصب تیبیال پای چپ صورت گرفت که تقریباً مشابه امواج قبل از جراحی بود (شکل ۱ تا ۴). پاتولوژی تشخیص اپاندیموم را تأیید نمود، بیمار سیر بهبودی را در عرض چند روز آغاز نمود.

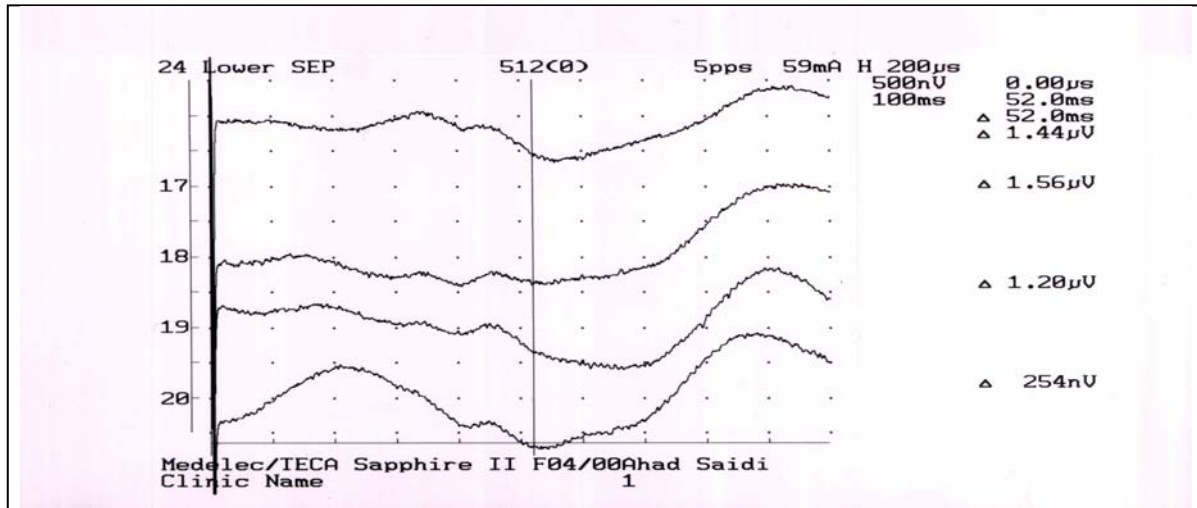
تحریک عصب تیبیال اندام تحتانی چپ و ثبت از صورت گرفت محل E1 روی $c'zE$ و محل E2 روی Fz قرار گرفت و امواج ثبت شد. بیمار تحت عمل جراحی با تشخیص توده فضاگیر ناحیه انتهایی نخاع قرار گرفت و ضایعه برداشته شد، لامینکتومی T12، L1، L2 و L3 صورت گرفت در طی جراحی بیمار تحت پایش SSEP قرار داشت. تحریک از پشت مائلول داخلی پای چپ از عصب تیبیال انجام شد و ثبت از جمجمه و مشابه مطالعه قبل از عمل انجام می شد. در زمان شروع جراحی ثبت امواج از جمجمه به عنوان پایه مطالعه صورت گرفت که امواج بدست آمده مشابه امواج ثبت شده قبل از جراحی بود. با برش ناحیه و نزدیک شدن به محل توده امواج همچنان مشابه امواج قبلی پایش می شد و تغییری نداشت. بعد از باز کردن ناحیه در هنگام شستشوی ناحیه با سرم سالین سرد ارتفاع امواج (Amplitude) بصورت محسوسی کاهش یافت و بعد از اتمام شستشوی باگذشت زمان ارتفاع امواج ثبت شده به مقدار قبلی نزدیک می شد بعد از باز کردن دورا (سخت



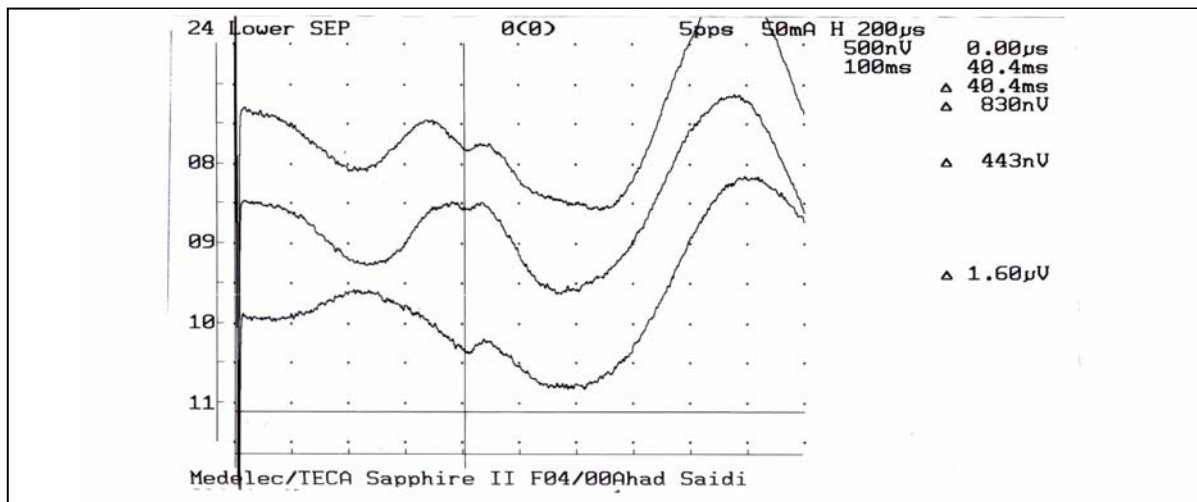
شکل ۱: ثبت امواج SSEP از عصب تیبیال در هنگام شروع عمل جراحی



شکل ۲: ثبت امواج SSEP به هنگام شستشوی محل با محلول سالین سرد و متعاقب آن



شکل ۳: ثبت امواج SSEP به هنگام اعمال فشار بر روی نخاع به وسیله جراح



شکل ۴: ثبت امواج SSEP بعد از برداشته شدن فشار از روی نخاع (برگشت تدریجی به حالت اولیه)

در کشور بوده است. با توجه به امکان استفاده از آن جهت پیشگیری از خطرات حین جراحی‌هایی که بر روی نخاع انجام می‌گیرد می‌توان به صورت معمول از این روش بهره برد و با استفاده از تفسیر و پایش امواج ثبت شده در هر لحظه جراح را آگاه کرد.

منابع:

1. Dumitru D, Amato AA, Zwarts M. Electrodiagnostic medicine. 2nd ed. Philadelphia : Hanley & Belfus , 2002: 357, 363, 365,439, 441.

بحث:

از پایش حین جراحی به وسیله مطالعات SSEP همانگونه که در مقدمه ذکر شد می‌توان جهت پیشگیری از ضایعات احتمالی نخاع استفاده کرد. ارزش و سودمندی این روش در مطالعات قبلی نشان داده شده است و بیشترین کاربرد روش فوق تا بحال بر روی جراحی‌های ناحیه نخاع (مواردی مانند اسکولیوز، توده‌های نخاعی و ...) بوده است (۱). پایش حین جراحی با استفاده از مطالعات SSEP تا بحال در کشور انجام نشده و این، اولین مورد انجام شده