

بررسی فراوانی فتق بین مهره‌ای فقرات کمری در مراجعین به مرکز MRI شهر همدان در سال ۱۳۸۱

دکتر محمود جباری*، مهندس خسرو مانی کاشانی**

چکیده:

کمردرد (Low back pain) یکی از بیماری‌های شایع جهان است و یکی از علل شایع کمردرد Disc herniation می باشد. در این مطالعه با استفاده از روش MRI “مودالیت‌های انتخابی تصویربرداری” تلاش در جهت آشکار نمودن میزان شیوع هرنی‌های دیسکال کمر در بیماران مبتلا به کمردرد در منطقه همدان و بررسی خصوصیات آنها بعمل آمده است.

۶۰۰ بیمار مراجعه کننده به مرکز MRI همدان با شکایت کمردرد، با انجام MRI فقرات کمری از نظر تعداد هرنی، نوع هرنی، شدت هرنی، محل آناتومیک هرنی و وجود سابقه خانوادگی کمردرد مورد بررسی قرار گرفتند.

۸۳/۷٪ موارد مورد بررسی پاتولوژیک و ۱۶/۳٪ نرمال بودند. از بیماران پاتولوژیک ۷۰/۱۲٪ هرنی دیسکال داشتند. سن شیوع هرنی در هر دو جنس ۵۰-۳۰ سالگی و در مردان شایعتر از زنان بود. شایع ترین محل آناتومیک هرنی دیسک L4 - L5 بود، اکثراً یک هرنی و فرم شایع Centrolateral داشتند. ارتباط معنی داری بین هرنی دیسکال و سابقه خانوادگی کمردرد یافت نشد.

نتیجه نهایی اینکه هرنی دیسکال کمری یکی از علل شایع کمردرد در منطقه همدان می باشد و MRI مودالیت‌های انتخابی مناسبی برای بررسی بیماران مبتلا به کمردرد مشکوک به هرنی دیسکال می باشد.

کلید واژه ها: پشت درد / تصویر برداری از طریق تشدید مغناطیسی / فتق / مهره های کمری

مقدمه:

دیده می شود و شیوع کمردرد در زن و مرد یکسان می باشد. شیوع کمردرد در سفیدپوستان بیشتر از سیاه پوستان می باشد (۲).

سالانه دولتها مخارج سنگینی را صرف تشخیص، درمان و مقابله با ناتوانائی های حاصل از کمردرد می کنند و کشور ما ایران از این قاعده مستثنی نیست. تشخیص علت، پیشگیری و درمان کمردرد نقش مهمی در کاهش هزینه های درمانی دولتها داشته و منجر به بازگشت سریعتر بیماران به فعالیت های شغلی روزمره خویش خواهد شد (۳).

کمردرد (Low back pain) هنوز یکی از مشکلات عمده بهداشت عمومی است براساس مطالعات انجام شده امروزه کمردرد بعد از سرماخوردگی، دومین علت غیبت شغلی است (۱).

۷۰ تا ۸۵٪ مردم جهان از کمردرد رنج می برند که سرانجام منجر به مشاوره با یک پزشک و دیگر گروههای مراقبت بهداشتی برای ارزیابی و درمان می گردد. کمردرد شایعترین علت محدودیت فعالیتی در افراد زیر ۴۵ سال می باشد. کمردرد معمولاً در افراد میانسال

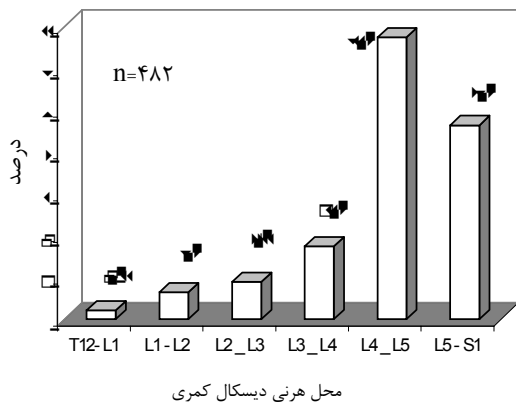
* استادیار گروه رادیولوژی دانشکده پزشکی دانشگاه علوم پزشکی همدان

** عضو هیأت علمی گروه پزشکی اجتماعی دانشکده پزشکی دانشگاه علوم پزشکی همدان

آناتومیک هرنی، تعداد هرنی، شدت هرنی و نوع هرنی مشخص شده و در پرسشنامه مربوطه وارد گردید. در پایان نمونه گیری، اطلاعات استخراج شده با روشهای آماری توصیفی مورد ارزیابی قرار گرفتند.

نتایج:

با توجه به نتایج بدست آمده، ۸۳/۷٪ از بیماران مورد بررسی با شکایت کمردرد، پاتولوژیک بودند، از بیماران پاتولوژیک ۷۰/۱۲٪ دارای هرنی دیسکال کمر بودند. شایعترین محل آناتومیک هرنی دیسکال، دیسک بین مهره ای L4-L5 و در درجه دوم دیسک L5-S1 بود. شایعترین فرم هرنی دیسکال (Medio-lateral Centrolateral بود) (نمودار ۱ و ۲).



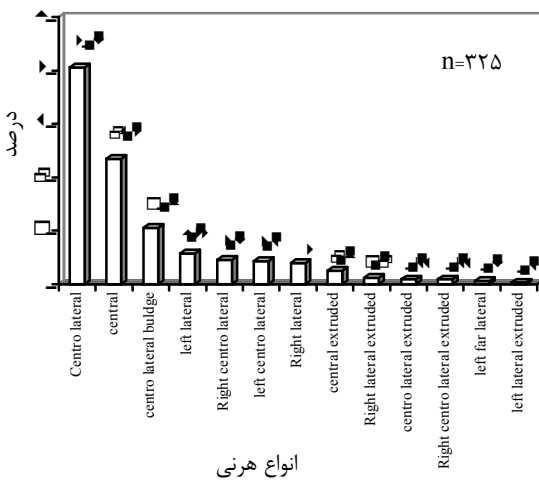
نمودار ۱: فراوانی محل هرنی در مبتلایان به هرنی های دیسکال کمری مراجعه کننده به مرکز MRI همدان در سال ۱۳۸۱

کمردرد علل مختلفی دارد یکی از علل شایع کمردرد Disc herniation می باشد. دیسک بین مهره ای بعنوان یک ساختمان shock absorber در ستون فقرات عمل می کند در فشارهای ناگهانی و شدید به ستون فقرات، الیاف فیبری لایه خارجی دیسک بین مهره ای (Annulus fibrosus) پاره شده و ماده ژلاتینی مرکزی دیسک (nucleus pulposus) بطرف خارج هرنیه میشود که تحت عنوان Disc herniation نامیده می شود بخش هرنی یافته دیسک بسته به اندازه و محل هرنیاسیون، بر روی ساختمانهای عصبی مجاور خود فشار آورده و ایجاد کمردرد و علائم عصبی مختلفی می کند که می تواند محدود به ناحیه کمر باشد و یا منتشر به اندام تحتانی شود (Sciatica). برای تشخیص هرنی دیسکال از امتحانات رادیولوژیکی شامل MRI و CT, plain X-Ray استفاده می شود که MRI مودالیتیه تصویر برداری انتخابی است که به دلیل غیر تهاجمی بودن، مولتی پلنار بودن، کنتراست بالا، غیر یونیزان بودن و عدم نیاز به استفاده از کنتراست، جایگزین سایر مودالیتیه های تصویربرداری شده است.

هدف از این مطالعه استفاده از روش MRI جهت بررسی میزان شیوع هرنی دیسکال کمر در بیماران مبتلا به کمردرد در منطقه همدان و بررسی خصوصیات هرنی شامل: محل آناتومیک، نوع هرنی، شدت هرنی، تعداد هرنی، سن شیوع، جنس، شغل و ارتباط هرنی با سابقه خانوادگی کمردرد می باشد.

روش کار:

۶۰۰ بیمار مراجعه کننده به مرکز MRI همدان با شکایت کمردرد بصورت نمونه گیری تصادفی ساده طی یک مطالعه مقطعی آینده نگر در سال ۱۳۸۱ مورد بررسی قرار گرفتند. با توجه به اهداف مطالعه برای جمع آوری دقیق اطلاعات، پرسشنامه مخصوصی تهیه شد و مشخصات دموگرافیک بیماران مورد مطالعه شامل جنس، سن، شغل و سابقه خانوادگی کمردرد در پرسشنامه مربوطه وارد گردید. از کلیه بیماران MRI کمر با دستگاه MRI نوع Permanent Magnet مدل Iris هیتاچی با قدرت مگنت ۰/۳ تسلا بعمل آمد. مقاطع ساجیتال و آگزیکال T1 و T2 بدست آمده توسط رادیولوژیست مجری طرح از نظر نرمال یا پاتولوژیک بودن و وجود هرنی مورد بررسی قرار گرفت. در موارد مثبت از نظر هرنی، محل



نمودار ۲: فراوانی انواع هرنی در دیسک L4-L5 مبتلایان به هرنی های دیسکال کمری مراجعه کننده به مرکز MRI همدان در سال ۱۳۸۱

ایجاد هرنی دیسکال در مطالعات سایر مراکز دنیا نظیر مطالعات Matsui- H (۶)، Scapinelli-R (۷) نشان داده شده است ولی در این بررسی ارتباط معنی داری بین هرنی و سابقه خانوادگی کمردرد در بیماران مورد مطالعه یافت نشد. سایر فاکتورهای مورد مطالعه در این بررسی نظیر تعداد هرنی، شدت هرنی و شغل مرتبط با هرنی در مطالعات ثبت شده در پایگاههای عرضه اطلاعات پزشکی در حد توان و کاوش نگارندگان به دست نیامد.

منابع:

1. Speed C. Low back pain. *BMJ* 2004 May; 328: 1119-1121.
2. Panagis JS. Research on low back pain and common spinal disorders, *NIH Guide* 1997 May; 26(16): 2.
3. Gilbert FJ. Influence of early MR Imaging or CT on treatment and outcome. *Radiology* 2004 May; 231 (2): 343- 51.
4. Knop JBM. Anatomic position of a herniated nucleus pulposus. *J Spinal Disord* 1996 Jun; 9(3): 246-50.
5. Ebeling U, Reulen HI. Are there typical Locations for lumbar disc herniation. *Acta Neurochirurgica* 1992; 117 (3-4): 143-8.
6. Matsui H. Familial predisposition for lumbar degenerative disc disease. *Spine* 1998 May; 23(9): 1029-1034.
7. Scapinelli R. Lumbar disc herniation in eight siblings with a positive family history for disc disease. *Acta Orthop Belg* 1993; 59 (4): 371-6.

شیوع هرنی دیسکال در مردان بیشتر از زنان بود و سن شایع هرنی دیسکال در مردان و زنان در گروه سنی ۳۰-۵۰ سالگی قرار داشت.

شایع ترین نوع شدت هرنی، فرم Mild (۷۹/۸٪)، فرم Moderate ۳۵/۹٪، فرم Severe ۱۸/۵٪ و فرم Minimal ۱۴/۵٪ را تشکیل می داد.

شایع ترین شغل بیماران مبتلا به هرنی دیسکال کمر در مردان شغل کارگری (اعم از کشاورزی، ساختمانی یا خدماتی) و در زنان خانه داری بود. ارتباط معنی داری بین هرنی دیسکال کمر و سابقه خانوادگی کمردرد در این بررسی یافت نشد. ($P < 0/05$).

بحث:

بر طبق نتایج به دست آمده در این بررسی، MRI کمر بخوبی و براحتی قادر به تشخیص هرنی دیسکال و تعیین علت کمردرد در بیماران مورد بررسی بوده و لذا تایید مجددی بر استفاده از MRI بعنوان "مودالیتیه تصویربرداری انتخابی" در بررسی بیماران مبتلا به کمردرد و Disc herniation می باشد.

بر طبق این بررسی شایعترین محل آناتومیک هرنی دیسکال کمر، دیسک L4 - L5 و در درجه دوم دیسک L5-S1 می باشد که منطبق بر نتایج سایر بررسی های قبلی انجام شده نظیر نتایج حاصل از مطالعه Knop- Jergas- BM (۴) می باشد. شایع ترین فرم هرنی Medio- Lateral (Centrolateral) می باشد که نیز منطبق بر نتایج سایر مطالعات قبلی نظیر نتایج Ebeling U. می باشد (۵).

سابقه خانوادگی کمردرد و استعداد فامیلیال در