

گزارش سه مورد دیستروفی عضلانی امری - دریفوس در یک خانواده

دکتر پرویز یزدان پناه*، دکتر عبدالرسول جوان**، دکتر بهداد ندیمی***، دکتر مهرداد رضایی****
دکتر بهروز یزدان پناه****، حمدالله دلاویز*****

چکیده:

دیستروفی عضلانی امری - دریفوس در اواسط کودکی دیده می شود و الگوهای وراثت آن مغلوب وابسته به جنس، اتوزومال غالب یا مغلوب می باشد. سه یافته کلاسیک آن شامل: ۱- کوتاهی های (Contractures) اولیه به ویژه در آرنج ها، تاندونهای آشیل و عضلات پشت گردن ۲- اختلالات هدایتی قلب ۳- ضعف آرام پیشرونده و آتروفی در هموروپرونیال می باشد. شروع زودرس کوتاهی ها قبل از ظهور هر نوع ضعف قابل توجه ماهیچه ای مختص این بیماری می باشد.

این مطالعه بر روی دو برادر ۱۲ و ۳/۵ ساله و خواهر ۸ ساله ایشان انجام گرفته است که اولی با ضعف عضلات شانه ها و بازوها مراجعه کرد. مورد دوم به دلیل راه رفتن بر انگشتان پاها از ۸ ماه قبل مراجعه کرده بود. مورد سوم با مشکل در نشستن و راه رفتن مراجعه و عمل جراحی بر روی تاندونهای آشیل او و مورد اول به ترتیب در ۸ و ۸ سال قبل انجام شده بود.

در معاینات فیزیکی در هر سه بیمار کوتاهی تاندون های آشیل، ضعف عضلات ناحیه لگن، Gower's sign مثبت و Tip toe walking مشاهده شد. اکوکاردیوگرام در دو مورد اول و آنزیم CK در هر سه بیمار طبیعی بوده است. نوار قلب در هر سه فرد، فلوتر دهلیزی با بلاک دهلیزی بطنی (۳:۱) را نشان داد. بیوپسی ماهیچه ای در مورد اول غیر اختصاصی و در مورد دوم آتروفی خفیف موضعی گزارش شد. یافته های میوپاتی در الکترومیوگرافی هر سه بیمار مشاهده شد. الگوی ژنتیکی بیماری در این خانواده اتوزومال غالب می باشد. ورزشهای کششی و مدالیتی هایی مانند اولترا سوند و هات پک برای این بیماران بکار برده شد که در مورد دوم بی نتیجه بود و توصیه به آزاد کردن تاندون آشیل شد.

کلید واژه ها: امری - دریفوس / دیستروفی عضلانی / کوتاهی

مقدمه:

می باشد. دیستروفیهای عضلانی، گروهی از بیماریهای ارثی می باشند که به وسیله میوپاتی پیشرونده مشخص می شوند (۱).

میوپاتی ها یک گروه از بیماریهای ماهیچه ای هستند که شایعترین علامت آنها ضعف ماهیچه های ابتدای اندامها

متادیار گروه طب فیزیکی و توانبخشی دانشکده پزشکی دانشگاه علوم پزشکی یاسوج

استادیار گروه ارتوپدی دانشکده پزشکی دانشگاه علوم پزشکی یاسوج

* استادیار گروه داخلی دانشکده پزشکی دانشگاه علوم پزشکی یاسوج

** استادیار گروه اطفال دانشکده پزشکی دانشگاه علوم پزشکی یاسوج

*** عضو هیأت علمی گروه علوم آزمایشگاهی دانشکده پیراپزشکی دانشگاه علوم پزشکی یاسوج

**** عضو هیأت علمی دانشگاه علوم پزشکی یاسوج

می دهد (۷). الکترومیوگرافی سوزنی معمولاً میوپاتییک می باشد اگر چه ممکن است الگوی نوروزنیک در بعضی بیماران دیده شود (۸). مسیر بیماری مانند دیستروفی بکر خوش خیم می باشد ولی ضعف و کوتاهی ها ممکن است در بعضی بیماران شدیدتر باشد (۹). این بیماری معمولاً یک میوپاتی آرام پیشرونده است ولی در تعدادی از آنها بیماری خیلی شدید می باشد (۱۰). بعضی از بیماران تا زمان بزرگسالی قادر به راه رفتن می باشند ولی بقاء آنها معمولاً تا میانسالی می باشد (۱۱).

معرفی بیمار :

مورد ۱: پسری ۱۲ ساله در اردیبهشت ماه سال ۸۱ در بیمارستان شهید بهشتی یاسوج با ضعف عضلات شانه و بازوها مراجعه کرد. مشکل بیمار در ۴ سالگی با کوتاهی تاندونهای آشیل شروع و در همان سال با تشخیص Bilateral pes equinus deformity، عمل جراحی آزاد کردن تاندونهای آشیل برای نامبرده انجام گرفت.

در معاینه آتروفی دو طرفه عضلات بازوها و شانه ها، Gower's sign مثبت، کوتاهی خفیف تا متوسط تاندونهای آشیل و کاهش دامنه حرکتی مفاصل ران دیده شد. قدرت عضلات خم کننده آرنج ۳/۵، دور کننده های شانه ۴/۵-۳ و سایر عضلات ۴/۵ بود. معاینه حس طبیعی و رفلکسهای عمقی و تری حدود ۱/۲ بود. راه رفتن بیمار بصورت Tip toe walking, Wide based gait بود. میزان آنزیم CK سرم ۳۰۰ واحد در لیتر گزارش شد. برای بیمار الکترومیوگرافی و مطالعات هدایت عصبی انجام شد که در مطالعات هدایت عصبی تمام موارد (سرعت، ارتفاع، زمانهای تأخیری) طبیعی بودند و در الکترومیوگرافی چند فاز، کاهش زمان و ارتفاع واحد حرکتی (Motor Unit) مشاهده شد و فراخوانی واحد حرکتی کافی تا کاهش بود. فراخوانی آسان (Easy recruitment) که مشخصه میوپاتی میباشد در عضلات سرینی بزرگ (G. Maximus) و سه گوش (Deltoid) مشاهده شد. نوار قلب این بیمار فلاتر دهلیزی با بلوک دهلیزی بطنی را نشان داد.

مورد ۲: پسری ۳/۵ ساله با مشکل راه رفتن بر روی انگشتان پاها که از ۸ ماه پیش شروع شده بود مراجعه کرد (تصویر ۱).

دیستروفیهای شایع عبارتند از دیستروفی عضلانی دوشن و بکر. نوع نادر آن دیستروفی عضلانی امری - دریفوس می باشد (۲). الگوهای وراثت دیستروفی عضلانی امری - دریفوس به سه صورت می باشد: الف) مغلوب وابسته به جنس، که شایع ترین فرم می باشد و به دلیل جهش هایی در ژن Emerin روی کروموزوم X (Xq28) ایجاد می شود. ب) اتوزومال غالب ج) اتوزومال مغلوب. دو فرم اخیر بوسیله ایجاد جهش هایی در Lamin A/C در روی کروموزوم ۱ به وجود می آید (lq11-q23) (۳). یک ضعف آرام پیشرونده همراه با آتروفی در ناحیه بازوها و ساق ها دیده می شود. عضلات انتهایی اندام ها معمولاً گرفتار نمی شوند. از نظر درگیری قلبی، این بیماران ممکن است با بلوک قلبی مراجعه کنند که بیشتر در اواخر دهه دوم یا اوایل دهه سوم دیده می شود.

علائم اولیه شامل برادی کاردیا و طولانی شدن فاصله PR در نوار قلب می باشد (۲). الکتروکاردیوگراف این بیماران معمولاً در ۲۰ تا ۳۰ سالگی غیر طبیعی است و درجاتی از بلوک دهلیزی بطنی را نشان می دهد. درگیری دهلیز زودتر از بطن اتفاق می افتد و به صورت آریتمی های دهلیزی ظاهر می شود. اختلالات هدایتی در همه بیماران در ۳۵ تا ۴۰ سالگی اتفاق می افتد و کلاً با ظاهر شدن اختلالات هدایتی، تعبیه ضربان ساز (Pacemaker) در بیماران ضروری است و می تواند از مرگ ناگهانی آنها جلوگیری کند (۴). در این نوع دیستروفی عضلانی، شدت بیماری قلبی بیشتر از میوپاتی می باشد (۴).

در این بیماران چربی و فیبروز جایگزین میوکارد قلب بخصوص در دهلیزها می شود (۵). هر چند آریتمی، شایع ترین تظاهر قلبی این بیماران است اما کاردیومیوپاتی نیز می تواند در این بیماران بویژه در آنهایی که با ضربان ساز عمر طولانی می کنند اتفاق بیفتد (۶). در فنوتیپ مغلوب وابسته به جنس دیستروفی عضلانی امری - دریفوس عدم وجود Emerin در ماهیچه مختط و قلبی عامل بیماری می باشد (۵).

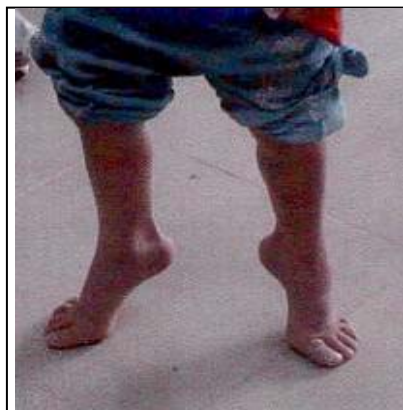تشخیص این بیماری به وسیله علائم کلینیکی، مطالعات الکترومیوگرافی، نوار قلب، بیوپسی ماهیچه ای و آنالیز DNA امکان پذیر می باشد. بیوپسی ماهیچه ای میوپاتییک و عمدتاً فیبرهای نوع ۱ و آتروفی را نشان

نوار قلب پدر و مادر این کودک طبیعی بود.

بحث:

دیستروفی عضلانی امری-دریفوس نوع نادر دیستروفی های عضلانی می باشد. میزان بروز آن در ۱۰۰ هزار تخمین زده می شود (۲). در سپتامبر ۲۰۰۱، Francesco Muntoni زن جدیدی بنام (SEPN1) Selenoprotein 1 کشف کرد که باعث ایجاد فرم نادری از دیستروفی عضلانی مادرزادی می شود که بنا به نظر ایشان در ترکیه و ایران شایع می باشد (۱۲). در ایران مطالعه کاملی روی دیستروفی های عضلانی انجام نگرفته است و میزان بروز و شیوع آنها نامشخص می باشد. در تشخیص های افتراقی آن، بیماریهای زیادی مطرح می باشند. با توجه به موارد زیر دیستروفی عضلانی امری - دریفوس قابل تمایز از دوشن و بکر می باشد:

- ۱- نبودن هیپرتروفی کاذب عضلات مخطط
- ۲- گرفتاری اولیه بازوها با کوتاهی های آرنج
- ۳- شروع اولیه غیرطبیعی های هدایتی قلب و ریتم نامنظم دهلیزی (Atrial dysrhythmia) (۱۳). همچنین در امری - دریفوس مقدار آنزیم CK طبیعی یا مقداری بالا می باشد ولی در بیماری دوشن ۴۰۰-۳۰۰ برابر و در بکر مقادیر این آنزیم بالا می باشد ولی نسبت به بیماران دوشنی کمتر است (۲). بواسطه گرفتاری و کوتاهی اولیه بازوها و طبیعی بودن میزان آنزیم CK، درگیری قلبی و نبودن هیپرتروفی کاذب ساقها در بیماران فوق بیشتر امری - دریفوس مطرح می باشد تا بکر یا دوشن. تشخیص افتراقی مطرح دیگر Congenital myopathies می باشد که به گروهی از میوپاتی های غیرپیشرونده یا به آرامی پیشرونده اطلاق می شوند و با Hypotonia یا ضعف در دوران نوزادی مراجعه می کنند. در این بچه ها بطور شایع کاهش حرکات خودبخودی و تأخیر Motor milestones دیده می شود. این بیماران دارای عضلات شل (flabby) می باشند و ناهنجاریهای فیزیکی مانند High palate, Pectus excavatum, Elongated face, Scoliosis دارند. همچنین آنزیم CK در این بچه ها معمولاً طبیعی می باشد (۱۴). با توجه به شروع بیماری در حدود ۴ سالگی، مشکل اولیه وجود کوتاهی ها و نداشتن ناهنجاری در سه بیمار مزبور امری - دریفوس بیشتر مطرح می باشد. از تشخیص های افتراقی دیگر

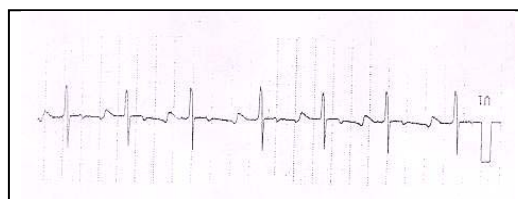


تصویر ۱

سابقه خانوادگی مثبت بیماری میوپاتی در برادر بزرگتر (مورد اول) وجود داشت.

در معاینه فیزیکی، کوتاهی دو طرفه تاندون آشیل، Gower's sign مثبت، Wid-based gait، حس طبیعی و رفلکس های عمقی و تری ۲/۲ بود. در پاراکلینیک، میزان آنزیم CK سرم ۴۰ واحد در لیتر بود. تمام موارد مطالعه هدایت عصبی طبیعی و در الکترومیوگرافی، چند فاز در عضلات سوزن شده دیده شد همچنین زمان واحد حرکتی کوتاه، ارتفاع کم و فراخونی ساده در عضلات سرینی بزرگ مشاهده شد. نوار قلب این بیمار نیز فلوتر دهلیزی با بلوک دهلیزی بطنی را نشان داد.

مورد ۳: خواهر ۸ ساله دو بیمار فوق که با مشکل در نشستن و راه رفتن مراجعه کرد و در ۴ سالگی با تشخیص مشابه مورد اول دوبار جراحی شده است. در معاینه کوتاهی دو طرفه تاندون آشیل و ران، حس طبیعی، رفلکسهای عمقی و تری ۲/۲ و قدرت عضلات ابتدای اندامهای تحتانی ۴/۵ بود. میزان آنزیم CK سرم ۱۴۱ واحد در لیتر بود. تمام موارد مطالعه هدایت عصبی طبیعی ولی در الکترومیوگرافی فراخوانی ساده در عضلات سرینی بزرگ مشاهده شد. همچنین ارتفاع و زمان واحدهای حرکتی کاهش و چندفازی بود. نوار قلب این بیمار شبیه دو مورد قبلی بود (تصویر ۲).



تصویر ۲

دوران جنینی آنالیز DNA انجام شود.

در درمان امری - دریفوس ضربان ساز ، Bracing ، شروع به موقع و مکرر ورزش محدوده حرکتی و وضعیت مناسب عضو دچار کوتاهی می تواند کمک کننده باشد(۲). همچنین ورزشهای کششی باعث به حداقل رساندن کوتاهی ها می شود(۱۹). درمان ارتوپدی دیستروفی عضلانی امری-دریفوس شامل آزاد کردن کوتاهی تاندون های آشیل و همینطور سایر عضلات اطراف پا می باشد(۲۰). مشخصات منحصر بفردی که در سه بیمار وجود داشت به شرح زیر می باشد:

۱- الگوی وراثت، که در این خانواده بصورت اتوزومال غالب می باشد ولی در منابع قدیمی مغلوب وابسته به جنس بود(۲).

۲- گرفتاری قلب در سن پایین که در هر سه بیمار وجود دارد. با توجه به اینکه در بیماران امری-دریفوس بیشتر در اواخر دهه دوم درگیری قلب بوجود می آید(۴).

۳- نیاز به درمان جراحی آزاد کردن تاندون ها در سن و زمان مناسب ، در صورتیکه در منابع توانبخشی توصیه به عملهای جراحی نشده است(۲).

منابع :

1. Delisa JA. Rehabilitation medicine. 3rd ed. Philadelphia: Lippincott Williams & Wilkins , 1998:1564-1568.
2. Randall LB. Physical medicine and rehabilitation. 2nd ed. Philadelphia: W.B. Saunders, 2000:1009 , 1045 - 1060.
3. Bonne G, Di Barletta MR, Varnous S. Mutations in the gene encoding lamin A/C cause autosomal dominant Emery-Dreifuss muscular dystrophy. Nat Genet 1999 ; 21: 285-288.
4. Merlini L, Granata C, Dominici P. Emery-Dreifuss muscular dystrophy. Report of 5 cases in a family and review of literature. Muscle Nerve 1986;9:481-485.
5. Eugene B, Douglas PZ, Peter L . Heart disease. A textbook of cardiovascular medicine. 6th ed. Philadelphia: W.B. Saunders, 2001: 2267-2269.
6. Bialar MG, Mc Daniel NL ,Kelly TE. Progression of cardiac disease in Emery-Dreifuss muscular dystrophy.

Hereditary motor and sensory neuropathies میباشد که مشخصه سه تایی آنها شامل تغییرات حسی ، ضعف انتهای اندامها و کاهش رفلکس ها می باشد (۱۵).

در این بیماران به دلیل داشتن حس و رفلکس های عمقی و تری طبیعی، نبودن الگوی نوروزنیک و طبیعی بودن مطالعات هدایت عصبی در الکترومیوگرافی نورویپاتی کمی مطرح می باشد. تشخیص افتراقی دیگر Juvenile spinal muscular atrophy (Kugelberg Welander disease) می باشد. شروع این بیماری با آتروفی و ضعف قرینه ناحیه لگن و ابتدای اندامهای تحتانی می باشد(۲). وجود کوتاهی ها ، طبیعی بودن ارتفاع پتانسیل عمل ترکیبی ماهیچه ای در مطالعات هدایت عصبی، الگوی میوپاتی در الکترومیوگرافی و درگیری قلب بر علیه این بیماری می باشد. گرچه سیستم هدایتی قلب عمدتاً در هیستولوژی گرفتار نمی باشد ولی مرگ ناگهانی در پسران هموزیگوت و دختران هتروزیگوت شایع می باشد بنابراین تعیین ناقلین می تواند نجات دهنده فرد باشد(۱۶).

در بیماران دیستروفی عضلانی دوشن و سایر میوپاتی ها، هیپرترمی بدخیم می تواند هنگام بیهوشی بوجود آید(۲) و از آنجا که در برخی از این بیماران مشکلات قلبی وجود دارد و عمل جراحی می تواند باعث عوارض قلبی شود، قبل از هر گونه عمل جراحی باید متخصص بیهوشی از نوع بیماری اطلاع داشته باشد(۵). در این بیماران بلوک دهلیزی بطنی در هنگام بیهوشی می تواند بوجود آید(۱۷).

باتوجه به الگوهای وراثت بیماری امری - دریفوس به نظر میرسد که الگوی وراثت در این خانواده بصورت اتوزومال غالب باشد. در مطالعاتی که تا سال ۲۰۰۰ انجام شده بود الگوی وراثت این بیماری مغلوب وابسته به جنس بوده است(۲). وقتی بیماری هدایتی در امری - دریفوس ظاهر شود ضربان ساز دائمی بطنی توصیه می شود که می تواند نجات دهنده باشد(۵). آریتمی شایعترین تظاهر قلبی بیماران امری - دریفوس است که می تواند بصورت اختلالات تولیدی ایمپالس یا هدایتی باشد(۱۸). در هر سه بیمار مورد مطالعه آریتمی های قلبی وجود داشت. از آنجا که دیستروفیهای عضلانی بیماریهای ارثی می باشند(۲) لذا لازم است برای تشخیص داخل رحمی بیماری و تعیین ناقلین در

- Clin Cardiol 1991;14:411-416.
7. Brooke MH. A Clinician's view of neuromuscular diseases .2nd ed. Baltimore: Williams & Wilkins , 1986: 117-154.
 8. Delateur BJ, Giaconi RM. Effects on maximal strength of submaximal exercise in Duchenne muscular dystrophy. Am J Phys Med Rehab 1979;58:26-36.
 9. Mauris V, Allan HR. Principles of neurology.6th ed. New York: McGraw-Hill, 2001:1498-1499.
 10. Salmons S, Vrbova G. The influence of activity on some contractile characteristics of mammalian fast and slow muscle. J Physiol 1969; 201:535-549.
 11. Hudlika O, Tylor KR. The effect of long-term high frequency stimulation on capillary density and fiber types in rabbit fast muscles. J Physiol 1984;353:435-445.
 12. Francesco M. Mutations in SEPN1 cause congenital muscular dystrophy with spinal rigidity and restrictive respiratory syndrome. Nature, Genetics 2001 Sep 29(1):17-18.
 13. Fishbein MC, Siegel RJ, Thompson CE. Sudden death of a carrier of X-linked Emery-Dreifuss muscular dystrophy. Ann Intern Med 1993; 119: 900.
 14. Bodensteiner JB. Congenital myopathies. Muscle Nerve 1994;17: 131-144.
 15. Jun K . Electrodiagnosis in diseases of nerve and muscle. 3rd ed. New York: Oxford , 2001:650,710, 786,787.
 16. Ostavik KH, Jorten F, Hellebostad M. Possible X-linked congenital mitochondrial cardiomyopathy in three families. J Med Genet 1993; 30: 269.
 17. Jensen V. The anesthetic management of a patient with Emery-Dreifuss muscular dystrophy. Can J Anaesth 1996;43:968-971.
 18. Zacharias AS, Wegener ME, Waren ST. Emery-Dreifuss muscular dystrophy. Semin Neurol 1999; 19: 67-79.
 19. Daniel D, Anthony AA, Machiel JZ . Electrodiagnostic medicine.2nd ed. Philadelphia: Hanley and Belfus , 2002:1288-1290.
 20. William CW. Neuromuscular disorders .In: Canale ST (ed). Campbell's operative orthopaedics. 10th ed. Philadelphia: Mosby, 2003: 1373-1374.