

# بررسی هیستومورفومتريک استخوان اسفنجی مهره دمی رت در طی آبستنی

دکتر سیدمحسن شاه طاهری \*

## چکیده:

آبستنی و شیردهی بر روی هموستاز کلسیم مادری و بالطبع استخوان مادری اثر می گذارد. اخیراً تغییرات ساختمان استخوان اسفنجی در بیوپسی های بال ایلیاک زندهای حامله مورد مطالعه قرار گرفته، اما از آنجائیکه مطالعه بیشتر بر روی نمونه های انسانی به علت تهاجمی بودن روش، بسیار مشکل می باشد، انتخاب یک مدل حیوانی ضروری بنظر می رسيد. به همین منظور جهت تعیین دقیق هیستومورفومتري و ساختمان استخوان اسفنجی رتهای آبستن و اثرات آبستنی بر روی آن، این مطالعه انجام گرفت.

در این مطالعه ۲۰ رت آبستن (گروه مورد) و ۸ رت غیر باردار به عنوان گروه کنترل مورد بررسی هیستومورفومتريک قرار گرفتند. پس از جدا نمودن مهره دمی شماره ۲ در هر سه گروه، نمونه ها در الکل ۷۰ درصد فیکس شده و سپس بطریق undecalcified، مقاطع ۸ میکرونی تهیه شد. تعداد ۳-۶ مقطع را از هر نمونه با سیستم آنالیز تراکولایی (TAS) از نظر متغیرهای مختلفی مانند: حجم استخوانی (bone volume)، تعداد تراکولا (trabecular number)، فاصله تراکولایی (trabecular separation)، پیوستگی تراکولایی (trabecular connectivity)، و عرض تراکولایی (trabecular width) بررسی گردید.

اگر چه حجم استخوانی در طی آبستنی افزایش یافت اما این تغییر به حد معنی داری نرسید. عرض تیغه های استخوانی و فاصله بین تراکولا در طی آبستنی افزایش معنی داری را نشان داد. پس از بررسی تمامی متغیرها مشاهده گردید که تغییرات قابل توجهی در نظم استخوان اسفنجی ایجاد شده که حاکی از اثرات مثبت آبستنی بر روی استخوان مادری دارد.

بطور کلی می توان نتیجه گرفت که تغییرات مثبت آبستنی بر روی استخوان رت می تواند در مقابل تغییرات هموستاتیک کلسیم در طی دوران شیر دهی عمل نماید.

کلید واژه ها: آبستنی / موش / هموستاز کلسیم / هیستومورفومتري استخوان

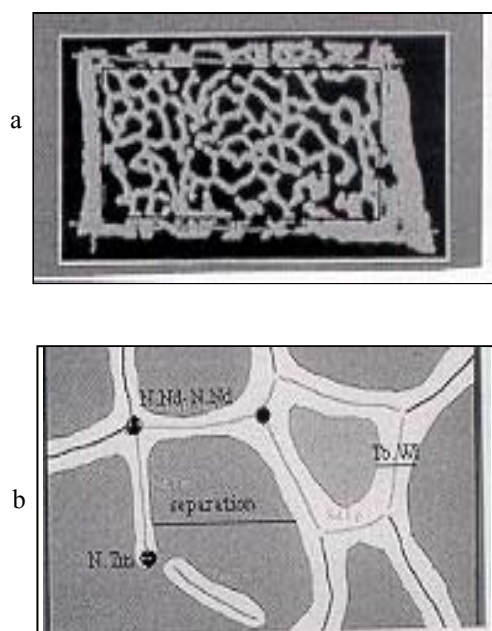
## مقدمه:

کلیوی و یا جذب کلسیم از طریق استخوان مادری صورت می گیرد (۱). گزارشاتی نیز موجود است که در برخی از حیوانات، اسکلت مادری در اولین نیمه آبستنی مقادیر قابل ملاحظه ای از کلسیم را ذخیره نموده (۲) و توده استخوانی

در طی آبستنی کلسیم مادری از طریق جفت به جنین منتقل می شود. تامین کلسیم مورد نیاز از طرق مختلفی شامل: افزایش جذب کلسیم از طریق روده، احتباس کلسیم

\* استادیار گروه بافت شناسی دانشکده پزشکی دانشگاه علوم پزشکی همدان

دمی شماره ۲ تمامی حیوانات جدا شده و متعاقبا در الکل ۷۰ درصد فیکس شده و در درجات مختلف الکل جهت آبگیری قرار گرفتند. نمونه ها در متیل متاکریلیت (methymethacrylate) قالب گیری شده و سپس ۱۰ مقطع با ضخامت ۸ میکرومتر بطریق undecalcified بوسیله میکروتوم (Jung K heavy duty) تهیه شد. مقاطع با تولوئیدین بلو ۱٪، pH= ۳/۵ به مدت ۶۰ دقیقه، رنگ آمیزی شد. ۳ مقطع بصورت تصادفی از هر نمونه انتخاب شده و از نظر ساختمان تراکولایی باسیستم آنالیز ترا بکولائی اتوما تیک (Automated Trabecular Analysis System) TAS که طیف وسیعی از متغیرهای ساختمانی را با استفاده از تصویر سیاه و سفید (binary) و تصویر باریک شده آن (thinned) اندازه گیری میکنند (۱۶) بررسی شدند (شکل ۱).



شکل ۱- a. شکل شما تیک دو بعدی استخوان اسفنجی که توسط یک کادر از استخوان متراکم مجزا شده است و b. شکل شماتیک تیغه ها که توسط TAS محور مرکزی تیغه ها را در حد یک pixel نازک (skeletonized) نموده و سپس فاکتورهای مهمی مانند: N.Nd-N.Nd = گره ترا بکولایی (محل اتصال دو ترا بکولا بیکدیگر)، N.Tm = انتهای آزاد ترا بکولا، separation = فاصله بین دو ترا بکولا، Tb.Wi عرض ترا بکولایی را محاسبه می نماید.

آنالیز آماری نتایج با استفاده از نرم افزار Minitab و آزمون t-test انجام گرفت.

افزایش می یابد (۳). گزارشات دیگری در مورد افزایش ذخیره کلسیم اسکلت رت در طی آبستنی (۴) و یا هیچگونه تغییری در طی این دوران حتی در روز قبل از زایمان (روز ۲۱) در مقایسه با رتهای غیر آبستن موجود است (۵). بهر حال در مورد تغییرات استخوانی در طی آبستنی انسان گزارشات ضد و نقیضی موجود است (۶-۹). گزارشاتی نیز مبنی بر ارتباط استئوپروز و آبستنی وجود دارد (۱۰-۱۲). در یک مطالعه هیستومورفومتریک استخوان اسفنجی انسان در طی آبستنی وضعیتی دو فازی مشاهده گردید بدین صورت که: در ابتدای آبستنی جذب استخوان (bone resorption) افزایش یافته و در انتهای آبستنی این وضعیت با افزایش تشکیل استخوان (bone formation) جبران می گردد (۹). این واکنش دو فازی با مطالعات مارکرهای بیوشیمیایی در آبستنی نیز مشاهده شده است (۱۳، ۱۴). در مطالعه میکرو آناتومیکی استخوان اسفنجی در طی آبستنی انسان که توسط مؤلف با استفاده از روش جدید سیستم آنالیز ترا بکولایی (TAS) انجام گرفته نیز وضعیت دوفازی استخوان مشاهده گردید (۱۵). با توجه به روش تهاجمی (invasive) تهیه بیوپسی در زندهای حامله، ادامه مطالعه مشکل بنظر رسیده و لذا انتخاب یک نمونه حیوانی ضروری بود.

هدف مطالعه جاری، تعیین وضعیت هیستومورفومتریک استخوان رتهای آبستن در ابتدا و انتهای آبستنی بود. علی که رت به عنوان یک مدل حیوانی انتخاب گردید اولاً بعنوان اینکه دسترسی به آن راحت تر بوده و دوماً امروزه از رت در مطالعات بیولوژیک مرتبط با استخوان همانند oophorectomy و اثرات پرواز در فضا بر روی استخوان استفاده فراوانی می شود.

### روش کار:

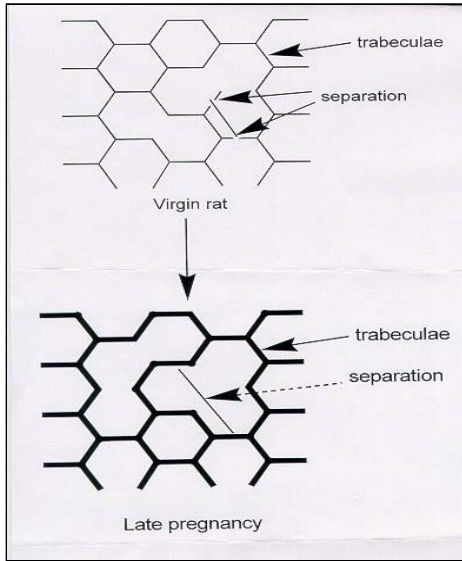
تعداد ۲۰ رت آبستن، که زمان آبستنی آنها توسط گرفتن اسمیر واژن و مشاهده اسپرم در آن مشخص شد را به دو گروه مساوی تقسیم نموده بدین ترتیب که رتهای گروه اول به تعداد ۱۰ عدد با متوسط سن ۱۱-۱۲ هفته و رتهای گروه دوم نیز به تعداد ۱۰ عدد با متوسط سن ۱۴-۱۵ هفته و همچنین تعداد ۸ رت غیر آبستن با متوسط سن ۱۱-۱۲ هفته بعنوان کنترل انتخاب شدند. رتهای گروه اول در روز ۱۱ و رتهای گروه دوم در روز ۲۱ با گاز CO<sub>2</sub> کشته شده و سپس مهره های

**نتایج:**

تأثیر آبستنی بر روی میکرو آناتومی استخوان اسفنجی مهره دمی در جدول ۱ نشان داده شده است.

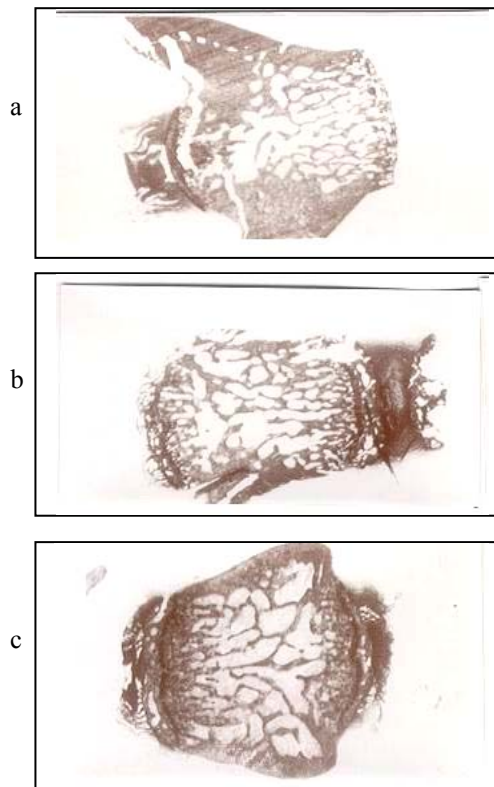
**جدول ۱: مقایسه هیستومورفومتری استخوان اسفنجی مهره دمی در گروههای مورد مطالعه**

گروه دوم آبستنی (n=۱۰)	گروه اول آبستنی (n=۱۰)	غیر آبستن (n=۸)	نمونه ها / متغیرها
(میانگین ± انحراف معیار)	(میانگین ± انحراف معیار)	(میانگین ± انحراف معیار)	Trabecular bone volume (BV=%)
۳۷/۸۴ ± ۵/۰۶	۳۷/۲۶ ± ۴/۴۶	۳۵/۷۸ ± ۵/۸	Trabecular Width (Tb.Wi = mcm)
۸۵/۷۴ ± ۷/۱۸	۸۲/۷۹ ± ۷/۶۴	۶۴ ± ۱۲/۱۰*	Trabecular separation (Tb.SP.=mcm)
۱۱۴ ± ۱۹/۱	۱۱۶/۴ ± ۱۲/۹	۹۵/۱۶ ± ۸/۲۹**	Node number (Nnd)
۹۰/۶ ± ۳۰/۴	۸۶/۱ ± ۱۷/۷	۸۹/۹ ± ۱۲/۲	Terminus number (NTm)
۶۲/۴ ± ۲۳/۱	۶۶ ± ۱۱/۸	۷۱/۵ ± ۲۳/۸	Node terminus ratio (Nd:Tm)
۱/۶ ± ۰/۸	۱/۳ ± ۰/۴	۱/۳۸ ± ۰/۶	Total strut number (Tb.No)
۱۹۵/۱ ± ۵۴/۹	۱۹۴/۵ ± ۳۲/۳۰	۲۰۳/۴ ± ۱۶/۸	Total strut length (Tb. Le.)
۵۲/۷۸ ± ۸/۲۲	۵۲/۹۶ ± ۴	۵۵/۳۶ ± ۴/۶	



**شکل ۲:** شکل شماتیک ساختمان استخوان تراپکولایی در رت غیر آبستن و رت در انتهای آبستنی نشان دهنده ساختمان تراپکولایی ضخیم تر اما با فاصله تر در رتهای آبستن می باشد.

بطور کلی در این مطالعه آبستنی تغییراتی در نظم ساختمانی استخوان اسفنجی ایجاد نمود (شکل ۳).



**شکل ۳:** فتومیکروگراف های مقاطع غیر کلسیفه شده استخوان دمی رت غیر آبستن (a)، رت در ابتدای آبستنی (b) و رت در انتهای آبستنی (c) مشاهده می شود (رنگ آمیزی تولوئیدین بلو با بزرگنمایی = ۲۰).

نتایج ارائه شده بر اساس متوسط (±SD).

تفاوت معنی دار بین ۳ گروه عبارت است از:  $P < 0.05^*$  و  $P < 0.01^{**}$   
 BV = حجم استخوان ، Tb.Wi = عرض تراپکولایی ، Tb.Sp = فواصل تراپکولایی ، NNd = تعداد گره های تراپکولایی ، NTm = تعداد انتهای آزاد تراپکولا = Nd:Tm = نسبت گره به انتهای آزاد (اتصال تراپکولایی) ، Tb.No = تعداد تراپکولا و Tb. Le. = طول تراپکولا.

در مورد حجم استخوانی (bone volume)، اگرچه در انتهای آبستنی افزایشی وجود داشت، اما اختلاف معنی داری در ۳ گروه مورد مطالعه مشاهده نشد. در نظم تراپکولایی استخوان اسفنجی در طی آبستنی تغییراتی مشاهده شد که این با افزایش معنی داری در فواصل بین تراپکولایی (separation) شروع شد. در همان حال اگرچه فواصل بین تراپکولایی افزایش یافت، اما عرض تراپکولا افزایش معنی داری را در انتهای آبستنی نشان داد. نسبت گره به انتهای آزاد تراپکولا بعنوان ایندکس اتصال تراپکولا (connectivity) اگرچه در انتهای آبستنی به مقدار زیادی افزایش یافت، لیکن به حد معنی داری نرسید. شکل شماتیک ۲ تمامی تغییرات مهم متغیرهای هیستومورفومتری را در طی آبستنی نمایش می دهد.

**بحث:**

- metabolism in normal human pregnancy. *J Clin Endocrinol* 1971; 33:661-670.
3. Miller SC, Omura TH, Smith LJ. Changes in dentine appositional rates during pregnancy and lactation in rats. *J Dent Res* 1985; 64:1062-1064.
  4. Ellinger GM, Duckworth J, Dalgarno A C, et al. Skeletal changes during pregnancy and lactation in the rat: effect of different levels of dietary calcium. *Br J Nutr* 1952; 6: 235-253.
  5. Halloran BP, DeLuca HF. Skeletal changes during pregnancy and lactation: the role of vitamin D. *Endocrinology* 1980; 107:1923-9.
  6. Donaldson IA and Nassim JR. The artificial menopause with particular reference to the occurrence of spinal osteoporosis. *B M J* 1954; 1: 1228-1230.
  7. Nilsson BE. Parity and osteoporosis. *Surg Gynecol Obstet* 1969; 129:27-28.
  8. Smith R, Athanasou NA, Ostlere SJ, et al. Pregnancy-associated osteoporosis. *Q J Med* 1995; 88: 865-878.
  9. Uematsu N, Nakayama Y, Shirai, et al. Transient osteoporosis of the hip during pregnancy. *J Nippon Med Sch* 2000; 67(6): 459-463.
  10. Phillips AJ, Ostlere SJ, Smith R. Pregnancy-associated osteoporosis: does the skeleton recover? *Osteoporos Int* 2000; 11(5): 449-54.
  11. Jensen JE, Mortensen G. Pregnancy associated osteoporosis. *Ugeskr Laeger* 2000 Jul; 162(27): 3865-6.
  12. Sweeney AT, Blake M, Holick MF. Transient osteoporosis of hip in pregnancy. *J Clin Densitom* 2000; 3(3): 291-7.
  13. Purdie DW, Aaron JE, Selby PL. Bone histology and mineral homeostasis in human pregnancy. *Br J Obstet Gynecol* 1988; 95:849-854.
  14. Black AJ, Topping J, Farquharson R, et al. Bone metabolism in pregnancy: a review. *Contemp Rev Obstet Gynecol* 1996; 8:192-196.
  15. Shahtaheri SM, Aaron JE, Johnson DR, et al. Changes in trabecular bone architecture during pregnancy. *Br J Obstet Gynecol* 1999; 106:

آبستنی اثرات بارزی بر محیط اندوکراینولوژیک مادری می‌گذارد. در وضعیت هورمونی موجود مقادیر فراوانی کلسیم از مادر به جنین منتقل می‌شود. نیاز فراوان کلسیم ممکن است با مکانیزمهای جبرانی شامل افزایش جذب کلسیم از طریق روده بعلت افزایش سطح  $1\alpha, 25\text{-dihydroxyvitamin D}_3$ ، احتباس کلیوی کلسیم و در نهایت افزایش جذب از اسکلت مادری صورت گیرد. اگر تنها استخوان مادری تنها منبع تهیه نیاز کلسیم جنینی باشد، اسکلت مادری در حدود ۳٪ از حجم خود را از دست خواهد داد. بهر حال توده استخوان مادری ممکن است بعلت نیاز بیش از اندازه جنین به کلسیم کاهش یا از طرف دیگر بعلت افزایش فراوان استروژن در انتهای آبستنی افزایش یابد (۱۷). در مطالعات انجام شده در رابطه با توده استخوان مادری در طی آبستنی انسان با روش‌های عمدتاً غیر تهاجمی (non-invasive) نتایج متفاوتی از کاهش توده استخوانی، عدم تغییر یا افزایش آن گرفته شده است. مهمترین یافته مطالعه جاری تغییر ساختمان تراپیکولایی است که این تغییرات نیز در نمونه‌های انسانی که توسط مؤلف با روش تهاجمی (هیستومورفومتری) انجام گرفته، مشاهده شد. بهر حال هیچگونه وضعیت دو فازی که در استخوان مادری انسان (ابتدا و انتهای آبستنی) مشاهده شد، در مطالعه جاری مشاهده نگردید.

افزایش حجم استخوانی، افزایش عرض تراپیکولا و اتصالات تراپیکولایی در طی آبستنی، احتمالاً حاکی از افزایش ذخیره کلسیم در طول این دوره می‌باشد. این وضعیت مطالعات پیشین را که استخوان مادری بیش از نیاز جنین، کلسیم ذخیره می‌کند را تأیید می‌نماید (۱۸). نتیجه گرفته میشود که وضعیت استخوان اسفنجی رتها در انتهای آبستنی نسبت به رتهای غیر آبستن بهتر بوده لذا احتمالاً ذخیره کلسیمی مناسبی برای نیاز فراوان مادر جهت تولید شیر در دوران شیردهی حاصل میگردد.

**منابع:**

1. Dahlman T, Sjoberg HE, Bucht E. Calcium homeostasis in normal pregnancy and puerperium: A longitudinal study. *Acta Obstet Gynecol Scand* 1994; 73:393-398.
2. Heaney PR, Skillman TG. Calcium

- 432-438.
16. Aaron JE, Johnson DR, Kanis KA, et al. An automated method for the analysis of trabecular bone structure. *Comput Biomed Res* 1992; 25: 1-16.
  17. Sowers M. Pregnancy and lactation as risk factors for subsequent bone loss and osteoporosis. *J Bone Min Reas* 1996; 8:1052-1060.
  18. Spray CM. A study of some aspects of reproduction by means of chemical analysis. *Br J Nutr* 1950; 4:354-360.