

معرفی مالاکوپلاکی منتوم و گره لنفاوی اینگوینال در بیماری کولیت اولسراتیو

دکتر نویسن افشار مقدم* ، دکتر پروین رجبی** ، دکتر مژگان مختاری*

چکیده:

مورد نادری از مالاکوپلاکی گره لنفاوی کشالهٔ ران و ناحیهٔ منتوم در زمینهٔ بیماری التهابی روده (کولیت اولسراتیو) در یک مرد ۲۳ ساله معرفی می‌شود. اولین علت مراجعه بیمار تب، اسهال خونی، درد شکم و توده شکمی بوده است. ولی در مدت ۸ سال بعد از اولین مراجعهٔ بیمار حملات راجعهٔ اسهال خونی، کاهش وزن و علائم خارج روده ای ادامه داشته است. آخرین بار با آبسه پری آنال و تنگی رکتوم همراه با بزرگی گره های لنفاوی کشاله ران و توده های ناحیه منتوم مراجعه می‌کند. در بررسی آسیب شناسی بیوپسی منتوم و گره لنفاوی اینگوینال تکثیر منتشر ماکروفاژهای حاوی دانه های ارغوانی پرپودیک - اسید - شیف مثبت همراه با اجسام تشخیصی میکالیس - گوتمن رؤیت می‌شود.

کلید واژه ها: اجسام میکالیس - گوتمن / پرپودیک - اسید - شیف / کولیت اولسراتیو / مالاکوپلاکی

مقدمه:

مالاکوپلاکی بیماری التهابی و گرانولوماتو نادر با علت ناشناخته می‌باشد (۱،۲) تظاهر بالینی و رادیولوژی این ضایعه می‌تواند یک تومور بدخیم را تقلید کند (۱).
مثانه شایع ترین محل گرفتاری میباشد، اگر چه در سایر نواحی ادراری - تناسلی و غیر ادراری - تناسلی می‌توان مالاکوپلاکی را مشاهده کرد (۲). بیمار مورد نظر از جهت ابتلا به مالاکوپلاکی ناحیه منتوم و گره لنفاوی اینگوینال در زمینه بیماری التهابی روده معرفی می‌شود.

معرفی بیمار:

مردی ۲۳ ساله که با شکایت تب، درد شکم، اسهال طول کشیده در آذرماه ۷۶ از روستای قهدریجان استان اصفهان به بیمارستان صدوقی اصفهان ارجاع داده می‌شود. در سی تی اسکن شکم توده لوبوله غیر هوموژن گزارش

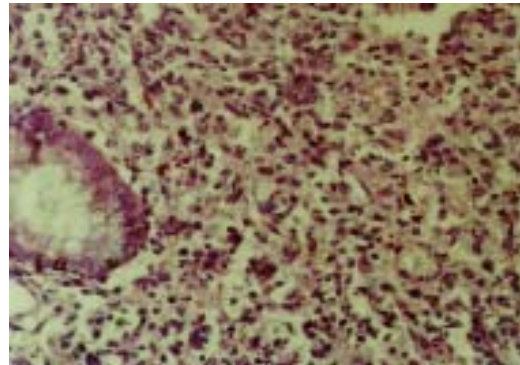
می‌شود. برای بیمار بیوپسی باز از ناحیه کبد و گره لنفاوی مجاور انجام می‌شود و در بررسی آسیب شناسی وی هپاتیت مزمن غیر اختصاصی، گره لنفاوی واکنشی گزارش می‌شود. در طی ۴ سال بیمار به علت حملات راجعه مدفوع چرکی خونی، کاهش وزن، دل درد، آنمی هیپوکروم میکروسیتیک بستری های متعدد در بیمارستان الزهرا (س) اصفهان داشته است. آزمایشات مستقیم و کشتهای مدفوع از لحاظ عوامل عفونی منفی بوده است. در بیوپسی کولون، کولیت فعال گزارش میشود (شکل ۱).

آخرین بار با توده های ناحیه منتوم، آبسه پری آنال، تنگی رکتوم و لنفادنوپاتی اینگوینال بستری می‌شود و بیوسی از نواحی منتوم و گره لنفاوی اینگوینال صورت می‌گیرد. در بررسی میکروسکوپی پس انجام رنگ آمیزی، پرپودیک - اسید - شیف تکثیر ماکروفاژهای حاوی دانه های

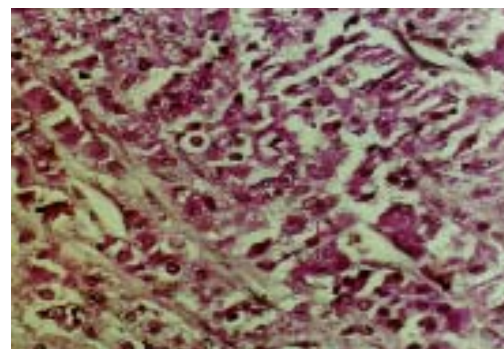
* استادیار گروه آسیب شناسی دانشکده پزشکی دانشگاه علوم پزشکی اصفهان
** دانشیار گروه آسیب شناسی دانشکده پزشکی دانشگاه علوم پزشکی اصفهان

را نشان می دهند (۳). از لحاظ محل گرفتاری، شایع ترین محل متانه می باشد ولی گزارشاتی از گرفتاری کولون، ریه، استخوان، کلیه، پروستات واپی دیدیم نیز وجود دارد (۳) از لحاظ اتیولوژی، مالاکوپلاکی دارای علت ناشناخته می باشد (۲،۱)، ولی احتمال می دهند که با عفونتهای باکتریال مزمن خصوصا اشرشیاکولی یا گاهی با گونه های پروتئوس ارتباط داشته باشد. این بیماری در افراد گیرنده پیوندکه دچار سرکوب ایمنی شده اند، شایع می باشد (۳). احتمال می دهند که گرانولهای سیتوپلاسمی موجود در سیتوپلاسم ماکروفاژها ناشی از نقص فاگوسیتوز محصولات باکتریایی باشد (۳). این بیمار مورد شناخته شده کولیت اولسراتیو بوده و به علت داشتن توده های ناحیه امتنوم و لنفادنوپاتی اینگوینال با احتمال بدخیمی بستری، تحت عمل جراحی و بیوپسی باز قرار می گیرد. در بررسی آسیب شناسی علیرغم ظن بالینی قوی بدخیمی، برای وی مالاکوپلاکی تشخیص داده می شود. در مروری از مطالعات متعدد، مورد نادری از مالاکوپلاکی مزوکولون با تهاجم به سرور معده در بیمارستان مموریال تایوان وجود دارد، به طوریکه در بررسی های بالینی، رادیولوژی و برش فروزن برای بیمار بدخیمی مطرح شده و در بررسی های بعدی میکروسکوپی پس از مشاهده اجسام میکالیس گوتمن، مالاکوپلاکی تشخیص داده شده است (۱). مواردی از گزارش همزمان مالاکوپلاکی باکولیت اولسراتیو مشابه مورد ما (۶-۴) وهمچنین همراه با آدنوم کولون (۷) کانسر کولون (۸،۹) وجود دارد. یک مورد از گرفتاری گره لنفاوی همراه با مالاکوپلاکی مثانه در بیمارستان سینت لوئیس پاریس (۱۰) مورد دیگر همراهی مالاکو پلاکی با پرولیفراسیون کشنده هیستوسیتها در گره لنفاوی یک زن ۵۹ ساله گزارش شده است (۱۱). برای توجیه همراهی مالاکوپلاکی با بیماریهایی از قبیل کولیت اولسراتیو، آدنوم و کارسینوم کولون، به فرضیه احتمالی در مورد مکانیسم ایجاد این بیماری اشاره می کنیم، به طوریکه علت ظهور این ماکروفاژهای نامعمول را به اختلال در عمل فاگوسیتوز محصولات باکتریایی توسط این سلولها نسبت می دهند. بنابراین احتمال دارد مالاکوپلاکی ثانویه به سرکوب سیستم ایمنی توسط داروهایی که این افراد مصرف می کنند یا ناشی از بیماری ناتوان کننده و یا بدخیمی

ارغوانی همراه با اجسام لایه لایه مینرالیزه (Michaelis-Gutmann's bodies) مشاهده می شود (شکل ۲).



شکل ۱: بیوپسی کولون (غدد تخریب شده همراه با استرومای حاوی ارتشاح سلولهای آماسی حاد)



شکل ۲: بیوپسی گره لنفاوی (ماکروفاژهای حاوی گرانولهای ارغوانی و اجسام میکالیس گوتمن در رنگ آمیزی پرپودیک-اسید - شیف)

بحث:

مالاکوپلاکی یک نوع واکنش التهابی خاص میباشد. از لحاظ ماکروسکوپی به صورت پلاکهای زرد نرم برجسته به ابعاد ۳-۴ سانتی متر تظاهر می کند. یافته های بالینی و رادیولوژی آن میتوانند یک تومور بدخیم را تقلید کنند (۳،۱). از لحاظ هیستولوژی با ارتشاح ماکروفاژهای کف آلود حاوی سیتوپلاسم گرانولر فراوان، ژانت سل های چند هسته ای و سلولهای لنفوسیتی پراکنده همراه با اجسام تشخیصی لایه لایه به نام Michaelis-Gutmann's bodies مشخص می شود. گرانولهای سیتوپلاسمی ماکروفاژها در رنگ آمیزی اختصاصی پرپودیک اسید شیف، رنگ پذیری مثبت

زمینه ای باشد (۳، ۱۰).

سپاسگزاری:

از کلیه پرسنل آزمایشگاه آسیب شناسی و گروه جراحی بیمارستان الزهرا (س) اصفهان به خاطر کمک در تشخیص نهائی این بیماری قدردانی می نمایم.

منابع:

- Mar ; 102(3):140-5.
6. Ng IO , Ng M . Colonic malacoplakia : unusual association with ulcerative colitis. *Gastroenterol Hepatol* 1993 Jan - Feb; 8(1):110-5.
7. Charg H , Kwok CL . Malakoplakia in a colonic adenoma . *Changeng Yi Xue Za Zhi* 1998 Sep; 21(3): 318-22.
8. Verrielle V, Lorimier G, Bertrand G. Malakoplakia and colonic cancer . *Ann Chir* 1998 ; 25(5) : 469 –72.
9. Bock P , Schwarz A . Malakoplakia – like reaction in association with colorectal adenocarcinoma . *Z Gastroenterol* 2000 Aug ; 38(8): 643-6.
10. Ollier P, Burrier P , Adil A , et al . A case of lymph nodes involvement in malakoplakia of the bladder . *J Radiol* 2000 Feb ; 81(2):158-60.
11. Dervan PA , Teeling M , Dempsey J , et al . Lymphadenopathy due to fatal histiocytic proliferative disorder containing Michaelis – Gutmann bodies . *Cancer* 1986 Apr ; 57(7):1337-40.
1. Kao JL , Chen RJ , Fany IF , et al . Malakoplakia of the mesocolon with gastric serosa invasion . *Changeng Yi Xue Za Zhi* 1998 Mar ;21(1) :103-8.
2. Reuter V, Melamed M. Diagnostic surgical pathology. in : Sternberg S. 3rd ed. Vol 2. Philadelphia: Lippincott, 1999.
3. Cotran R , Kumar V , Collins T . Robbins pathologic basis of disease 6th ed. Philadelphia : W.B. Saunders,1999 .
4. Lebourgeois P, Parlier HR , Gompel HE , et al . Diffuse recto – colic malakoplakia. *Gastroenterol Clin Biol* 1984 May ; 8(5): 426-9.
5. Mackay EH. Malakoplakia in ulcerative colitis . *Arch Pathol Lab Med* 1978