



Case Report



# A Case of Uterine Perforation with A Colouterine Fistula Due to Rectal Cancer

Seyed Amir Miratashi Yazdi<sup>1</sup> , Elham Nazar<sup>2,\*</sup> 

<sup>1</sup> Department of General Surgery, Sina Hospital, Tehran University of Medical Sciences, Tehran, Iran

<sup>2</sup> Department of Pathology, Sina Hospital, Tehran University of Medical Sciences, Tehran, Iran

## Abstract

### Article history:

Received: 30 August 2022

Revised: 11 October 2022

Accepted: 13 November 2022

ePublished: 10 December 2022

\*Corresponding author: Elham Nazar, Department of Pathology, Sina Hospital, Tehran University of Medical Sciences, Tehran, Iran.  
Email: [elhamnazar@yahoo.com](mailto:elhamnazar@yahoo.com)

**Background:** Uterine perforation is a rare condition that occurs spontaneously and with less prevalence in intestinal diseases, including malignancies.

**Case Presentation:** A 61-year-old woman with a history of the rectal tumor was referred due to acute abdominal pain, and pyometra was detected caused by uterine-colon fistula. During surgery, uterine perforation was observed, and the patient was treated with antibiotics and drainage. The pathology examination confirmed the invasion of colon cancer into the uterus.

**Conclusion:** Although uterine perforation caused by pyometra and uterine-colon fistula is a rare occurrence, in any patient with colorectal malignancy who presents with an acute abdomen, it should be considered one of the complications of cancer, and antibiotic treatment should be started on time.

**Keywords:** Acute Abdominal Pain, Colonic Neoplasms, Uterine Perforation..

**Please cite this article as follows:** Miratashi Yazdi S A, Nazar E. A Case of Uterine Perforation with A Colouterine Fistula Due to Rectal Cancer. *Avicenna J Clin Med.* 2022; 29(3): 184-187. DOI: 10.32592/ajcm.29.3.184.



## معرفی یک مورد پرفوراسیون رحمی با فیستول رحمی-روده‌ای ناشی از تومور رکتوم

سید امیر میرآتشی یزدی<sup>۱</sup>، الهام نظر<sup>۲\*</sup> ID<sup>۱</sup> گروه جراحی عمومی، بیمارستان سینا، دانشگاه علوم پزشکی تهران، تهران، ایران<sup>۲</sup> گروه پاتولوژی، بیمارستان سینا، دانشگاه علوم پزشکی تهران، تهران، ایران

### چکیده

**سابقه:** پرفوراسیون رحمی اتفاق نادری است که خودبه‌خودی و با شیوع کمتر در بیماری‌های روده از جمله بدخیمی‌ها اتفاق می‌افتد.

**معرفی بیمار:** بیمار یک زن ۶۱ ساله با سابقه تومور رکتوم بود که به علت درد شکمی حاد مراجعه کرد. در بررسی‌های اولیه مشخص شد پیومترا به دنبال فیستول رحمی-روده‌ای ایجاد شده است. هنگام جراحی، پرفوراسیون رحمی مشاهده شد و بیمار تحت درمان آنتی‌بیوتیکی و درناژ قرار گرفت. در بررسی پاتولوژی، تهاجم سرطان روده به رحم تأیید شد.

**نتیجه‌گیری:** اگرچه پرفوراسیون رحمی ناشی از پیومترا و فیستول رحمی-روده‌ای اتفاق نادری است، در هر بیمار با بدخیمی روده‌ای که با درد شکم حاد مراجعه می‌کند، به‌عنوان یکی از عوارض سرطان‌های روده باید مدنظر قرار گیرد و درمان آنتی‌بیوتیکی به‌موقع شروع شود.

**واژگان کلیدی:** سرطان کولون، سوراخ شدن رحم، شکم حاد

تاریخچه مقاله:

دریافت: ۱۴۰۱/۰۶/۰۸

ویرایش مقاله: ۱۴۰۱/۰۷/۱۹

تاریخ پذیرش مقاله: ۱۴۰۱/۰۸/۲۲

تاریخ انتشار مقاله: ۱۴۰۱/۰۹/۱۹

تمامی حقوق نشر برای دانشگاه علوم پزشکی همدان محفوظ است.

\* نویسنده مسئول: الهام نظر، گروه

پاتولوژی، بیمارستان سینا، دانشگاه علوم

پزشکی تهران، تهران، ایران.

ایمیل: elhamnazar@yahoo.com

**استناد:** میر آتشی یزدی، سید امیر؛ نظر، الهام. معرفی یک مورد پرفوراسیون رحمی با فیستول رحمی-روده‌ای ناشی از تومور رکتوم. مجله پزشکی بالینی ابن سینا، تابستان ۱۴۰۱؛ ۲۹(۳): ۱۸۴-۱۸۷.

### مقدمه

و همچنین کولون و واژن شیوع بیشتری دارند، ولی تشکیل آن بین روده و رحم بسیار نادر است که علت آن ممانعت توسط دیواره عضلانی رحم است [۱].

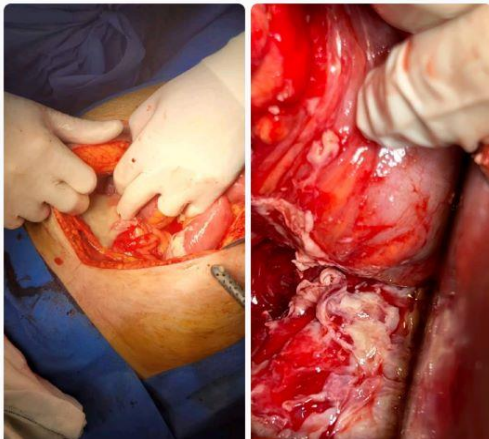
در این مطالعه مروری، یک بیمار با سابقه کانسر رکتوم بررسی شد که دچار عارضه نادر فیستول رحمی-روده‌ای شده و پس از پیومترا رخ داده بود. درنهایت بعد از پرفوراسیون رحمی، با علائم شکم حاد مراجعه کرد.

### معرفی بیمار

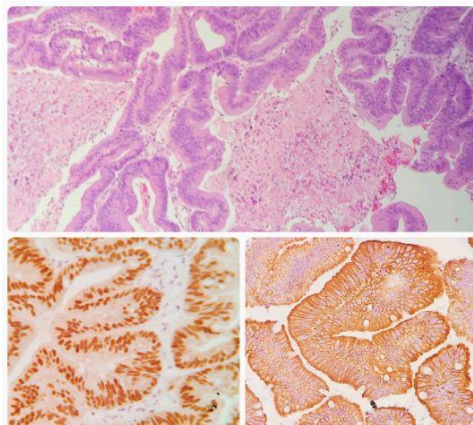
بیمار زنی ۶۱ ساله با سابقه کانسر رکتوم از ۶ ماه قبل که تحت یک دوره کمورادیاسیون (۲۵ جلسه رادیوتراپی ۵۰ گری هم‌زمان با Capecitabine خوراکی) قرار گرفته بود، با علائم درد

پیومترا ناشی از تجمع چرک در داخل حفره رحم است که خیلی نادر اتفاق می‌افتد و در صورت پرفوراسیون رحم بعد از آن، خروج چرک به داخل حفره شکم رخ می‌دهد و علائم حاد شکمی بروز می‌کند [۱]. علامت پیومترا قبل از پرفوراسیون رحمی به صورت خون‌ریزی غیرطبیعی از واژن است که برای درمان درناژ و مصرف آنتی‌بیوتیک تجویز می‌شود [۲]. در صورت پرفوراسیون رحمی علائم درد شکمی بروز می‌کند و به‌تدریج علائم پریتونیت ظاهر می‌شود که با وجود شیوع کم و نادر بودن، مرگ‌ومیر زیادی دارد [۳]. علت تشکیل فیستول رحمی-روده‌ای ممکن است بیماری خوش‌خیم روده مانند دیورتیکولیت‌ها یا بدخیمی‌ها مانند تومورهای روده و رکتوم (کولورکتال) باشد که در موارد ناشی از بدخیمی، پیش‌آگهی بدتری دارند [۴]. تشکیل فیستول بین کولون و مثانه

مساعد مرخص شد و ادامه درمان نئوادجوانت انجام شد.



شکل ۲: تجمع چرک در لگن و ناحیه پرفوراسیون رحم



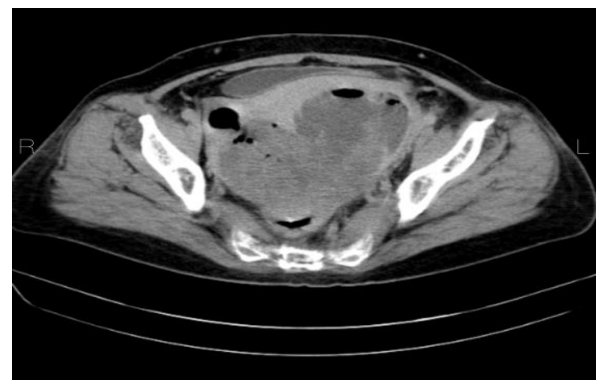
شکل ۳: غدد آتیپیکال ناشی از آدنوکارسینوم

تصویر پایین سمت راست CK20 مثبت، تصویر پایین سمت چپ CDX2 مثبت

### بحث

پرفوراسیون رحمی بعد از پیومترا اتفاق نادری است که یا خودبه‌خودی یا در زمینه فیستول‌های رحمی-روده‌ای اتفاق می‌افتد که مرگ‌ومیر زیاد و پیش‌آگهی ضعیفی دارد [۶]. فیستول رحمی-روده‌ای پدیده نادری است؛ زیرا دیواره عضلانی ضخیم رحم مانع از آن می‌شود و در بیماری‌های روده‌ای مانند دیورتیکولیت سیگموئید گزارش شده است [۷]. مطالعات اندکی عوارض فیستول‌های رحمی-روده‌ای را گزارش کرده‌اند؛ زیرا وقوع چنین پدیده‌ای در مجموع نادر است و اطلاعات کمی در زمینه درمان و برخورد صحیح با آن وجود دارد. علت اصلی ایجاد این فیستول، بعد از دیورتیکول روده و تومورهای روده با تهاجم به بافت اطراف ذکر شده است [۸]. در مطالعه Chen و همکاران تشکیل پنوموپریتون به دنبال پرفوراسیون رحمی و پیومترا بعد از تشکیل فیستول ناشی از کانسر سیگموئید گزارش شد که مشابه بیمار مطالعه ما بود، ولی در بیمار ما محل اولیه تومور در رکتوم بود [۹]. در مطالعه Ikeda و همکاران

شکمی شدید، تورم شکم و استفراغ به بخش اورژانس بیمارستان سینا (تهران) مراجعه می‌کند که به دلیل سابقه قبلی بیماری و درد شکم به بخش جراحی ارجاع داده شد. در معاینات اولیه، تندرست ژنرالیزه شکم و دیستانسیون شکمی دال بر علائم شکم حاد شناسایی شد. در آزمایشات درخواست شده WBC:32.06X10<sup>3</sup>/μl همراه با ۹۳ درصد نوتروفیل به علاوه CRP:95.9mg/l و ESR:66mm/h دیده شد که مطرح‌کننده فرایند التهابی حاد بود. سایر آزمایش‌ها نرمال بودند. به دلیل سابقه قبلی بیماری و علائم حیاتی پایدار، ابتدا درخواست تصویربرداری شد. در بررسی‌های تصویربرداری، در سونوگرافی شواهدی از توده لگنی همراه با اثر فشاری روی مثانه دیده شد. در سی‌تی‌اسکن اسپیرال شکم و لگن همراه با تزریق، تصویر یک توده بزرگ هتروژن همراه با نواحی نکروز به ابعاد تقریبی ۱۱۵×۱۵ میلی‌متر در لگن دیده شد که به نظر از رکتوم منشأ داشت و در قدام سبب درگیری بادی و فوندوس رحم شده و به کاویته اندومتر راه پیدا کرده بود. هوای آزاد (پنوموپریتون) در لگن دیده شد (شکل ۱).



شکل ۱: توده نکروتیک با اثر فشاری روی مثانه و هوای آزاد داخل پریتون

بیمار پس از شروع درمان آنتی‌بیوتیکی، تحت درناژ باز آبسه داخل شکمی از طریق جراحی همراه با کورتاژ اندومتر از محل پارگی رحم و تعبیه در آن قرار گرفت (شکل ۲). نمونه ارسالی به بخش پاتولوژی برای بررسی شامل قطعات متعدد بافت قهوه‌ای‌رنگ و نکروتیک بود که در مجموع به قطر ۳×۵×۷ سانتی‌متر بود. در بررسی اولیه هیستومورفولوژی، غدد آتیپیکال مطرح‌کننده آدنوکارسینوم همراه نکروز فراوان دیده شد. برای مشخص شدن منشأ آدنوکارسینوم از رکتوم یا اولیه از اندومتر رحم، نمونه تحت رنگ‌آمیزی ایمونوهیستوشیمی قرار گرفت. یافته‌های ایمونوهیستوشیمی به صورت CK20 و CDX2 مثبت و CK7 و ER منفی بود که دال بر منشأ آدنوکارسینوم از رکتوم است (شکل ۳). پس از تأیید تشخیص، بیمار تحت درمان آنتی‌بیوتیک وسیع‌الطیف قرار گرفت و بعد از ۲ هفته بستری، با حال عمومی

و به نظر تومور رکتوم علت فیستول باشد. به دلیل نادر بودن، تشخیص این پدیده و عوارض آن نیاز به بررسی تصاویر رادیولوژی شامل سی‌تی‌اسکن دارد. در روش درمان نیز باید بر اساس هر بیمار جداگانه تصمیم‌گیری شود و تشخیص قطعی و مسجل هنگام جراحی اتفاق می‌افتد [۱۲].

بیمار این مطالعه بعد از تشخیص تومور رکتوم و دریافت یک دوره کمورادیوتراپی، با علائم شکم حاد ناشی از پرفوراسیون رحمی بعد از تشکیل فیستول رحمی-کولون و تشکیل پیومترا مراجعه کرد که تحت عمل جراحی قرار گرفت. بنابراین، در هر بیمار با علائم شکمی حاد با سابقه کانسره‌های روده باید به فکر تشخیص فیستول و ایجاد پیومترا و درنهایت پرفوراسیون رحمی بود؛ زیرا تشخیص قبل از عمل مشکل دارد و در صورت عدم درمان سریع و مناسب، تهدیدکننده حیات است.

با بررسی ۵۳ بیمار با پرفوراسیون رحمی بعد از تشکیل فیستول، فقط در ۵ مورد علت آن بدخیمی روده گزارش شد که نشان‌دهنده شیوع کم این پدیده است [۶]. در مطالعه دیگری Ikeda و همکاران علت تشکیل فیستول را کاشته شدن سلول‌های سرطانی در فضای خارج از روده به علت آسیب جدار روده مطرح کردند. همچنین توصیه کردند در موارد مشکوک به علت زمینه‌ای می‌توان از رنگ‌آمیزی ایمونوهیستوشیمی برای مارکرهای CK7 و CK20 استفاده کرد تا تشخیص مسجل شود [۱۰]. در بیمار ما نیز از رنگ‌آمیزی ایمونوهیستوشیمی برای تأیید تشخیص استفاده شد. همچنین تشکیل فیستول ممکن است به علت عوارض رادیوتراپی به لگن باشد که البته این حالت معمولاً فرم رکتوواژینال است و بعد از جراحی رزکسیون رکتوم دیده می‌شود [۱۱]. در بیمار ما به علت محل تشکیل فیستول و عدم سابقه جراحی این علت منتفی است

## REFERENCES

- Kanemura, M, Yoshida A, Toji A, Hashida S, Murayama Y, Iwai E. A case of pyometra with a colouterine fistula due to rectal cancer presenting as acute abdomen. *J Surg Case Rep*. 2020;**2020**(8):1-3. PMID: 32874538 DOI: 10.1093/jscr/rjaa237
- Lui MW, Cheung VY, Pun TC. Clinical significance of pyometra. *J Reprod Med*. 2015;**60**(7-8):329-32. PMID: 26380492
- Kitai T, Okuno K, Ugaki H, Komoto Y, Fujimi S, Takemura M. Spontaneous uterine perforation of pyometra presenting as acute abdomen. *Case Rep Obstet Gynecol*. 2014;**2014**:1-6. PMID: 25057420 DOI: 10.1155/2014/738568
- Bahadursingh AM, Longo WE. Colovaginal fistulas. Etiology and management. *J Reprod Med*. 2003;**48**(7):489-95. PMID: 12953321
- Aggarwal R, Indiran V, Maduraimuthu P. Different etiologies of an unusual disease: Colouterine fistula—report of two cases. *Indian J Radiol Imaging*. 2018;**28**(01):37-40. PMID: 29692524 DOI: 10.4103/ijri.JJRI\_172\_17
- Ikeda M, Takahashi T, Kurachi H. Spontaneous perforation of pyometra: a report of seven cases and review of the literature. *Gynecol Obstet Invest*. 2013;**75**(4):243-9. PMID: 23548841 DOI: 10.1159/000349981
- Mandato VD, Abrate M, Sandonà F, Costagliola L, Gastaldi A, La Sala GB. Colouterine fistula complicating diverticulitis diagnosed at hysteroscopy: case report. *J Minim Invasive Gynecol*. 2012;**19**(1):118-21. PMID: 22196260 DOI: 10.1016/j.jmig.2011.08.725
- Halevy A, Bracha M, Jeroukhimov I, Schneider D, Nesterenko V. En bloc resection for malignant colouterine fistula. *Tech Coloproctol*. 2010;**14**(1):37-9. PMID: 20130950 DOI: 10.1007/s10151-009-0555-6
- Chen PH, Liu H, Lee SL, Chang CY, Chang CC. Pneumoperitoneum caused by perforation of pyometra associated with a lost intrauterine device and perforated malignancy of the sigmoid colon. *Taiwan J Obstet Gynecol*. 2011;**50**(1):124-5. PMID: 21482392 DOI: 10.1016/j.tjog.2009.10.004
- Ikeda T, Nanashima A, Ichihara A, Kitamura E, Nagatomo K, Tanaka H. A rare case of rectal cancer with perianal metastasis: a case report. *World J Surg Oncol*. 2019;**17**(1):1-5. PMID: 31429762 DOI: 10.1186/s12957-019-1692-7
- Lohsiriwat V, Jitmongngan R. Rectovaginal fistula after low anterior resection: Prevention and management. *World J Gastrointest Surg*. 2021;**13**(8):764-71. PMID: 34512900 DOI: 10.4240/wjgs.v13.i8.764
- Perez AR, Chiong-Perez ME, Arcilla CE Jr, Merin JI. Colouterine fistula: A case report of a rare complication of diverticular disease managed during the pandemic. *Int J Surg Case Rep*. 2021;**79**:150-5. PMID: 33477073 DOI: 10.1016/j.ijscr.2021.01.036