

گزارش موردی

گزارش یک مورد نادر وروسیفرم گزانتوما روی حاشیه کناری زبان

دکتر مریم مردانی*، دکتر آرزینا آزاد**

دریافت: ۸۹/۱۱/۱۹، پذیرش: ۹۰/۳/۴

چکیده:

مقدمه: وروسیفرم گزانتوما (Verruciform Xanthoma; VX) یک ضایعه پوستی- مخاطی غیر شایع با اتیولوژی نامشخص است. این ضایعه عموماً به صورت سیسایل یا پدانکوله، به رنگ سفید، زرد تا قرمز و خصوصیات سطحی پاپیلری، گرانولر یا وروکوز در دهان تظاهر می کند.

معرفی بیمار: بیمار زنی ۲۵ ساله غیر سیگاری با یک ضایعه برجسته در ناحیه کناره خلفی سمت چپ زبان است که درد و علامت خاصی نداشته و اولین بار، ۲ سال پیش به دنبال خوردن غذای تند و محرک متوجه حضور ضایعه در دهان شده ولی تاریخچه دقیق شروع ضایعه مشخص نیست.

نتیجه نهایی: بررسی خونی و ارزیابی کلینیکی بیمار همه در حد نرمال بودند. ضایعه یک هفته پس از برداشتن کامل بهبود یافته و مشکل خاصی برای بیمار وجود نداشت.

کلید واژه ها: زبان / وروسیفرم گزانتوما

مقدمه:

نیز گزارش شده است (۵). تجمع سلولهای Xanthoma می تواند زیاد شده و از لحاظ بالینی به صورت خوشه‌ای از نودولهای زرد کوچک شبیه به تخم ماهی دیده شود (۶). نمای میکروسکوپی اختصاصی ضایعه صرفنظر از محل آن در خارج یا داخل دهان تجمع ماکروفاژهای سرشار از لیپید یا هیستوسیت‌های "Foamy" یا همان Xanthoma Cell می باشد که با عمق یکنواخت در بافت همبند پاپیلا بین رتریج‌ها وجود دارند (۷). برخلاف یافته‌های هیستوپاتولوژیک مشخص، تشخیص‌های افتراقی کلینیکی VX شامل موارد متعددی از ضایعات خوش خیم و بدخیم می باشد (۸).

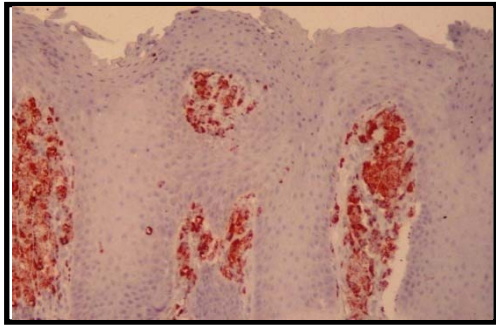
معرفی بیمار:

بیمار زنی ۲۵ ساله غیر سیگاری با شکایت از وجود یک ضایعه برجسته در ناحیه لترال خلف زبان است که این ضایعه درد و علامت خاصی نداشته و اولین بار، ۲ سال پیش به دنبال خوردن غذای تند و محرک متوجه حضور ضایعه در دهان شده ولی تاریخچه دقیق شروع ضایعه مشخص نیست. در معاینه داخل دهانی، ضایعه برجسته با

وروسیفرم گزانتوما یک ضایعه خوش خیم در بزرگسالان است که اولین بار توسط شافر در سال ۱۹۷۱ در مخاط دهان توضیح داده شد (۱). این ضایعه شبیه پاپیلوماست ولی وجود ویروس پاپیلومای انسانی در تعداد کمی از بیماران شناسایی شده و تا کنون نقش قطعی برای این ویروس در پاتوژنز ضایعه به ثبت نرسیده است و بیشتر به علت ترومای موضعی ایجاد می شود (۲). موارد خارج دهانی آن در مخاط تناسلی- مقعدی و پوست گزارش شده است که معادل پوستی آن Dermal Xanthoma نام دارد (۳). این ضایعه گرایش اندکی در مردان داشته و در سنین میانسالی (۷۰-۴۰ سال) و تقریباً نیمی از موارد در ناحیه لثه و مخاط آلوئول دیده می شود، ولی هر نقطه‌ای از مخاط می تواند درگیر باشد. نشانه‌های بالینی VX به شکل یک توده برجسته بدون پایه، قوام نرم و رنگ زرد، سفید یا قرمز و سطح ناصاف یا پاپیلاری می باشد اندازه ضایعه معمولاً در دهان از ۲cm کوچکتر است و بزرگتر از ۴cm دیده نشده است (۴). گاهی اوقات ضایعه به صورت متعدد

* استادیار گروه بیماریهای دهان دانشکده دندانپزشکی دانشگاه علوم پزشکی شیراز (mardanim@sums.ac.ir)

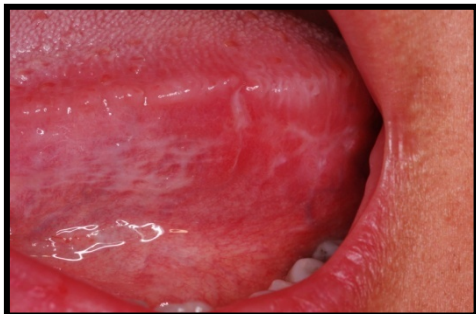** دستیار گروه بیماریهای دهان دانشکده دندانپزشکی دانشگاه علوم پزشکی شیراز



تصویر ۳: رنگ آمیزی ایمونو هیستوشیمی (IHC) برای CD68

در بررسی PCR ویروس پاپیلوما ی انسانی با استفاده از دو روش مختلف بررسی شد (Digene HPV HC2DNA و غربالگری HPV DNA Chip-papillo check) که جواب بررسی‌ها منفی بود

تست های خونی (میزان کلسترول ، تری گلسیرید ، LDL و HDL) و ارزیابی کلینیکی از لحاظ وجود یا عدم وجود بیماری های سیستمیک انجام گردید و نتایج در محدوده نرمال بود و ضایعه پس از برداشت کامل پس از یک هفته بهبود یافته و مشکل خاصی برای بیمار وجود نداشت (تصویر ۴).



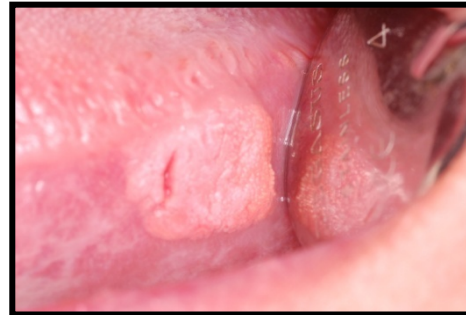
تصویر ۴: بهبودی بیمار پس از برداشت ضایعه

بحث:

اهمیت این ضایعه به علت محل خاص آن است که در ناحیه پرخطر دهان از لحاظ بروز بدخیمی های دهان قرار دارد، بخصوص که تظاهر بالینی ضایعه نیز در تشخیص افتراقی با برخی ضایعات بدخیم نظیر Verrucous carcinoma قرار می گیرد.

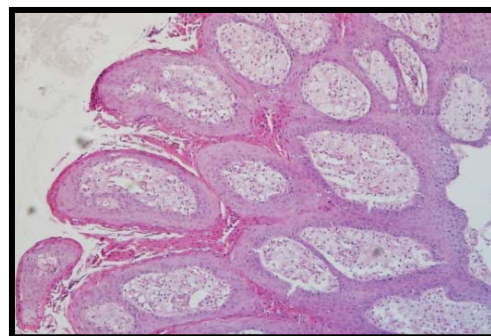
بر اساس گزارشات جهانی، مشخص شده که VX اکثرا در جنس مذکر دیده می شود و بیشترین مکان درگیری این ضایعه در ناحیه مخاط جونده (۴/۷۳٪) بخصوص لثه (۱/۴۳٪) و سپس کام سخت می باشد (۹).

ابعاد تقریبی حدود ۱/۵ cm در ۱/۵ cm و محل آن در کناره طرفی سمت چپ خلف زبان با رنگ صورتی مایل به سفید، سطح ناصاف و گرانولر، بدون پایه، و قوام نرم بوده که موقع لمس درد و علامت خاصی ندارد (تصویر ۱).



تصویر ۱. ضایعه برجسته روی حاشیه طرفی زبان

در تاریخچه پزشکی بیمار سابقه هیپوتیروئیدسم که به دنبال دارودرمانی بهبود یافته وجود دارد، علاوه بر این تاریخچه وجود زگیل های متعدد پوستی در ناحیه انگشتان دست بیمار و اعضای خانواده وی، در حدود سن ۱۰ تا ۱۲ سالگی نیز وجود دارد که همگی بهبود خود به خود داشته اند. تاریخچه خاصی از تحریک یا ضربه نیز به ناحیه مبتلا وجود ندارد. به علت ظاهر کلینیکی مبهم ضایعه، از ناحیه مذکور بیوپسی به عمل آمد و بررسی هیستوپاتولوژی نشان دهنده ضایعه با تایپ B با خصوصیات پاراکراتوزیس، اکانتوزیس خفیف همراه با افزایش طول رت پگ ها و نفوذ سلولهای ماکروفاژ Foamy به صورت یکنواخت در پاپیلاهای بافت همبند بود، که در رنگ آمیزی ایمونو هیستوشیمی (IHC) برای CD68 مثبت بود ولی برای پروتئین S-100، CD1a و آنتی ژنهای اپی تلیالی منفی بود (تصویر ۲ و ۳).



تصویر ۲: پاراکراتوزیس موضعی، اکانتوزیس خفیف، افزایش طول رت پگ ها و سلولهای گزارتوما در بافت همبند پاپیلا

نئوپلاستیک می‌توانند ماهیت هیستوپاتولوژیک آن را توجیه کنند. مطابق مطالعات گذشته، شکل گرفتن سلولهای زانتوما یک پدیده ثانویه است که ممکن است مربوط به تخریب یا آسیب سلولهای اپی‌تلیوم پوشاننده باشد که این پدیده توسط فاکتورهای بافتی موضعی تنظیم می‌شود و باعث جذب لیپید کراتینوسیتها توسط ماکروفاژ یا فیبروبلاست و تبدیل آنها به Foam cell می‌شود(۱۴).

رودن و همکاران عقیده داشتند که VX یک طبقه جدید از Non-Xhisticytosis است که در آن سلولهای لانگراس پیشنهاد کننده پاتوژنز ایمونولوژیک هستند(۱۶). در بحث هیستوپاتولوژی ضایعه و هایپرپلازی و طولانی شدن رتریج‌ها، مصطفی و همکارانش پیشنهاد کردند این افزایش طول غیر واقعی بوده و به علت تکثیر سلولهای اپی‌تلیال به سمت پایین نیست و بیشتر ناشی از اثر فشارنده تجمع ماکروفاژها به سمت اپی‌تلیوم است که باعث نازک شدن اپی‌تلیوم نیز میشود(۱۷).

از لحاظ آسیب‌شناسی، Hallmark تشخیصی VX وجود سلولهای Xanthoma در بافت همبند پاپیلا می‌باشد و ۳ زیرگروه مختلف A و B و C این ضایعه بر اساس سطح اپی‌تلیوم توضیح داده شده اند(۱۱،۱۸).

تایپ A یا وروکوزمانند، ضایعه برجسته‌ای است که افزایش ضخامت لایه گرانولوزم را ندارد ولی در آن هیپرکراتوزیس، اکانتوزیس وروکوز مانند افزایش طول رتریج‌ها دیده می‌شود. در تایپ B (پاپیلاری فرم) تعداد زیادی برجستگی‌های انگشتی متشکل از سلولهای اپی-تلیوم سنگفرشی مطبق بهمراه فضاهای شکاف مانند پوشیده شده از پاراکراتوز دیده میشود و تایپ C (Flat Type) اکانتوز خفیف و پاراکراتوز نازک همراه با رتریج‌های طویل دارد(۱۱،۱۸).

تنها موردی که از نظر پاتولوژی امکان اشتباه شدن با این سلولهای زانتوما را دارد، جوانه‌های چشایی سطح پشتی زبان در بافت همبند پاپیلا هستند، ولی سایر سلولهای گرانولر یا Foamy شبیه هیستوسیت که در ضایعاتی مثل گرانولرسل تومور، گرانولرسل اپولیس و فیبروز هیستوسیتوما دیده می‌شوند در ناحیه استرومای ضایعه دیده می‌شوند و به صورت تیپیک در ناحیه زیر مخاط هستند و تنها در VX است که این سلولها در ناحیه پاپیلا قرار دارند(۱۹).

در وروسفرم زانتوما تجمع هیستوسیت‌های مملو از لیپید (ماکروفاژها) به نام "Foam Cell" دیده می‌شود. این لیپیدها عمدتاً به صورت آزاد و از جنس کلسترول هستند ولی گاهی می‌توانند از جنس سایر استرول‌ها و حتی تری گلیسیرید نیز باشند(۱۰). وروسفرم زانتوما می‌تواند همراه با اختلال متابولیسم لیپوپروتئین‌ها و غلظت بالای پلاسما و در نتیجه نفوذ لیپوپروتئین‌ها از دیواره مویرگها و جذب آنها توسط ماکروفاژ باشد(۱۰). در این رابطه تراویس و همکاران یک مورد چند کانونی VX را همراه با یک بیماری سیستمیک ذخیره لیپید گزارش کرد(۸) ولی در اکثر موارد VX متابولیسم لیپید نرمال می‌باشد و ارتباط خاصی با دیابت، هایپرلیپیدمی و سایر اختلالات متابولیک ندارد(۴).

در مورد همراهی ویروسها با این ضایعه نیز، VX در بیماران HIV-1 گزارش شده است. همچنین همراه با ویروس HPV-6 نیز مشاهده شده است، ولی تلاش جهت تشخیص HPV-DNA توسط Insitue-hybridization در اکثر موارد نتیجه‌ای نداشته است ولی در مواردی این ویروس قابل کشف بوده است(۳،۹،۱۱،۱۲).

بیماریهای پوستی - مخاطی متعددی نیز ممکن است با این ضایعه دیده شوند، از قبیل دیسکوئید لوپوس اریتماتوزیس، لیکن‌پلان، اپیدرموئیدبولوز، خالهای اپیدرمال، لکوپلاکیا، دیسکراتوز اکانتولیتیک کانونی، پمفیگوس ولگاریس و بیماری پیوند علیه میزبان نوع مزمن(۱۰،۱۳،۱۴) که تمام بیماریهای مذکور همراه با تخریب غشاء پایه و آسیب به سلولهای اپی‌تلیالی هستند، بنابراین VX همراه با چنین بیماریهایی یک پدیده ثانویه دیستروفیک می‌باشد. علاوه بر این سلولهای زانتوما در نواحی در معرض ضربه مانند اسکار و یا محل جویدن، نواحی با التهاب مزمن مثل درماتیت اتوپیک و درماتیت تماسی (صرفنظر از وضعیت سیستمیک بیمار نظیر لیپید خون) مشاهده می‌شود(۱۵).

هو و همکاران در بررسی خود روی نقش ماتریکس متالوپروتئیناز (MMP) ۲ و ۹ در تجمع Foam cell ها به این نتیجه رسید که MMP9 با واسطه ایمنی باعث تخریب غشاء پایه‌ای تلیوم و شروع یک القای دوطرفه بین سلولهای اپی‌تلیالی و مزانشیمی می‌شود(۱۴) با توجه به همراهی VX با اختلالات متنوع التهابی و تعدادی از سندرم‌های کمیاب، پدیده‌های واکنشی بهتر از پروسه‌های

منابع :

1. Shafer WG. Verruciform xanthoma. *Oral Surg Oral Med Oral Pathol* 1971;31:784-789.
2. Elder D, Elenitsas R, Jaworsky C, Johnson B Jr. *Lever's Histopathology of the skin*, 8th ed. Philadelphia: Lippincott-Raven, 1997: 699-700.
3. Erşahin C, Szpaderska AM, Foreman K, Yong S. Verruciform xanthoma of the penis not associated with human papillomavirus infection. *Arch Pathol Lab Med* 2005;129:e62-64
4. Neville BW, Damm DD, Allen CM, Bouquot JE. *Oral and maxillofacial pathology*. Philadelphia: W. B. Saunders, 2009:324.
5. Sapp JP, Eversole LR, Wysocki GP. *Contemporary oral and maxillofacial pathology*. St. Louis: Mosby, 1997.
6. Yu CH, Tsai TC, Wang JT, Liu BY, Wang YP, Sun A, Chiang CP. Oral verruciform xanthoma: a clinicopathologic study of 15 cases. *J Formos Med Assoc* 2007;106:141-147.
7. Odell EW, Morgan R. *Biopsy pathology of the oral tissues*. London: Chapman & Hall Medical, 1998:229-233.
8. Travis WD, Davis GE, Tsokos M, Merrick HFW, Miller SPF, Gregg RE, et al. Multifocal verruciform xanthoma of the upper aerodigestive tract in a child with a systemic lipid storage disease. *Am J Surg Pathol* 1989;13:309-316.
9. Neville B. The verruciform xanthoma: A review and report of eight new cases. *Am J Dermatopathol* 1986;8:247-53.
10. Weedon D. *Skin Pathology*. 2nd ed. New York: Churchill Livingstone, 2002:1077-1078
11. Iamaroon A, Vickers RA. Characterization of verruciform xanthoma by in situ hybridization and immunohistochemistry. *J Oral Pathol Med* 1996;25:395-400.
12. Khaskhely NM, Uezato H, Kamiyama T, Maruno M, Kariya KI, Oshiro M, et al. Association of human papillomavirus type 6 with a verruciform xanthoma. *Am J Dermatopathol* 2000; 22: 447-452.
13. Pouloupoulos AK, Epivatianos A, Zaraboukas T, Antoniadis D. Verruciform xanthoma coexisting with oral discoid lupus erythematosus. *Br J Oral Maxillofac Surg* 2007;45:159-160.
14. Hu JA, Li Y, Li S. Verruciform xanthoma of the oral cavity: clinicopathological study relating to pathogenesis. Report of three cases. *APMIS* 2005;113:629-634
15. Elder DE, Elenitsas R, Johnson BL Jr, Murphy GF, (eds). *Lever's Histopathology of the Skin*. 9th ed. Philadelphia: Lippincott Williams and Wilkins, 2005: 699-700.
16. Rowden D, Lovas G, Shafer W, Sheikh K. Langerhans cells in verruciform xanthoma: An immunoperoxidase study of 10 oral cases. *J Oral Pathol* 1986;15:48-53
17. Mostafa KA, Takata T, Ogawa I, Ijuhin N,

با وجود نمای هیستوپاتولوژیک مشخص و منحصر به فرد، VX از لحاظ کلینیکی بسیار غیراختصاصی بوده و اکثرا به صورت ضایعات برجسته زرد تا سفید داخل یا خارج دهانی بروز پیدا می کند و با اینکه گاهی اوقات سطحی صاف یا حتی فرورفته و فنجان مانند دارد، ولی بیشتر مواقع با نمای پاپیلاری یا وروکوز دیده میشود بنابراین می تواند شبیه ضایعاتی از قبیل Squamous Condyloma acuminatum, Verruca vulgaris, papilloma Mucosal fibroma و حتی یک سرطان در مراحل اولیه باشد (بخصوص Verrucous carcinoma باید به علت ظاهر وروکوز در نظر گرفته شود)(۶).

درمان ضایعه برداشت محافظه کارانه است و عود آن نادر است. گرچه تغییرات بدخیمی گزارش شده است و موارد نادری از Carcinoma-in-situ یا SCC بخصوص در افراد سیگاری مشاهده شده است. ولی در کل شواهدی از اینکه VX یک ضایعه پیش بدخیم باشد وجود ندارد و این مساله لزوما دال بر وجود پتانسیل بدخیمی نیست، با این وجود ممکن است بیانگر این مطلب باشد که ضایعات دیپلاستیک یا هایپرکراتوتیک دهانی میتوانند تحت تغییرات دژنراتیو قرار گرفته و VX را تشکیل دهند(۲۰،۱۱،۴).

بطور کلی VX یک ضایعه سطحی پوستی مخاطی بدون علامت با شرایط لیپیدی نرمال می باشد، که می تواند منعکس کننده تعدادی از فرآیندهای واکنشی مزمن چند فاکتوری باشد ولی ارتباطی به HPV ندارد و هنوز پاتوژنز اصلی آن شناخته نشده است. دندانپزشک، متخصص پوست یا گوش و حلق و بینی ممکن است با ضایعات VX بدون علامت برخورد داشته باشند که ظاهر کلینیکی آن چالش برانگیز است ولی نمای هیستوپاتولوژی آن مشخص و اختصاصی است. تشخیص صحیح ضایعه لازم است چرا که می تواند با بیماریهای سیستمیک یا پوستی التهابی همراه بوده و ارزیابی بیشتر این بیماریها مورد نیاز باشد.

سپاسگزاری :

نویسندگان مقاله از بخش پاتولوژی دانشکده دندانپزشکی شیراز و مرکز تحقیقات سلولی و مولکولی دانشگاه علوم پزشکی شیراز که ما را در اجرای این مطالعه یاری نمودند تشکر می نمایند.

- Nikai H. Verruciform xanthoma of the oral mucosa: A clinicopathological study with immunohistochemical findings relating to pathogenesis. *Virchows Arch A* 1993;423:243-8.
18. Nowparast B, Howell FV, Rick GM. Verruciform xanthoma. A clinicopathologic review and report of fifty-four cases. *Oral Surg Oral Med Oral Pathol* 1981;51:619-625.
19. Barnhill RL, Crowson AN, eds. *Textbook of Dermatopathology*. 2nd ed. New York:McGraw-Hill, 2004.
20. Drummond JF, White DK, Damm DD, Cramer JR. Verruciform xanthoma within carcinoma in situ. *J Oral Maxillofac Surg* 1989;49:398-400.