

گزارش موردی

معرفی یک مورد آپاندیسیت حاد با سیر کلینیکی پیچیده

دکتر مهدی اسکندریلو*، دکتر سیدحمید هاشمی**، دکتر علی اکبر رضائی***، دکتر زهرا بصیری****
دکتر آرش دهقان*****

دریافت: ۸۴/۴/۲۵، پذیرش: ۸۴/۱۲/۲۱

چکیده:

مقدمه و هدف: آپاندیسیت حاد شایعترین جراحی اورژانسی شکم می‌باشد که می‌تواند بدلائل مختلف از جمله عوامل عفونی مانند یرسینیا (Yersinia) ایجاد شود. یرسینیا شایعترین علت آدنیت مزانتر است که سندرم بالینی شبیه آپاندیسیت حاد بصورت درد و حساسیت ربع تحتانی و راست شکم و همچنین علائم سیستمیک ایجاد می‌کند در بیماران با عفونت یرسینیا اغلب موارد آپاندیسیت نرمال ولی گاهی باعث آپاندیسیت حاد می‌گردد.

معرفی بیمار: در این گزارش یک دختر ۱۲ ساله مبتلا به آپاندیسیت حاد همراه با آدنیت مزانتر و درگیری ارگانهای مختلف بدن معرفی می‌شود که یافته‌های بالینی و هستیولوژیک آن منطبق با یرسینیوز (Yersiniosis) می‌باشد.

نتیجه نهایی: با معرفی این مورد می‌توان نتیجه گرفت که در هر کودک با تشخیص بالینی آپاندیسیت حاد خصوصاً اگر پس از جراحی روند بهبودی مناسب و مورد انتظار مشاهده نگردید باید بیماری زمینه‌ای وسیعتر از جمله آدنیت مزانتر ناشی از یرسینیا همراه با آپاندیسیت حاد یا بدون آپاندیسیت را مد نظر قرار داد.

کلید واژه‌ها: آپاندیسیت حاد / یرسینیوز

مقدمه:

آدنیت مزانتر عفونت یرسینیا است که می‌تواند سندرم بالینی شبیه با آپاندیسیت حاد ایجاد کند اما مواردی از آپاندیسیت حاد، پریتونیت و سپتی سمی ناشی از یرسینیا گاهی گزارش شده است (۴،۵). آپاندیسیت حاد از چند نظر حائز اهمیت است اولاً امروزه با وجود تستهای تشخیصی فراوان و پیشرفته، هنوز تشخیص قطعی اکثر بیماران بر اساس معاینه بالینی است (۶). ثانیاً باید به طیف وسیعی از بیماریها که در تشخیص افتراقی با آپاندیسیت حاد می‌باشند توجه شود ثالثاً درمان بیماری آپاندیسیت حاد، آپاندکتومی همراه با توجه به یافته‌های غیر معمول در هنگام عمل و در صورت لزوم بیوپسی است. در اکثر

آپاندیسیت حاد بیشتر موارد بدنبال انسداد ناشی از فیکالیت (fecalith) یا هایپرپلازی غدد لنفاوی (Follicular hyperplasia) روی می‌دهد (۱) اما موارد بدون انسداد بیماری را در عفونتهای ویروسی مانند ویروس سیتومگال (Cytomegalovirus)، ویروس ایدز، عفونت باکتریال مانند کامپیلوباکتر (campylobacter) و یرسینیا (yersinia) می‌توان مشاهده کرد (۳-۱).

شایعترین بیماری در تشخیص افتراقی با آپاندیسیت حاد خصوصاً در سنین اطفال آدنیت مزانتر (Mesenteric lymphadenitis) است شایعترین عامل

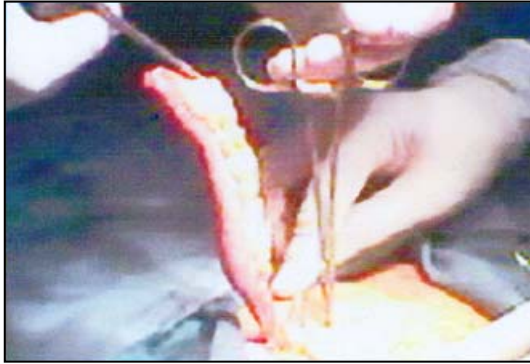
* استادیار گروه جراحی دانشکده پزشکی دانشگاه علوم پزشکی همدان (Eskandarlou-m@umsha.ac.ir)

** استادیار گروه بیماریهای عفونی دانشکده پزشکی دانشگاه علوم پزشکی همدان

*** استادیار گروه نورولوژی دانشکده پزشکی دانشگاه علوم پزشکی همدان

**** استادیار گروه داخلی - روماتولوژی دانشکده پزشکی دانشگاه علوم پزشکی همدان

***** متخصص پاتولوژی



تصویر ۱: آپاندیسیت حاد چرکی در دختر ۱۲ ساله

سیر بالینی بیمار در ۴ روز اول پس از عمل در جدول ۱ خلاصه می‌باشد. با توجه به وخامت حال بیمار در روز چهارم پس از عمل، بیمار ابتدا لاپاروسکوپی و بدلیل مشاهده مایع آسیت نسبتاً کدر عمل لاپاروتومی در وسط و پایین شکم (low midline) انجام شد. یافته عمل مشاهده cc ۷۰۰ - ۵۰۰ آسیت زرد رنگ، مقداری کدر، بدون بو و التهاب در تمامی لوپهای روده‌ها و ادم و ضخیم شدن دیواره روده‌ها و مشاهده لنف نودهای متعدد مزانتر بود. محل آپاندکتومی در دیواره شکم و در دیواره سکوم کاملاً نرمال بود، پس از ارسال نمونه آسیت جهت کشت و آزمایش و تهیه بیوپسی از لنف نود مزانتر حفره پریتون با نرمال سالین شسته شد بدلیل نارسایی تنفسی پس از عمل بیمار به ICU (بخش مراقبتهای ویژه) منتقل گردید سیر بیماری در ICU در جدول ۲ خلاصه می‌باشد.

از روز دهم بستری در ICU وضعیت عمومی بیمار و عملکرد ارگانهای مختلف که مختل شده بودند بهبودی قابل توجه مشاهده گردید و تنها مشکل عمده با بیمار مشاهده ضعف نیمه راست بدن (Right. Hemiparesis) با قدرت موتوری ۱-۲، زخمهای بستر بزرگ در پشت سر، لومبو ساکرال و پاشنه پا و همچنین پس از خارج کردن لوله تراشه بیمار در روز ۱۲ بستری در ICU عدم توانایی بیمار در صحبت کردن (Phonation) بود. مشاوره گوش و حلق و بینی انجام شده حاکی از نرمال بودن تارهای صوتی و حنجره بود مطالعه MRI از مغز نیز ضایعه کوچک هیپودنس را در قسمتی از مغز (centrum oval) نشان می‌داد. بیمار پس از ۳۵ روز بستری در بیمارستان با حال عمومی خوب، توانایی راه رفتن با کمک همراهان و بهبودی نسبی زخمهای بستر مرخص شد و در پی گریه‌های بعدی تمامی زخمهای بستر بهبود و ترمیم یافته

بیماران که تحت عمل آپاندکتومی قرار می‌گیرند بهبودی علائم حیاتی و کلینیکی طی ۴۸ ساعت مورد انتظار است (۱) بنابراین اگر پس از این مدت علائم بهبودی قابل ملاحظه مشاهده نگردید با توجه به یافته‌های هنگام عمل و همچنین انجام معاینه کلینیکی دقیق و کامل بیمار می‌توان نتیجه گرفت که:

- ۱- بیماری، آپاندیسیت حاد نبوده است که براساس یافته‌های ضمن عمل و نتیجه پاتولوژی اثبات می‌گردد.
- ۲- تشخیص آپاندیسیت حاد صحیح بوده است اما بیمار احتمالاً دچار عوارض ناشی از بیماری اولیه یا بیهوشی یا جراحی شده است.
- ۳- آپاندیسیت حاد در زمینه بیماری وسیعتر و سیستمیک دیگر ایجاد شده است.

معرفی بیمار:

بیمار دختر ۱۲ ساله با تاریخچه شکم درد از یک روز قبل به بیمارستان مباشر همدان مراجعه کرده است درد در ابتدا در میداپی گاستر (midpigastic) و اطراف ناف بوده و سپس به ربع تحتانی راست شکم تغییر کرده و همراه با بی اشتهایی، تهوع و تب بوده است بیمار تاریخچه مصرف میوه شسته نشده، ۲-۳ روز قبل در مدرسه را می‌داد ولی هیچگونه تاریخچه بیماری قبلی جراحی، مصرف دارو یا بیماری فامیلی را نداشت در معاینه بالینی طی دو نوبت با فاصله زمانی ۶ ساعت در روز مراجعه، درجه حرارت: ۳۹-۴۰ و تعداد تنفس: ۲۰ و تعداد نبض: ۱۰۰ و در معاینه بالینی بیمار دارای رشد مناسب بود ولی بیماری حاد بنظر می‌رسید دارای تندرین شدید و برگشتی (rebound) در ربع تحتانی و راست شکم بود تندرین همراه سرفه (cough sign) و تندرین غیر مستقیم (indirect tenderness) مثبت بود بیمار با برش مک برنی تحت عمل جراحی قرار گرفت یافته جراحی التهاب چرکی (suppurative) در آپاندیس، مشاهده آپاندیس بلند و شدید متسع و التهاب مزوی آن و رسوب فیبرین بروی آپاندیس و مزوی آن، بدون هیچگونه علامتی دال بر پارگی آپاندیس بود (تصویر ۱). عمل جراحی با تکنیک مدفون نمودن قاعده آپاندیس (stump inversion, purse string) انجام شد.

و علائم ضعف نیمه راست بدن بیمار نزدیک به حد نرمال بهبود پیدا کرده و بیمار قادر به صحبت کردن می‌باشد.

جدول ۱: سیر کلینیکی بیمار پس از عمل آپاندکتومی

روز پس از آپاندکتومی	علائم حیاتی	Symptoms	Signs	تستهای آزمایشگاهی	دستورات و داروهای تجویزی
اولین روز	T*=39.5 , 40 PR**= 100 RR***= 18	درد محل عمل (مک برنی)	تندرنس در محل عمل	WBC moderate تجزیه ادرار CBC Hb= 13.3 WBC= 9000	N , P.O +IV Maintenance + Cefuroxine
دومین روز	T= 38.8 PR= 132 RR= 22	درد خفیف محل عمل (مک برنی) اسهال	تندرنس خفیف تا متوسط محل عمل	100000 : پلاکت افزایش خفیف آنزیمهای کبدی (LFT)****	مشاوره هماتولوژی ، تغییر آنتی بیوتیک به metro+Genta و دستور فیزیوتراپی قفسه سینه
سومین روز	T= 39.5 PR= 132 RR= 22	تهوع ، استفراغ و اسهال غیر خونی ، بی حالی ، عدم شکم درد	عدم تندرنس شکم ، احساس تشنگی ، مقداری اتساع شکم	70000 : پلاکت اختلال خفیف تا متوسط LFT Chest X.Ray → نرمال	سونوگرافی (اندکی مایع اطراف کبد و درون لگن) مشاوره عفونی
چهارمین روز	T= 41 PR= 140 RR= 28	تهوع ، استفراغ ، اسهال غیر خونی ، بی حالی ، تنگی نفس ، عدم شکم درد	اتساع بیشتر شکم عدم تندرنس شکم Dyspnea	70000 : پلاکت اختلال خفیف تا متوسط LFT Stool exam: blood ⁺²	لاپاروسکوپی سپس لاپاروتومی نمونه گیری مایع آسیت ، بیوپسی از لنف نودمزنتر - شستشوی شکم انتقال به ICU

* Temprature
** pulse rate
*** respiratory rate
**** Liver function test

جدول ۲: سیر کلینیکی بیمار پس از بستری در ICU بدنبال عمل جراحی دوم

روز بستری در ICU	علائم بالینی	تستهای آزمایشگاهی	دستورات و اقدامات انجام شده
اولین روز	کمای عمیق ، نارسایی ارگانهای متعدد ، ادم عمومی و شدید بدن	BUN=40 , creat= 1.7 افزایش خفیف تا متوسط آنزیمها LFT WBC=2000 ، بیوشیمی آسیت (pmN 60% , MN 40%) , RBC = 6000 Alb*= 1.9 (serum. Alb= 2.5) Glu** = 100 (serum Glu=100)	قرار دادن sub clavian CVP و مانیتور کامل بیمار
دومین روز	ادامه علائم روز قبل ، ادم شدیدتر ، قرمزی پوست در پشت و Lumbosacral دال بر شروع bedsore	L.P*** WBC=10 RBC= 0 Sug=60 , Prot = 12 ادامه اختلال تستهای کبدی و کلیوی نارسایی قلب : تجویز دوپامین نارسایی تنفسی : مشاهده علائم RDS در عکس سینه PO2= 60 with Fio2= 80-90%	مشاوره : عفونی ، هماتولوژی ، مسمومیتها ، اطفال ، داخلی ، روماتولوژی ، تنفس ، نورولوژیست ، نروسرجری ، ادامه درمانهای محافظتی
سومین تا هفتمین روز	ادامه علائم بالینی قبل	نتیجه مطالعه روماتولوژی : کاهش C ₃ ، C ₄ ، کشت خون ، آسیت ، L.P : منفی	ادامه درمان محافظتی قبل ، تجویز dexamethason وریدی و Imipenem
هشتمین روز	افزایش تدریجی سطح هوشیاری و مشاهده حرکات اندامها	پاتولوژی آپاندیس : آپاندیسیت حاد و پری آپاندیسیت پاتولوژی لنف نود مزنتر : هیپرپلازی و وجود میکروآبسه در آنها	مراقبت از bed sore و دبریدمان و پانسمان زخمها

* Albumin
** Glucose
*** Lumbar puncture

بحث:

در رابطه با این بیمار از اساتید محترم دانشگاه علوم پزشکی همدان در رشته‌های مختلف دعوت شد تا با شرکت در گراندراند نیمه دوم سال ۱۳۸۳ در بیمارستان مباشر کاشانی همدان این بیماری را مورد بحث و بررسی قرار دهند. تشخیص نهائی بیماری پس از بحث و بررسی عفونت یرسینیا بود. یکی از دلایل آن نتیجه مطالعه پاتولوژی آپاندیس و بیوپسی لنف نود مزانتر بود در بررسی هیستوپاتولوژیک عقده لنفاوی مزانتر، هیپرپلازی واکنشی بصورت اتساع سینوزوئیدهای لنفاوی همراه با تجمعات کانونی و با حدود مشخص هیستوسیتها مشاهده گردید و در بعضی نواحی تجمع خفیف نوتروفیلها در مرکز این کانونهای هیستوسیتها مشاهده می‌شد که بیانگر مراحل اولیه تشکیل گرانولومهای ستاره‌ای شکل حاوی میکروآبسه می‌بود. این خصوصیت را بطور معمول در عفونتهای یرسینیا، کلامیدیا و بیماری خراش گربه مشاهده می‌کنیم. با توجه به سیر کلینیکی این بیمار تشخیص یرسینیا مطرح می‌باشد. مشاهده مایع آسیت با الگوی اگزوداتیو و التهاب لوپهای روده در جراحی نیز با عفونت یرسینیا قابل توجیه بود، ضمناً نتیجه مطالعه پاتولوژی آپاندیس که التهاب حاد آپاندیس و بافتهای اطراف آپاندیس را نشان می‌داد و همچنین پیشرفت سیر کلینیکی بیماری پس از آپاندکتومی که بصورت درگیری ارگانهای متعدد شامل ریه، کلیه، کبد و مغز مشاهده شد، دلیلی واضح از یک بیماری و عفونت سیستمیک بوده است. شروع اولیه آن بصورت آپاندیسیت حاد ظاهر و پس از جراحی کورس کلینیکی خود را ادامه داده است کشت ارسالی از مایع آسیت و خون در این بیمار منفی بود با توجه به حساسیت این میکرو ارگانسیم و نیاز به شرایط خاص برای کشت دلیل را می‌توان به دریافت آنتی بیوتیک از قبل و یا عدم رعایت شرایط ارسال نمونه یا تهیه کشت از این باکتری دانست.

یرسینیا که به دو گونه اینتروکولتیکا (*y. enterocolitica*) و پseudotuberculosis (*Y. pseudo TB*) می‌باشد باسیلی گرم منفی است که در اثر مصرف غذای آلوده با مدفوع و ادرار منتقل می‌شود (۷). عفونت یرسینیا باعث سندرمهای کلینیکی شامل: آدنیت مزانتر، عفونت ایلئوم، کولیت (*colitis, ileitis, mesenteric. Lymphadenitis*) و آپاندیسیت حاد می‌شود (۱). بعضی از عفونتهای آن خفیف و خود به خود بهبود می‌یابد ولی گاهی باعث

سپتی سمی با میزان بالای مرگ و میر خواهد شد. ۶٪ از بیماران آدنیت مزانتر ۵٪ از بیماران با آپاندیسیت حاد بدلیل عفونت با یرسینیا ایجاد می‌شوند (۱). در بیماری که به عفونت یرسینیا مشکوک می‌شویم و علائم کلینیکی آپاندیسیت حاد را دارد باید حتماً تحت عمل جراحی آپاندکتومی قرار گیرد (۱). در بیماری که آپاندیسیت بدون عارضه بوده و تحت عمل جراحی قرار گرفته اکثراً انتظار می‌رود بهبودی علائم بالینی و طبیعی شدن علائم حیاتی پس از ۴۸ ساعت مشاهده گردد، ناپایدار بودن علائم حیاتی در این مدت معمولاً شایع و بیشترین موارد ناشی از عوارض تنفسی و بیهوشی خصوصاً آتل اکتازی (*Atelectasis*) می‌باشد. در صورتی که بهبودی کلینیکی و علائم حیاتی پس از ۴۸ ساعت مشاهده نشد پزشک باید به عوارض شایع مانند عفونت تنفسی - آسپیره - عوارض محل رگ گیری - عفونت زخم - عفونت ادراری یا مشکلات داخل پریتون مانند باز شدن قاعده آپاندیس یا صدمات ناخواسته روده‌ها و آبسه و عفونتهای داخل شکم توجه نماید (۱).

هر یک از عوارض فوق دارای علائم بالینی نسبتاً خاص و مشخص بوده و با معاینات و تستهای آزمایشی قابل تشخیص می‌باشند. اما در مورد بیمار معرفی شده علائم درگیری ارگانها و سیستمهای مختلف مشاهده می‌شد بدون اینکه کانون مشخصی برای توجیه آنها موجود باشد. با توجه به علائم بالینی در بدو مراجعه و یافته‌های ضمن عمل مینی بر آپاندیسیت بدون پارگی و عارضه و نتیجه مطالعه پاتولوژی آپاندیس و مطالعه بافت شناسی غدد لنفاوی مزانتر با چهره ویژه که در چند مورد بیماری خاص نظیر یرسینیا مشاهده می‌شود و همچنین علائم بالینی پس از عمل جراحی مانند تهوع، استفراغ، اسهال، و سپس درگیری ارگانهای متعدد خصوصاً با مشاهده علائم نقص ایمنی در آزمایش بیمار که می‌تواند یکی از فاکتورهای مستعد کننده پیشرفت سیر بیماری زمینه‌ای عفونی پس از آپاندکتومی و پیدایش علائمی از نارسایی کبدی - تنفسی - کلیوی - و مغزی بصورت میکروآمبولی باشد و همچنین با توجه به اینکه یرسینیا یکی از عوامل نسبتاً شایع در ایجاد آدنیت مزانتر و آپاندیسیت حاد می‌باشد، لذا می‌توان نتیجه گرفت که بیماری اولیه و زمینه‌ای عفونت یرسینیا بوده است. نکاتی که بنظر می‌رسد در این بیماری حائز اهمیت

- the appendix. *Semin Diagn Pathol* 2004 May; 21(2): 86-97.
3. Kiselev IUI , Markov IS. Acute appendicitis in patients with yersinia infection. *Khirurgiia (mosk)*. 1990 Oct; 10: 122-7
 4. Mandell GL, Bennett JE, Dolin R. Principles and practice of infectious diseases. 5th ed. Philadelphia: Churchill Livingstone, 2000: 1136-1150.
 5. Bennion RS, Thompson JE Jr, Gil J, schmit PJ. The role of yersinia enterocolitica in appendicitis in the southwestern united states. *Am Surg* 1991 Dec; 57 (12) 766-8
 6. Harold Ellis , I.keith Nathanson . Appendix and appendectomy. *Maingots abdominal operations*. 10th ed. Appleton & Lange , 1997: 1199
 7. el-Sherbini M, al-Agili S, el-Jali H, Aboshkiwa N , Koha M. Isolation of yersinia enterocolitica from cases of acute appendicitis and icecream. *East Mediterr Health J* 1999 Jan; 5 (1):130-5

بوده و در صورت مشاهده موارد مشابه باید توجه شود شامل ارسال نمونه پاتولوژی آپاندیس و در صورت مشاهده هرگونه یافته غیر طبیعی هنگام عمل تهیه بیوپسی از آن و تهیه نمونه مایع داخل شکم جهت آزمایش ضروری است. در بیماری که بطور کلینیکی و در زمان عمل جراحی با مشاهده تشخیص آپاندیسیت حاد قطعی گردید و پاتولوژی نیز آنرا تأیید می کند در صورت عدم مشاهده روند بهبودی پس از عمل باید به عوارض آپاندیسیت حاد و عمل جراحی آن توجه نمائیم (۱). در صورت بررسی کامل و دقیق کلینیکی و پاراکلینیکی اگر مدارکی دال بر عوارض مربوطه به بیماری یا عمل جراحی مشاهده نکردیم بیمار را باید از نظر بیماری های زمینه ای ، نقص ایمنی و یا عفونت با ویروس یا باکتری های خاص مورد مطالعه قرار دهیم.

منابع :

1. Schwarts SI , Shires GT , Spencer FC. Schwarts principle of surgery. 7th ed. Philadelphia: McGraw-Hill, 1999:1384, 1387-389,1392.
2. Lamps LW. Appendicitis and infection of