

گزارش موردی از سندرم پری رومبرگ

پدرام علیرضایی^۱، لیلا خضریان^{۲*}، حمیدرضا قاسمی بصیر^۳، سینا خانعلی^۴

^۱ استادیار پوست، مرکز تحقیقات پسونریازیس، دانشگاه علوم پزشکی همدان، همدان، ایران
^۲ دستیار پوست بیمارستان فرشچیان سینا، دانشگاه علوم پزشکی همدان، همدان، ایران
^۳ استادیار گروه آسیب شناسی، دانشکده پزشکی، دانشگاه علوم پزشکی همدان، همدان، ایران
^۴ دستیار پوست بیمارستان فرشچیان سینا، دانشگاه علوم پزشکی همدان، همدان، ایران

*نویسنده مسئول: لیلا خضریان، دستیار پوست بیمارستان فرشچیان سینا، دانشگاه علوم پزشکی همدان، همدان، ایران. ایمیل: khezrian.leila@yahoo.com

DOI: 10.21859/hums-23049

چکیده

تاریخ دریافت مقاله: ۱۳۹۵/۰۸/۲۶

تاریخ پذیرش مقاله: ۱۳۹۵/۱۱/۱۱

مقدمه: سندرم پری رومبرگ بیماری نادر بصورت آتروفی نیمه از صورت بطور پیشرونده می‌باشد. این بیماری می‌تواند پوست، بافت زیر جلدی، عضلات، غضروف و ساختارهای استخوانی زیرین را درگیر کند.

معرفی مورد: یک زن ۲۷ ساله با شکایت عدم قرینگی در ظاهر صورت به درمانگاه سرپایی پوست بیمارستان فرشچیان همدان مراجعه نمود. غیر قرینگی صورت از سن ۱۶ سالگی شروع شده و طی ۴ سال پیشرفت کرده و بعد از آن متوقف شده بود. در معاینه بالینی در سمت راست صورت، کوچک‌تر بودن اجزای صورت خصوصاً در ناحیه چانه و فقدان بافت چربی زیر جلدی همراه با سفت شدن پوست دیده می‌شد. هیچ علامتی به نفع درگیری سیستمیک یا بیماری دیگری دیده نمی‌شد. **نتیجه گیری:** این بیماری خود محدود شونده است، اما می‌تواند با درگیربهای سیستمیک مانند اختلالات نورولوژیکی همراه باشد. علائم بالینی بیماری برای تشخیص آن کلیدی می‌باشد. رویکرد درمانی چند جانبه برای کنترل بیماری ضروری است.

واژگان کلیدی:

غیر قرینگی

سندرم پری رومبرگ

صورت

تمامی حقوق نشر برای دانشگاه علوم پزشکی همدان محفوظ است.

مقدمه

در بین تظاهرات سیستمیک درگیری سیستم عصبی مرکزی به صورت تشنج شایعترین یافته بوده است، ولی علت زمینه‌ای آن نامشخص باقی مانده است [۱، ۶]. این بیماری اغلب در ناحیه ماگزیلاری آغاز می‌شود ولی می‌تواند چانه و پیشانی را نیز درگیر کند. شیوع آن در حدود ۱ نفر در هر ۷۰۰۰۰ نفر است و در جنس مؤنث شایعتر است، اگرچه نسبت درگیری مردان به زنان در این بیماری توضیح داده نشده است. در اغلب موارد سمت چپ صورت درگیر می‌شود [۷، ۸].

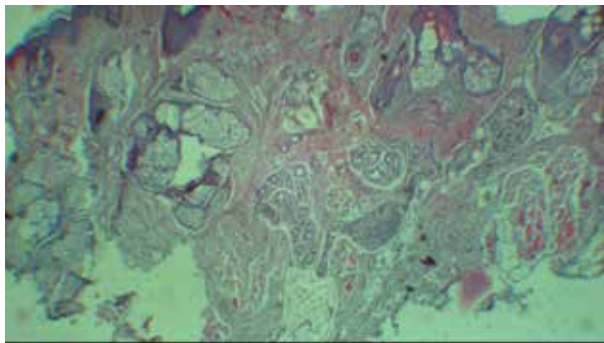
هنوز درمان موثری برای این بیماری پیدا نشده است و یک همکاری بین رشته‌های مختلف پزشکی از جمله پوست، دندانپزشکان و روانپزشکان برای کنترل این بیماری مورد نیاز می‌باشد [۷].

معرفی مورد

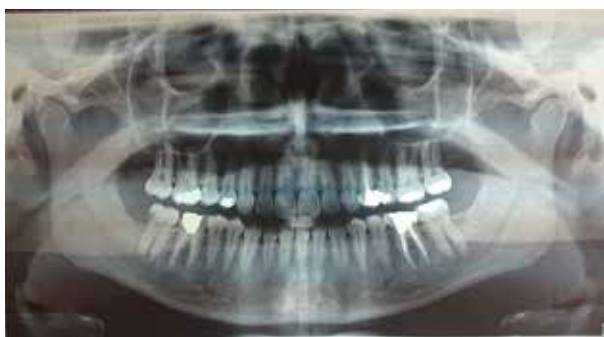یک زن ۲۷ ساله با شکایت عدم قرینگی در ظاهر صورت به درمانگاه سرپایی مرکز فرشچیان همدان مراجعه نمود. غیر قرینگی صورت از سن ۱۶ سالگی شروع شده و طی ۴ سال به

سندرم پری- رومبرگ یک بیماری نادر است و اطلاعات موجود در مورد تظاهرات بالینی و دموگرافیک آن بر اساس گزارشات موردی بوده است [۱]. اولین بار در سال ۱۸۲۵ توسط پری (Parry) و در سال ۱۸۴۶ توسط رومبرگ (Romberg) به صورت همی آتروفی پیشرونده اکتسابی صورت توضیح داده شد [۲]. در این بیماری، آتروفی یکطرفه صورت و درگیری پوست، بافت زیر جلدی، عضلات اسکلتی و استخوان ممکن است دیده شود. وسعت آتروفی معمولاً محدود به یک نیمه صورت بوده و بیماری به آهستگی پیشرفت می‌کند، بعد از آن پروسه پاتولوژیک معمولاً متوقف می‌شود [۳]. آتروفی پوست معمولاً محدود به مناطق توزیع عصب سه قلوئی یا تریژمینال می‌باشد. اختلالات رنگدانه ای (هیپو یا هیپر پیگمانتاسیون) نیز ممکن است دیده شوند [۴]. به دنبال ایجاد آتروفی، احتمال ایجاد اندوراسیون پوست، آلوپسی سیکاتریسیل و خشکی پوست، وجود دارد. معمولاً یک اسکار خطی مشخص که پوست سالم و درگیر را جدا می‌کند، نیز مشاهده می‌شود [۳، ۵].

انجام شد که نرمال بود (تصویر ۴).

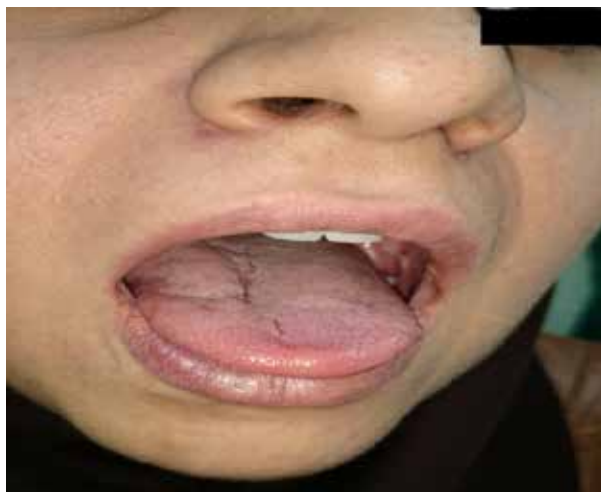

تصویر ۳: جایگزینی بافت چربی زیر پوستی با باندل های کلاژن

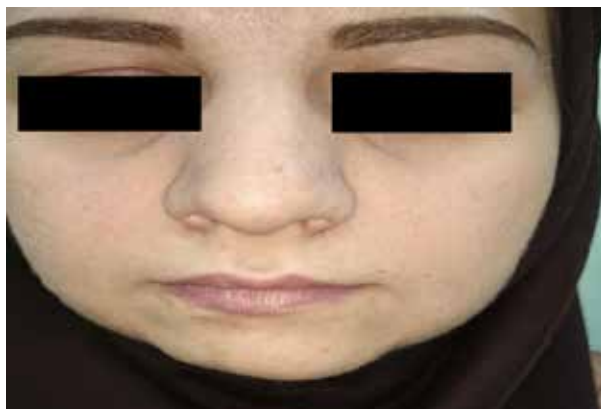

تصویر ۴: رادیوگرافی نرمال ناحیه مندیبل

آرامی پیشرفت کرده بود. هیچ ناتوانی عملکردی یا درگیری عصبی دیگری وجود نداشت. بیمار هیچ سابقه‌ای از بیماری دیگری نداشت و کاملاً سالم بود. سابقه خانوادگی و زمینه‌ای از بیماری‌های استخوانی و بافت نرم وجود نداشت. علاوه بر احساس کشیدگی پوست در هنگام لمس، یک خط تیره فرو رفته در سمت راست چانه دیده می‌شد. در ناحیه گرفتار تندر نس وجود نداشت. همچنین در معاینه دهان، نیمه راست زبان نیز آتروفیک بود (تصاویر ۱ و ۲).



تصویر ۱: آتروفی نیمه راست زبان



تصویر ۲: عدم قرینگی ظاهر صورت

بحث

همی آتروفی پیشرونده صورت یا سندرم پری-رومبرگ، یک بیماری نادر نوروکوتانئوس با منشأ نامشخص است و معمولاً در دهه اول و دوم زندگی ایجاد می‌شود و می‌تواند باعث اختلالات عملکردی و زیبایی شود [۹]. به جز اختلال نورولوژیک در متابولیسم چربی؛ چندین فاکتور دیگر مثل وراثت، عفونت ویرال، تروما، اختلالات اندوکراین، خود ایمنی، اختلال سیستم سمپاتیک، نوریت تری ژمینال، بیماری‌های بافت هم بند (خصوصاً اسکلودرما) و مالفورماسیونهای آتروفیک در سیستم عصبی سمپاتیک گردنی بعنوان پاتوژنز بیماری پیشنهاد شده‌اند؛ اما پاتوفیزیولوژی بیماری کاملاً شناخته نشده است [۵، ۷، ۱۰]. در سال ۱۹۱۲، کاسیرر (Cassirer) پاتوژنز نوروتروفیک را تعریف کرد. در این تعریف او متذکر شده است که پروسه بیماری آتروفیک، مسیر عصب‌تری ژمینال را دنبال می‌کند [۱۱].

در بررسی بافت شناسی این بیماری، آتروفی اپیدرم، درم و بافت زیرجلدی مشاهده می‌شود. هم چنین انفیلتراسیون متغیری از لنفوسیت و مونوسیت در درم و فقدان چربی زیر پوستی از سایر ویژگی‌های بافت شناسی هستند [۳]. درگیری‌های سیستمیک

در بررسی‌های آزمایشگاهی، شمارش کامل سلولهای خونی و آنالیز ادرار و آنتی بادی ضد هسته‌ای (ANA) نرمال بود.

در بررسی هیستوپاتولوژی این بیمار، جایگزینی چربی زیر جلدی بوسیله باندهای فشرده و ضخیم کلاژن در زیر غدد اکراین دیده شد (تصویر ۳).

به منظور بررسی وسعت درگیری، یک رادیوگرافی از مندیبل

مطالعه حاضر، عدم قرینگی صورت، آتروفی و انحراف زبان را داشت ولی هیچ عارضه سیستمیکی در این مورد مشاهده نمی‌شد، هم چنین در بررسی رادیوگرافیک، دندانهای سمت درگیر نرمال و از نظر بالینی سالم بودند اگرچه اختلال در رشد ریشه‌های دندانی و تأخیر ایجاد دندان ممکن است در این بیماری دیده شود [۱۴].

چندین تشخیص افتراقی برای این بیماری وجود دارد از جمله: نوع خطی بیماری اسکلودرما یا (En coup de sabre) و فلج یکطرفه صورت و عضلات به عنوان عارضه‌ای از ترومای قبلی که منجر به غیرقرینگی شده است [۷]. مهم‌ترین تشخیص افتراقی، نوع خطی بیماری اسکلودرما (En coup de sabre) است که با اندوراسیون مشخص پوست در ناحیه اسکالپ نمایان شده و اغلب به ناحیه پیشانی محدود شده و به زیر آن کشیده نمی‌شود [۱۵]. همچنین اسکروز پوستی و فیبروز بافت همبند در هیستوپاتولوژی اسکلودرمی دیده می‌شود صورتیکه در پری رومبرگ آتروفی پوست درگیر دیده می‌شود و برخلاف اسکروز، فولیکل‌های مو اغلب نرمال هستند. در هر دو بیماری اختلالات نورولوژیک ممکن است مشاهده شود، و گاهی اوقات افتراق بین این دو بیماری بسیار سخت است [۹]. هدف از درمان، بهبود ظاهر فیزیکی بیمار است و در طی سالها چندین روش مختلف برای آن استفاده شده است. درمان اصلی این بیماری بر پایه جایگزینی جراحی بافت آتروفیک از بین رفته با استفاده از ایمپلنت‌های مختلف، فلپ و گرفت‌های اتولوگ می‌باشد [۱۵]. شواهدی از سودمندی درمانهای دارویی اسکلودرما مانند کلروکین، کلسی پوتریول و متوترکسات، در این بیماران نیز گزارش شده است [۴، ۱].

REFERENCES

- Tollefson MM, Witman PM. En coup de sabre morphea and Parry-Romberg syndrome: a retrospective review of 54 patients. *J Am Acad Dermatol*. 2007;56(2):257-63. DOI: 10.1016/j.jaad.2006.10.959 PMID: 17147965
- Ong B, Chong PN, Yeo PP. Progressive hemifacial atrophy--a report of 2 cases. *Singapore Med J*. 1990;31(5):497-9. PMID: 2259953
- da Silva Pinheiro TP, Camarinha da Silva C, Limeira da Silveira CS, Ereno Botelho PC, Rodrigues Pinheiro MDG, Viana Pinheiro JDJ. Progressive hemifacial atrophy: case report. *Oral Med Oral Pathol Oral Surg*. 2006;11(2):112-4.
- Paydary K, Esmaeli S, Jabbari H. Photoclinic. Parry-Romberg syndrome. *Arch Iran Med*. 2013;16(9):565-6. DOI: 013169/AIM.0018 PMID: 23981165
- Sommer A, Gambichler T, Bacharach-Buhles M, von Rothenburg T, Altmeyer P, Kreuter A. Clinical and serological characteristics of progressive facial hemiatrophy: a case series of 12 patients. *J Am Acad Dermatol*. 2006;54(2):227-33. DOI: 10.1016/j.jaad.2005.10.020 PMID: 16443052
- Ashrafzadeh F, Farajirad M. Intractable seizure in a case with parry-Romberg syndrome and good response to intravenous immune globulin. *Iran J Pediatr*. 2006;16(1):83-8.
- Sharma M, Bharatha A, Antonyshyn OM, Aviv RI, Symons SP. Case 178: Parry-Romberg syndrome. *Radiology*. 2012;262(2):721-5. DOI: 10.1148/radiol.11092104 PMID: 22282187
- Neville BW, Damm DD, Allen CN, Bouquout JE. *Oral Maxillofacial Pathology*. 3rd ed. India: Elsevier Inc; 2009.
- Paprocka J, Jamroz E, Adamek D, Marszał E, Mandera M. Difficulties in differentiation of Parry-Romberg syndrome, unilateral facial scleroderma, and Rasmussen syndrome. *Childs Nerv Syst*. 2006;22(4):409-15. DOI: 10.1007/s00381-005-1262-x PMID: 16247619
- Whyman RA, Doyle TC, Harding WJ, Ferguson MM. An unusual case of hemifacial atrophy. *Oral Surg Oral Med Oral Pathol*. 1992;73(5):564-9. PMID: 1518644
- Anderson PJ, Molony D, Haan E, David DJ. Familial Parry-Romberg disease. *Int J Pediatr Otorhinolaryngol*. 2005;69(5):705-8. DOI: 10.1016/j.ijporl.2004.12.004 PMID: 15850693
- Deshingkar SA, Barpande SR, Bhavthankar JD, Humbe JG. Progressive hemifacial atrophy (Parry-Romberg Syndrome). *Contemp Clin Dent*. 2012;3(Suppl 1):S78-81. DOI: 10.4103/0976-237X.95111 PMID: 22629073
- Wakhlou A, Agarwal V, Aggarwal A, Misra R. Parry Romberg syndrome: a close differential diagnosis of linear scleroderma en coup de sabre. *J Assoc Physicians India*. 2003;51:980. PMID: 14719588
- Colquhoun AN, Ferguson MM, Doyle TC. Hemifacial atrophy with bilateral short roots. *Br J Oral Maxillofac Surg*. 2000;38(5):533-6. DOI: 10.1054/bjom.2000.0461 PMID: 11010789
- Guerrerosantos J, Guerrerosantos F, Orozco J. Classification and treatment of facial tissue atrophy in Parry-Romberg disease. *Aesthetic Plast Surg*. 2007;31(5):424-34. DOI: 10.1007/s00266-006-0215-4 PMID: 17700981

A Case Report of Parry-Romberg Syndrome

Pedram Alirezaei ¹, Leila Khezrian ^{2,*}, Hamidreza Ghasemi Basir ³,
Sina Khanali ⁴

¹ Assistant Professor, Psoriasis Research Center, Hamadan University of Medical Sciences, Hamadan, Iran

² Resident of Dermatology, School of Medicine, Hamadan University of Medical Sciences, Hamadan, Iran

³ Assistant Professor, Department of Pathology, School of Medicine, Hamadan University of Medical Sciences, Hamadan, Iran

⁴ Resident of Dermatology, School of Medicine, Hamadan University of Medical Sciences

* Corresponding author: Leila Khezrian, Resident of Dermatology, School of Medicine, Hamadan University of Medical Sciences, Hamadan, Iran. E-mail: khezrian.leila@yahoo.com

DOI: 10.21859/hums-23049

Received: 16.11.2016

Accepted: 30.01.2017

Keywords:

Asymmetry
Parry-Romberg Syndrome
Face

How to Cite this Article:

Alirezaei P, Khezrian L, Ghasemi Basir H, Khanali S. A Case Report of Parry-Romberg Syndrome. *Sci J Hamadan Univ Med Sci.* 2017;23(4):370-373. DOI: 10.21859/hums-23049

© 2017 Hamadan University of Medical Sciences.

Abstract

Introduction: Parry-Romberg syndrome, a rare syndrome, is characterized by progressive atrophy affecting one side of the face. This disease can include the skin, subcutaneous tissue, muscles, cartilage, and underlying bony structures.

Case Presentation: A 27-year-old female was admitted to the outpatient clinic of dermatology of Farshchian Hospital, with chief complaint of asymmetric facial appearance. The asymmetry started at the age of 16 and developed over a period of 4 years, then stopped. A physical examination revealed that the right side of her face, especially her chin was smaller than the left side, and there was loss of subcutaneous fat, which was associated with skin tightness. There were no systemic symptoms of other illnesses or other signs.

Conclusion: The disease is self-limiting, yet, can be associated with systemic involvement such as neurological disorders. Clinical symptoms are the keys of diagnosis. A multi-lateral approach is essential to control the disease.