

گزارش یک مورد سندرم فار

دکتر محمد داود محبی*، دکتر امیر ادیبی**

دریافت: ۹۱/۱۰/۹ ، پذیرش: ۹۲/۲/۳۱

چکیده:

مقدمه: سندرم فار، پدیده ای نادر از کلسیفیکاسیون ایدیو پاتیک هسته های قاعده ای مغز است که عمدتاً با علائم روانپزشکی مانند هذیان، توهم و افسردگی با علائم نورولوژیک حرکتی و شناختی تظاهر پیدا میکند. معمولاً بطور تصادفی در برش نگاری کامپیوتری مغز بیماران دچار اختلالات روانی تشخیص داده میشود.

معرفی بیمار: بیمار مردی ۳۵ ساله است که با تابلوی بالینی کاتاتونی و هذیانهای گزند و آسیب، توهمات بینایی و شنوایی در سال ۱۳۹۱ در بیمارستان بهاران زاهدان بستری گردید. سابقه چند ساله ای از شروع علائم خفیف تر در زمینه استرس های متعدد خانوادگی و اجتماعی در وی وجود داشت. در معاینه روانی علاوه بر هذیان گزند، آسیب، کندی سایکوموتور، عدم برقراری ارتباط چشمی و کلامی، عاطفه کند، خلق افسرده و اختلال در خواب، اشتها و عملکرد جنسی بارز بود. آزمون بهره هوشی موید عقب ماندگی ذهنی پایین تراز نرمال و آزمون چندوجهی شخصیت مینه سوتا وجود پاتولوژی روانی با علائم اسکیزو افکتیو را مطرح می کرد. در بررسی های پاراکلینیک علیرغم آنکه کلیه اندکسهای آزمایشگاهی سرمی مانند کلسیم و فسفر در محدوده طبیعی بود، کلسیفیکاسیون گسترده و متقارن ساختمانهای مغزی گزارش گردید.

نتیجه نهایی: باتوجه به شرح حال و سوابق، معاینه وضعیت روانی و ارزیابی های پاراکلینیک در این بیمار، تشخیص سندرم فار مطرح گردید و بیمار تحت درمان با داروهای الانزایین ۱۶ میلی گرم روزانه و سیتالوپرام ۲۰ میلیگرم قرار گرفت. پس از هفته سوم درمان، ارتباط بیمار بهتر شده، توهمات برطرف و شدت هذیانها کاهش یافت همچنین خلق و وضعیت شناختی بیمار بهبود نسبی پیدا کرد.

کلید واژه ها: اختلال اسکیزوافکتیو / سندرم فار / عقب ماندگی ذهنی

مقدمه:

نوع علائم بالینی سندرم فار تا حدودی بستگی به زمان شروع آن دارد. بطوریکه با شروع در سنین جوانی (۲۰ تا ۴۰ سالگی) علائم روانپزشکی شبه اسکیزوفرنی و کاتاتونی غالب تر بوده و در نوع شروع سنین میانسال (۴۰ تا ۶۰ سالگی) معمولاً علائم نورولوژیک مانند پارکینسون، دیستونی، کره آتتوز، تشنج، میوکلونوس و دمانس بارزتر است (۳) هرچند ممکنست ترکیبی از کلیه علائم در هر گروه سنی نیز یافت شود. عقب ماندگی خفیف نیز در بیماران دچار سندرم فار گزارش شده است (۴).

معرفی بیمار:

بیمار، مردی ۳۵ ساله متأهل بیکار که در آبان ماه ۱۳۹۱ در بیمارستان بهاران زاهدان بعلت عدم برقراری ارتباط، حرف نزدن و غذا نخوردن از چند روز قبل بستری

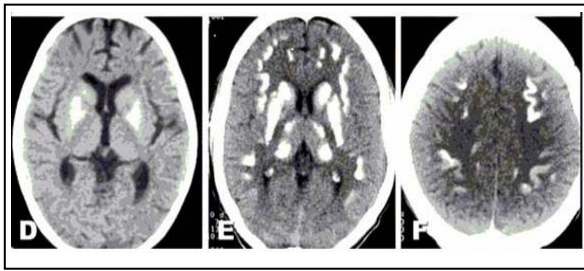
سندرم فار، مجموعه علائمی از اختلالات روانپزشکی و نورولوژیک است که بدلیل کلسیفیکاسیون ایدیو پاتیک هسته های قاعده ای مغز بروز می کند. این سندرم اولین بار توسط تئودور فار (Fahr T) در سال ۱۹۳۰ میلادی توصیف گردید (۱).

علائم بالینی این سندرم بسیار نادر شامل تظاهرات روانی مانند هذیانها و توهمات و افسردگی بهمراه یافته های نورولوژیک از قبیل انواع اختلالات حرکتی و شناختی است. علیرغم کلسیفیکاسیون متقارن ساختمانهای مغزی مانند هسته های قاعده ای، مخچه و ماده سفید مغز، سطح سرمی کلسیم، فسفر و هورمون پاراتیروئید در این بیماران در حد طبیعی است (۲).

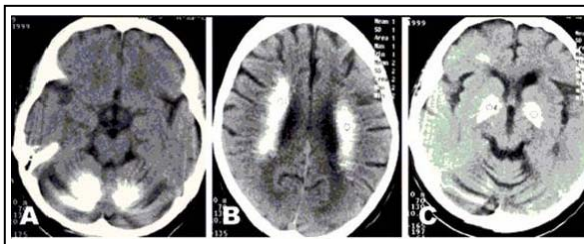
* استادیار گروه روانپزشکی دانشکده پزشکی دانشگاه علوم پزشکی زاهدان

** دستیار گروه روانپزشکی دانشکده پزشکی دانشگاه علوم پزشکی زاهدان (amir771155@yahoo.com)

در برش نگاری رایانه ای مغز، کلسیفیکاسیون متعدد، دوطرفه و قرینه در نواحی هسته های قاعده ای مغز، ماده سفید و نیمکره های مخچه ای مشهود و تشخیصهای احتمالی هیپوپاراتیروئیدی، سندرم فار و یا کلسیفیکاسیون فامیلیال گزارش گردید که در مشاوره و ارزیابی متخصص نورولوژی، سندرم فار تایید گردید (شکل ۱ و ۲).

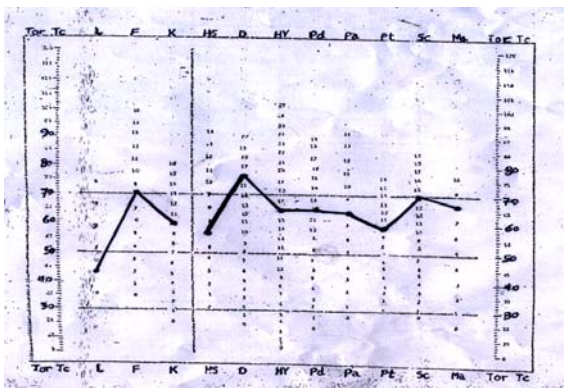


شکل ۱: کلسیفیکاسیون گسترده و متقارن در هسته های قاعده ای، ماده سفید



شکل ۲: کلسیفیکاسیون گسترده و متقارن در هسته های قاعده ای، ماده سفید و نیمکره های مخچه

در آزمون چند وجهی شخصیت مینه سوتا (MMPI)، برافراستگی معیار F و SC و D گزارش گردید که وجود پاتولوژی روانی با علائم اسکیزوافکتیو را مطرح می کند (شکل ۳).



شکل ۳: برافراستگی معیارهای F, SC, D در پروفایل MMPI، موبد آسیب روانی نوع اسکیزوافکتیو

شده بود. شروع علائم از ۴ سال قبل بصورت افکار بدبینی و سوء ظن به اطرافیان، افزایش تمایلات و رفتارهای مذهبی و ارتباط با اجنه بوده که بتدریج تشدید یافته است، بطوریکه در ۲ سال اخیر هذیان های گزند و آسیب شدت یافته و بیمار برای محافظت از خود همواره چاقو (بعنوان سلاح) حمل میکرده و وسایل شخصی خودش را پنهان میکرده است. توهمات بینایی و شنوایی مبنی بر دیدن اجنه و گفتگو با آنها نیز داشته است. اختلال در خواب و اشتها، کاهش تمایلات جنسی و افت عملکرد شغلی و عدم رسیدگی به امور شخصی و بهداشت از دیگر علائم بوده است که نهایتاً به جدایی همسر بیمار از وی منجر میشود. علائم کره، اتنوز، ترمور و ریجیدیتی در بیمار مشاهده نگردید و همچنین علائمی مبنی بر وجود پارکینسونیسم در بیمار مشاهده نشد. در یکسال قبل بیمار به پزشک مراجعه میکند اما بدلیل عدم رضایت اطرافیان بیمار برای بستری، بصورت سرپایی تحت درمان با داروی آنتی سایکوتیک الانزاپین قرار میگیرد و ظاهراً بهبودی مشخصی نداشته است.

در سابقه شخصی، تحصیلات در مقطع ابتدایی با کمبود توانایی یادگیری داشته و به شغل شاگرد رنگ آمیزی از سن نوجوانی مشغول بوده است چراکه در همان زمان کودکی، پدر بیمار ازدواج مجدد داشته و پس از آن توجه چندانی به همسر اول و فرزندانش نداشته است. سابقه شش ماهه ای از سوء مصرف ترکیبات اپیوئیدی رادر یکسال قبل داشته است. در سابقه خانوادگی، اختلال روانی مشخصی بجز سابقه ناواضحی از تغییرات خلقی در برادر بیمار یافت نشد.

در معاینه روانی، وضعیت ظاهری نامرتب و ژولیده با کندی سایکوموتور و عدم برقراری ارتباط کلامی و چشمی در ابتدای مراجعه مشهود بود. در روزهای بعد، فقر حجم و محتوی کلام، عاطفه سطحی، خلق پایین، هذیانهای گزند و آسیب غیر سیستماتیزه، کاهش توجه و تمرکز از علائم بارز بود سطح هشیاری و جهت یابی به زمان و مکان و اشخاص و همچنین وضعیت حافظه طبیعی بود. معلومات عمومی پایین تر از سطح انتظار بود. در معاینه نورولوژیک بجز کندی حرکتی، نکته غیر طبیعی یافت نشد.

ارزیابی تستهای آزمایشگاهی، کلیه اندکسهای سرمی مانند کلسیم، فسفر، الکترولیتهای سرمی در محدوده طبیعی گزارش گردید.

Ca = 8.7, Phos = 4, Na = 139, K = 4.1, FBS = 90

سندرم فار انجام گرفته است تا احتمال وجود پاتولوژی در بیمار گزارش گردد.

اختلالات شناختی و علایم نورولوژیک در این بیمار چندان بارز و مشخص نبود و این با گزارشات که بروز این علایم در بیماران دچار سندرم فار با شروع دیررس (۴۰ تا ۶۰ سالگی) را توصیف کرده اند تطبیق می کند (۵). هرچند زمینه خانوادگی سندرم فار در بعضی مطالعات گزارش شده است (۶) و اخیراً در خانواده های با چند عضو مبتلا ارتباط آن با بازوی بلند کروموزوم ۱۴ مشخص گردیده است (۷) لیکن در سابقه خانوادگی بیمار مذکور مورد مشابهی از نظر بالینی ذکر نشده است ضمن آنکه امکان دسترسی به سایر افراد خانواده بیمار و انجام مصاحبه بالینی یا تهیه برش نگاری کامپیوتری مغز نیز مقدور نبود. نکته دیگر در این بیمار وجود علایم خلق افسرده، کندی سایکوموتور، گوشه گیری و کاهش خواب و اشتها بطور واضح و مشخص بود. بروز علایم خلقی عمدتاً افسردگی در سندرم فار قابل انتظار بوده و در گزارشات متعدد نیز این مسئله بیان شده است (۳). برور علایم خلقی مانیا در سندرم فار بسیار نادر گزارش شده است (۸).

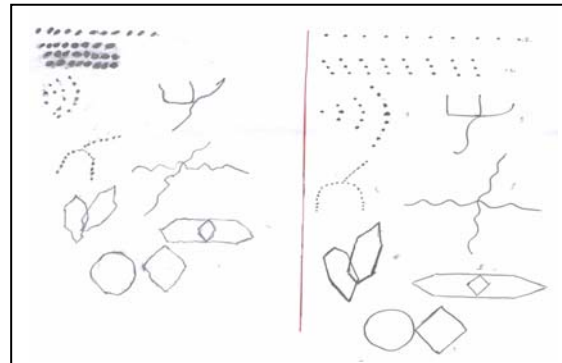
علیرغم شناسایی همزمان علایم شبه اسکیزوفرنی و یافته های نورولوژیک با تغییرات کلسیفیکاسیون ساختمانی مغزی که سندرم فار را مطرح می کند ولی گزارش شده است که وسعت درگیری هسته های قاعده ای مغز ارتباطی با شدت علایم بالینی ندارند (۹) دریک مطالعه، ارتباط بسته میان اختلال افسردگی و کلسیفیکاسیونهای هسته های قاعده ای گزارش شده است (۱۰) ضمن آنکه این فرضیه که در اختلالات خلقی، آسیبی در هسته های قاعده ای مغز و سیستم لیمبیک وجود دارد نیز با توجه به علایم این اختلال تایید می شود.

در پایان لازم به ذکر است در موارد مشابه با بیمار مذکور، وجود علایم کاتاتونی به همراه هذیان ها و توهمات با علایم خلقی، لزوم ارزیابی علل ارگانیک در اختلالات روانی را بیش از پیش مطرح می کند، علیرغم آنکه عوامل روانی- اجتماعی مانند استرسهای متعدد خانوادگی و مشکلات بین فردی و ناتوانی در انطباق با شرایط محیطی در سابقه بیمار وجود داشته باشد.

منابع:

1. Fahr T. [Idiopathic calcification of the cerebral vessels]. Central leaf for general pathology & pathological anatomy 1930-1931; 50: 129-133.

نتیجه ارزیابی آزمون هوش و کسلر بزرگسالان (WAIS-R) در محدوده ۶۶-۷۷ گزارش گردید که در محدوده پایین تر از حد طبیعی بوده و درجاتی از عقب ماندگی ذهنی را مطرح می کند. برای ارزیابی کاملتر ارتباط مشکلات شناختی بیمار با علل ارگانیک احتمالی آزمون بندر گشتالت باروش Hain انجام شد که نتیجه آن طبیعی و بیانگر اضطراب شخص در هنگام انجام آزمون گزارش شد (شکل ۴).



شکل ۴: مقایسه نتیجه تست بندر گشتالت در بیمار (سمت چپ) با شاهد (سمت راست)

باتوجه به شرح حال و سوابق، معاینه وضعیت روانی و ارزیابی های پاراکلینیک در این بیمار، تشخیص سندرم فار مطرح گردید. بیمار تحت درمان با داروهای الانزاپین ۱۶ میلی گرم روزانه و سیتالوپرام ۲۰ میلی گرم قرار گرفت. پس از هفته سوم درمان، ارتباط بیمار بهتر شده، توهمات برطرف و شدت هذیانها کاهش یافت همچنین خلق و وضعیت شناختی بیمار بهبود نسبی یافت.

بحث:

با وجود همزمان بودن علایم روانپریشانه و شبه اسکیزوفرنی با یافته های کلسیفیکاسیون ایدیوپاتیک هسته های قاعده ای مغز دریک بیمار، سندرم فار مطرح می شود بخصوص اگر با نشانه های نورولوژیک و نواقص شناختی و درجاتی از عقب ماندگی ذهنی همراه باشد (۵). شروع علایم در این بیمار، تدریجی و بصورت هذیانها و توهمات مشابه اسکیزوفرنی بوده و با بهره هوشی پایین تر از حد نرمال همراه بود که در مطالعات متعدد گزارش شده است (۵) سن شروع علایم در این بیمار در دهه سوم عمر و با علایم غالب شبه اسکیزوفرنی بوده که با سندرم فار نوع بزرگسالی زودرس مطابقت دارد (۳). لازم به ذکر است که تست بندر گشتالت و آزمون مینه سوتا قبل از تشخیص

- (Germany)
2. Modrego PJ, Mojonero J, Serrano M. Fahr syndrome presenting with pure and progressive presenile dementia. *Neurol Sci* 2005;26:367-69.
 3. Lauterbach EC. Wilson disease (progressive hepatolenticular degeneration). In: Lauterbach EC, ed. *Psychiatric management in neurologic disease*. Washington: American Psychiatric Press, 2000:93; 136.
 4. Seilder GH. Psychiatric and physiological aspect of Fahr syndrome. *Psychiatr Prog* 1985;12:203-5.
 5. Cummings JL, Gosenfeld LF, Houlihan JP, McCaffrey T. Biological psychiatry neuropsychiatric disturbances associated with idiopathic calcification of the basal ganglia. *Biopsychiatry* 1983; 18: 591 -601
 6. Bobek J, Nowak M. Familial form of Fahr syndrome . *Neural Neuropsychiatry* 2001;34:167-75
 7. Geschwind DH, Logino M, Stern JM. Identification of a locus on chromosome 14q for idiopathic basal ganglia calcification (fahr disease). *Am J Hum Genet* 1999 ; 65 : 764-15
 8. Trunterj, Cummings JL, Read SL, Benson DF. Idiopathic basal ganglia calcification and organic mood disorder. *Am J Psychiatr* 1988; 145 (3): 350-3.
 9. Riely DE, Long AE. Movement disorder. In : Bradly WG, Daroff RB, Fenichel GM, Marsden. CD, (eds). *Neurology in clinical practice*. 2nd ed. USA: Butterworth-Heiremann-Newton , 1996: 1768-70
 10. Lopez-Villegas D, Kulisevsky J, Deus J, Junque C, Pujol J, Guardia E, et al. Neuropsychological alterations in patients with computed tomography-detected basal ganglia calcification. *Arch Neurol* 1996; 53: 251-6.

*Case Report***A Case Report of Fahr Syndrome**M.D. Mohebi, M.D.^{*} ; A. Adibi, M.D.^{**}

Received: 29.12.2012

Accepted: 21.5.2013

Abstract

Introduction: Fahr syndrome is a rare phenomenon of idiopathic calcification of the basal ganglia in the brain that is accompanied with psychiatric symptoms such as delusions, hallucinations, depression and neurological motor and cognitive deficits. This syndrome is accidentally diagnosed on brain CT scans of patients with mental disorders.

Case Report: Our patient was a 35 year old man with persecutory delusions, visual and auditory hallucinations admitted to Baharan hospital in Zahedan in 2012. On mental status examination, he showed persecutory delusions, psychomotor retardation, lack of eye and verbal contact, slow affection , depression, sleep and appetite disturbance and sexual dysfunction. IQ test revealed subnormal and MMPI proved psychopathology with schizoaffective symptoms. In paraclinical studies, symmetric and extensive calcification of brain structures was reported, Despite all laboratory indices such as serum calcium and phosphorus were within normal range.

Conclusion: According to his history, mental state examination and clinical evaluation the diagnosis of Fahr's syndrome was made. The patient was treated with olanzapine 1mg and citalopram 20mg daily. After three weeks of treatment, the patient's communication, mood and cognitive status fairly improved ,his hallucinations resolved , and his delusions decreased, (*Sci J Hamadan Univ Med Sci 2013; 20 (2):172-176*)

Keywords: Fahr Syndrome / Mental Retardation / Schizoaffective Disorder

^{*} Assistant Professor, Department of Psychiatry, School of Medicine
Zahedan University of Medical Sciences & Health Services, Zahedan, Iran.

^{**} Resident, Department of Psychiatry, School of Medicine
Zahedan University of Medical Sciences & Health Services, Zahedan, Iran. (amir771155@yahoo.com)