


Adjunctive Low-level Laser Therapy Using 980-nm Diode Laser after Impacted Mandibular Third Molar Surgery: A Randomized Clinical Trial

Sirous Risbaf Fakour¹, Hadi Hashemzahi², Hassan Jahantigh³, Kimia Arab⁴, Leila Gholami^{5,*} 

¹ Associate Professor, Department of Oral and Maxillofacial Surgery, School of Dentistry, Zahedan University of Medical Sciences, Zahedan, Iran

² Assistant Professor, Department of Oral and Maxillofacial Surgery, School of Dentistry, Hamadan University of Medical Sciences, Hamadan, Iran

³ Dentist, Department of Prosthodontics, School of Dentistry, Zahedan University of Medical Sciences, Zahedan, Iran

⁴ Dentist, School of Dentistry, Zahedan University of Medical Sciences, Zahedan, Iran

⁵ Assistant Professor, Dental Implant Research Center, Department of Periodontology, School of Dentistry, Hamadan University of Medical Sciences, Hamadan, Iran

* **Corresponding Author:** Leila Gholami, Dental Implant Research Center, Department of Periodontology, School of Dentistry, Hamadan University of Medical Sciences, Hamadan, Iran. Email: l.gholami@hotmail.com

Abstract

Received: 15.10.2019
Accepted: 22.01.2020

How to Cite this Article:

Risbaf Fakour S, Hashemzahi H, Jahantigh H, Arab K, Gholami L. Adjunctive Low-level Laser Therapy Using 980-nm Diode Laser after Impacted Mandibular Third Molar Surgery: A Randomized Clinical Trial. *Avicenna J Clin Med.* 2020; 26(4): 199-205. DOI: 10.29252/ajcm.26.4.199

Background and Objective: Extraction of impacted lower third molars is one of the most frequent surgeries of the oral cavity. This operation might be accompanied by inevitable complications, such as pain, swelling, and trismus after surgery. Therefore, the aim of this study was to evaluate the impact of low-intensity/power laser therapy on swelling and trismus after impacted mandibular third molar surgery.

Materials and Methods: This randomized double-blind clinical trial was performed on 40 patients who required similar unilateral impacted third molars. These patients were randomly divided into two groups of 20, including the control group with no laser application and the test group receiving laser irradiation. In the intervention group, 1 cm² of the tissue was irradiated immediately post-operation by 12 j/cm² energy using a 980-nm laser setting with continuous wave mode at the output power of 200 MW for 60 s. Radiations were carried out at three regions, including two intraoral sites on the buccal and lingual sides of the operated area and an extraoral area on the joining point of the masseter muscle to the mandible. Inflammation and trismus were assessed by measuring the size of the face and maximum mouth opening on the second and seventh days after surgery.

Results: Our findings demonstrated that in the laser group, on the second day post-operation the maximum mouth opening (trismus) was 28±6 and facial swelling was 217.8±12.8. The two groups were not significantly different on this day regarding the two evaluated variables (P>0.05). On the seventh day, trismus and facial swelling were reported as 39.85±6.97 and 209.2±13.45, respectively. Moreover, improvements were observed in the irradiated group at this time point. However, no statistically significant difference was found between the test and control group concerning these factors (P>0.05).

Conclusion: According to the results of this study, laser application with the parameters set in this study had no significant positive effects on reducing the post-operation complications.

Keywords: Laser Therapy, Oral Surgery, Third Molar

درمان مکمل لیزر کم‌توان با دیود ۹۸۰ نانومتر پس از جراحی دندان مولرسوم نهفته: یک کارآزمایی بالینی تصادفی

سیروس ریسباف فکور^۱، هادی هاشم زهی^۲، حسن جهان تیغ^۳، کیمیا عرب^۴، لیلا غلامی^{۵*} 

^۱ دانشیار، گروه جراحی دهان، فک و صورت، دانشکده دندانپزشکی، دانشگاه علوم پزشکی زاهدان، زاهدان، ایران

^۲ استادیار، گروه جراحی دهان، فک و صورت، دانشکده دندانپزشکی، دانشگاه علوم پزشکی همدان، همدان، ایران

^۳ دندانپزشک، گروه پروتزهای دندانی، دانشکده دندانپزشکی، دانشگاه علوم پزشکی زاهدان، زاهدان، ایران

^۴ دندانپزشک، دانشکده دندانپزشکی، دانشگاه علوم پزشکی زاهدان، زاهدان، ایران

^۵ استادیار، مرکز تحقیقات ایمپلنت‌های دندانی، گروه پرودنتولوژی، دانشکده دندانپزشکی، دانشگاه علوم پزشکی همدان، همدان، ایران

* نویسنده مسئول: لیلا غلامی، مرکز تحقیقات ایمپلنت‌های دندانی، گروه پرودنتولوژی، دانشکده دندانپزشکی، دانشگاه علوم پزشکی همدان، همدان، ایران. ایمیل: l.gholami@hotmail.com

چکیده

سابقه و هدف: جراحی دندان‌های عقل نهفته یکی از شایع‌ترین جراحی‌های حفره دهان است که می‌تواند عوارض اجتناب‌ناپذیری چون درد، تورم و محدودیت در بازشدن دهان (تریسموس) را به همراه داشته باشد. در این ارتباط، مطالعه حاضر با هدف تعیین تأثیر لیزر درمانی با شدت/توان پایین بر تورم و تریسموس پس از جراحی مولرسوم نهفته فک پایین انجام شد.

مواد و روش‌ها: در مطالعه کارآزمایی بالینی تصادفی شده دوسوکور حاضر، ۴۰ بیمار نیازمند جراحی خارج‌سازی مولرسوم‌های نهفته مشابه به‌صورت تصادفی در دو گروه ۲۰ نفره (گروه کنترل بدون لیزر و گروه تابش لیزر) جای گرفتند. بلافاصله پس از جراحی، با استفاده از یک دستگاه لیزر با طول موج ۹۸۰ نانومتر با تابش پیوسته و توان خروجی ۲۰۰ میلی‌وات، ۱۲ ژول بر سانتی‌متر مربع انرژی در مدت ۶۰ ثانیه بر ناحیه‌ای با وسعت ۱ سانتی‌متر مربع بر بافت تابانیده شد. تابش‌ها در سه ناحیه انجام شدند؛ دو نقطه در سمت باکال و لینگوال ناحیه جراحی از داخل دهان و یک نقطه در محل اتصال عضله ماستر به فک پایین. اندازه تورم و تریسموس با اندازه‌گیری ابعاد صورت و میزان بازشدن دهان در دومین و هفتمین روز پس از جراحی بررسی گردید.

یافته‌ها: در گروه لیزر در روز دوم پس از جراحی میزان تریسموس معادل 28 ± 6 و میزان تورم صورت برابر با $217/8 \pm 12/8$ بود و از نظر آماری تفاوت معناداری بین گروه لیزر و کنترل مشاهده نشد ($P > 0/05$). این میزان در روز هفتم به ترتیب معادل $39/85 \pm 6/97$ و $209/2 \pm 12/45$ ارزیابی شد و اگرچه بهبود در گروه تحت تابش مشاهده گردید؛ اما تفاوت آماری معناداری در این اندازه‌ها با گروه کنترل به‌دست نیامد ($P > 0/05$).

نتیجه‌گیری: براساس نتایج می‌توان گفت که تابش لیزر براساس پروتکل مورد استفاده در این مطالعه، اثر مثبت و معناداری بر عوارض پس از جراحی دندان عقل ندارد.

واژگان کلیدی: جراحی دهان، دندان عقل، لیزر درمانی

مقدمه

می‌باید. تریسموس به دلیل گرفتگی در عضلات جوونده ایجاد شده و موجب ناراحتی بیمار در حین غذاخوردن و صحبت‌کردن می‌گردد [۱-۳]. به‌منظور کاهش عوارض، به‌طور معمول داروهایی چون کورتیکواستروئیدها و NSAIDs (Nonsteroidal Anti-inflammatory Drugs) تجویز می‌شوند؛ اما این داروها می‌توانند عوارض جانبی مختلفی مانند زخم معده، واکنش‌های

یکی از رایج‌ترین جراحی‌های حفره دهان، جراحی خارج‌سازی دندان‌های مولرسوم نهفته است که حتی در صورت رعایت اصول جراحی کم‌تهاجمی می‌تواند با عوارضی چون درد، تورم، تریسموس و یا محدودیت در بازکردن دهان همراه باشد [۱]. حداکثر میزان تورم در این نوع جراحی معمولاً پس از ۲۴ ساعت ایجاد می‌شود و پس از گذشت پنج تا هفت روز بهبود

سیستمیک کامل که دارای نهنفتگی دندان مولرسوم مشابه به صورت مزو انگولار کلاس II و I و A بودند، مورد مطالعه قرار گرفتند. وجود بیماری سیستمیک، عفونت موضعی (همچون پریکورونیت)، سابقه استفاده از داروهای چو NSAID تا ۱۲ ساعت قبل از جراحی، مصرف داروهای کنترل بارداری، بارداری و شیردهی به عنوان معیارهای خروج از مطالعه در نظر گرفته شدند. پس از ورود افراد به مطالعه و پیش از آغاز درمان، از تمام شرکت کنندگان رضایت نامه آگاهانه دریافت شد. بیماران براساس قرعه کشی به طور تصادفی با همسان سازی جنسیت (به نحوی که تعداد مردان و زنان در دو گروه یکسان بود) در دو گروه مورد و کنترل قرار داده شدند. گروه مورد، استفاده از لیزر کم توان پس از جراحی و گروه کنترل، بدون تابش لیزر بود.

در این مطالعه اندازه گیری ها توسط یک دندانپزشک که از نوع گروه درمانی بیماران مطلع نبود، صورت گرفت. فاصله بین انسیزورها (اینترانسیزال) بر مبنای میلی متر اندازه گیری شد (حداکثر باز شدن دهان). میزان تریسموس نیز با استفاده از اختلاف اندازه گیری قبل و بعد از عمل تقسیم بر اندازه قبل از عمل به صورت درصد محاسبه گردید.

از سوی دیگر، فاصله افقی بین گوشه لب و اوریکول گوش و فاصله عمودی بین کانتوس کناری و زاویه فک پایین به وسیله نخ بخیه سیلک (Silk) اندازه گیری شد. این اندازه گیری ها قبل از جراحی و در روزهای دوم و هفتم پس از جراحی تکرار گردیدند. به منظور بررسی تورم، ابتدا اندازه صورت از طریق اندازه گیری مجموع این دو اندازه افقی و عمودی تقسیم بر ۲ به دست آمد. پس از تقسیم نمودن اختلاف اندازه صورت، قبل و بعد از جراحی بر اندازه صورت قبل از جراحی به صورت درصد میزان تورم صورت محاسبه گردید.

به منظور جراحی دندان عقل نهنفته از حداکثر ۲ کارپول لیدوکائین ۲ درصد با غلظت اپی نفرین ۱:۱۰۰۰۰۰ و بی حسی بلاک عصب آلولا تحتانی استفاده شد. همچنین برای تمام بیماران، فلپ مثلثی با طول کافی (به طوری که دید و دسترسی مورد نیاز را فراهم کند) کنار زده شد. پس از جراحی، ناحیه فلپ با نخ بخیه سیلک ۳-۰ بسته شد.

در گروه مداخله بلافاصله پس از جراحی، لیزر به صورت داخل دهانی تابانده شد. بدین منظور با استفاده از دستگاه لیزر دیود Doctor Smile WISER/LA3D0 001.3، ساخت شرکت LAMBDA، کشور ایتالیا) با طول موج ۹۸۰ نانومتر با تنظیمات تابش پیوسته (CW: Continuous Wave) و توان خروجی ۲۰۰ میلی وات به مدت ۶۰ ثانیه با فاصله ۱ میلی متر از بافت توسط سرقلم Flat top therapy در ناحیه ای با سطح مقطع ۱ سانتی متر مربع تابش صورت گرفت که مطابق با مطالعات انجام شده، روشی مناسب برای ارزیابی اثرات کم توان لیزر درمانی با استفاده از دستگاه های پرتوان می باشد [۱۳]. تابش لیزر با دانسیته انرژی ۱۲ ژول بر سانتی متر مربع در سه ناحیه انجام شد؛

التریک، افزایش فشار خون، نارسایی قلبی، آترواسکلروز و تداخل با داروهای کنترل کننده فشار خون را به همراه داشته باشند؛ از این رو بهتر است تا حد امکان استفاده از آن ها محدود گردد [۴،۵]. امروزه با پیشرفت علم و ورود انواع لیزرها به درمان های دندانپزشکی، استفاده از این داروها در جراحی های دهان به ویژه لیزرهای دیود شایع تر شده است [۶]. علاوه بر کاربرد این نوع لیزرها در توان های بالا به منظور ایجاد اثرات انعقادی در جراحی های دهان، یکی از کاربردهای مهم آن ها استفاده از ویژگی فتو بیو مدولیشن در تابش های با انرژی یا توان پایین (Low Level/Intensity Laser Therapy LLLT/ LILT) می باشد که در زمینه های مختلف درمان های پزشکی همچون صدمات اسکلتی-عضلانی و بیماری های تخریب کننده مورد استفاده قرار گرفته و کاربردهای آن در حیطه دهان، فک و صورت رو به افزایش می باشد [۷-۹]. این ویژگی نور لیزر نخستین بار توسط مستر در سال ۱۹۶۷ کشف شد. این محقق به همراه همکارانش اثرات نور لیزر را بر بافت های مختلف مورد مطالعه قرار دادند. شایان ذکر است که اصطلاح (Low-level Laser) LLLT (Therapy) به اثرات غیر حرارتی فتون های لیزر نور مرئی و نزدیک به مادون قرمز برای کنترل درد و ترمیم بافتی اطلاق می گردد [۷].

علاوه بر این، از لیزرهای کم توان در دندانپزشکی برای درمان های پریدونتال و کاهش درد در درمان های ارتودنسی، درمان سینوزیت مزمن و افزایش حساسیت های دندان های عاجی استفاده می گردد [۸-۱۰]. براساس این ویژگی های تحریک زیستی، درمان های کم توان لیزر می توانند پتانسیل استفاده به عنوان درمانی مکمل در جراحی های مولرسوم را جهت کاهش عوارض پس از جراحی داشته باشند. در این راستا می توان از تابش لیزر کم توان به صورت مکمل برای کنترل درد، تورم، تریسموس و یا گرفتگی عضلانی پس از این جراحی ها استفاده نمود [۱۱،۱۲].

اگرچه استفاده از درمان لیزر کم توان موضوع مطالعات بسیاری بوده است؛ اما به طور کلی به دلیل استفاده از تنظیمات لیزری متنوع در این مطالعات، تاکنون پروتکل مناسبی برای استفاده در درمان های کلینیکی تعریف نشده است. در این راستا، مطالعه حاضر با هدف تعیین اثر استفاده از لیزر دیود با طول موج ۹۸۰ (که لیزری شایع برای استفاده در جراحی های بافت نرم دهان است) به منظور بررسی امکان استفاده از اثرات کم توان آن در جهت کاهش عوارض پس از جراحی دندان عقل به صورت مکمل انجام شد.

مواد و روش ها

در کار آزمایی بالینی تصادفی سازی شده دوسوکور حاضر برای ارزیابی دو عارضه تریسموس و تورم پس از جراحی دندان عقل، ۴۰ بیمار غیرسیگاری با سن ۱۸-۲۵ سال و شرایط سلامت

و نیز در مواردی که بیمار بیش از ۴۸ ساعت نیاز به مصرف قرص مسکن داشت (شش عدد) از فرایند مطالعه حذف می‌گردید. در انتها به منظور آنالیز آماری داده‌ها از آزمون Mann-Whitney و نرم‌افزار SPSS استفاده گردید و سطح معناداری کمتر از ۰/۰۵ در نظر گرفته شد.

یافته‌ها

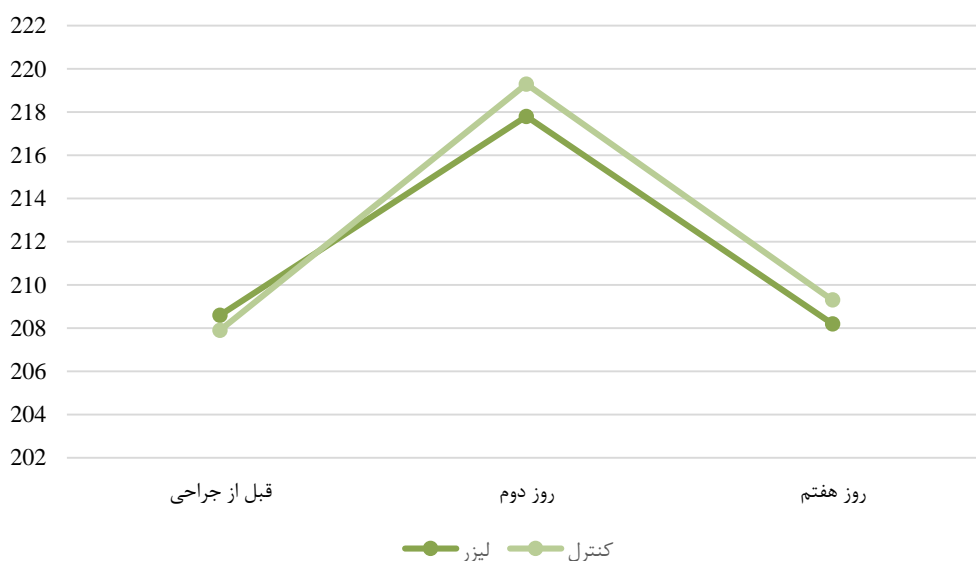
در این مطالعه ۴۰ بیمار با میانگین سنی $22/95 \pm 3/31$ سال به صورت داوطلبانه و با رضایت شرکت نمودند. میانگین سنی زنان و مردان به ترتیب $23/15 \pm 3/36$ و $22/75 \pm 3/23$ سال بود. طبق نتایج ارائه شده در جدول ۱ و شکل ۱، تفاوت آماری معناداری در میزان تورم پس از جراحی در روزهای دوم و هفتم بین دو گروه وجود ندارد و به ترتیب سطح معناداری معادل $0/698$ و $0/758$ می‌باشد؛ اگرچه افزایش ناگهانی در تورم در هر دو گروه مشاهده می‌شود که در روز هفتم کاهش یافته است. در این مطالعه در حداکثر باز شدن دهان (تریسموس) کاهش معنادار در هر دو گروه در روز دوم پس از جراحی مشاهده شد که تا روز هفتم به میزان نرمال خود بازگشت. در این ارتباط، تفاوت بین دو گروه در روزهای دوم و هفتم از نظر آماری معنادار نبود و به ترتیب سطح معناداری معادل $0/231$ و $0/341$ ارزیابی گردید (جدول ۲ و شکل ۲).

یک نقطه در سمت باکال، یک نقطه در سمت لینگوال روی ناحیه جراحی شده به صورت داخل دهانی و یک نقطه در محل اتصال عضله ماستر به تنه مندیبل (کمی بالاتر از زاویه مندیبل) به صورت خارج دهانی. در مجموع، ۳۶ ژول بر سانتی‌متر مربع انرژی به بافت داده شد. شایان ذکر است که بیماران از نوع گروه درمانی خود اطلاع نداشتند؛ به این صورت که در گروه کنترل نیز از لیزر خاموش جهت شبیه‌سازی در همان نواحی استفاده گردید. تمام جراحی‌ها توسط یک جراح فک و صورت انجام شد. پروتکل لیزردرمانی نیز توسط یک متخصص دوره‌دیده در زمینه لیزر، بلافاصله پس از پایان جراحی‌ها اجرا گردید. به منظور رعایت اخلاق حرفه‌ای به بیماران اجازه داده شد تا در صورت وجود درد غیرقابل تحمل، ایبوپروفن ۴۰۰ میلی‌گرمی مصرف نمایند و تعداد و فواصل مصرف آن را یادداشت کنند. همچنین برای تمامی بیماران آموکسی‌سیلین ۵۰۰ میلی‌گرم به صورت هر هشت ساعت به مدت یک هفته تجویز شد (این کار تنها به منظور اطمینان از یکسان‌سازی شرایط در دو گروه صورت گرفت؛ اما به طور معمول در جراحی‌های روتین دندان عقل نهفته در بیماران سالم از نظر سیستمیک، تجویز آنتی‌بیوتیک ضروری نمی‌باشد). علاوه بر این، استفاده از دهانشویه کلرهگزیدین به صورت دو بار در روز به مدت یک هفته برای تمام بیماران تجویز گردید. در صورتی که جراحی بیش از نیم ساعت طول می‌کشید

جدول ۱: میانگین تورم در زمان‌های مختلف در گروه‌های مورد مطالعه

تورم	کنترل میانگین \pm انحراف معیار	لیزر میانگین \pm انحراف معیار	سطح معناداری
قبل از جراحی	$207/9 \pm 10/96$	$208/6 \pm 13/14$	$0/903$
روز دوم	$219/3 \pm 9/6$	$217/8 \pm 12/8$	$0/698$
روز هفتم	$209/3 \pm 10$	$209/2 \pm 13/45$	$0/758$

آزمون Mann-Whitney

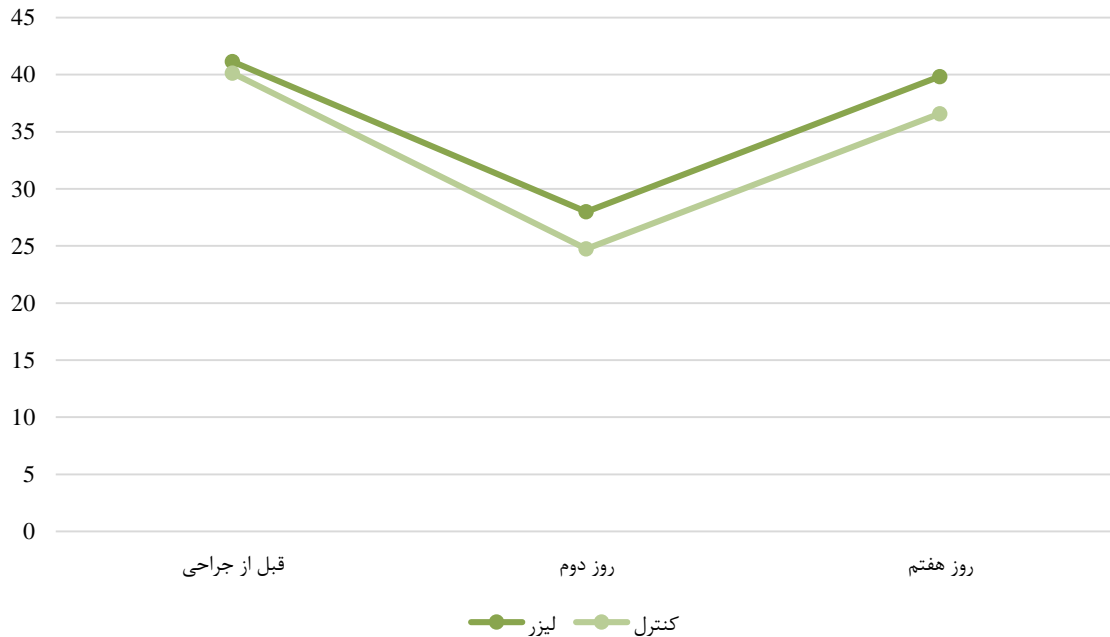

شکل ۱: مقایسه میزان تورم در دو گروه مورد مطالعه در زمان‌های مختلف

جدول ۲: میانگین حداکثر باز شدن دهان (تریسموس) در زمان‌های مختلف در گروه‌های مورد مطالعه

سطح معناداری	لیزر میانگین \pm انحراف معیار	کنترل میانگین \pm انحراف معیار	تریسموس
۰/۸۴۱	۴۱/۱۵ \pm ۷/۸	۴۰/۱۵ \pm ۷/۵	قبل از جراحی
۰/۲۳۱	۲۸ \pm ۶	۲۴/۷۵ \pm ۷/۹	روز دوم
۰/۳۴۱	۳۹/۸۵ \pm ۶/۹۷	۳۶/۶ \pm ۸/۵	روز هفتم

آزمون Mann-Whitney



شکل ۲: مقایسه میزان حداکثر باز شدن دهان (تریسموس) در دو گروه مورد مطالعه در زمان‌های مختلف

بحث

در پی استفاده از لیزر در یک ساعت اول پس از جراحی و نیز تورم و تریسموس کمتری را در روزهای دوم و هفتم پس از جراحی گزارش نمودند. در این مطالعه یافته‌ها از نظر آماری معنادار نبودند. باید خاطر نشان ساخت که در مطالعه مذکور از توان ۵۰۰ میلی‌وات و دانسیته انرژی ۵ ژول بر سانتی‌متر مربع به صورت تابش داخل دهانی به وسیله دستگاه ۸۱۰ نانومتر استفاده گردید [۱۵]. مغایر با نتایج مطالعات ذکر شده و مطالعه حاضر، در پژوهش فرانتیه و همکاران تورم کمتری در روز اول بعد از جراحی در گروه لیزر مشاهده شد و تریسموس کمتری در روز هفتم پس از جراحی گزارش گردید؛ اما تورم در روز هفتم (مشابه با نتایج مطالعه حاضر) تفاوت معناداری نداشت. در مطالعه مذکور از دستگاه ۹۸۰ نانومتر استفاده شد؛ اما با تنظیمات متفاوت و در هر جلسه از ۵۴ ژول بر سانتی‌متر مربع تابش کلی در هر مرحله استفاده گردید [۱۶]. دلیل تفاوت نتایج این مطالعه با مطالعه حاضر می‌تواند تکرار تابش‌های لیزر در روز اول پس از جراحی باشد. این میزان تابش در روز اول پس از جراحی ممکن است بتواند از عوارض پس از جراحی جلوگیری نماید؛ زیرا این زمانی است که انتظار آغاز تورم را داریم.

بر اساس نتایج به دست آمده از این مطالعه، پس از تابش دانسیته انرژی کلی ۳۶ ژول بر سانتی‌متر مربع در یک جلسه بلافاصله پس از جراحی در گروه تحت تابش لیزر مکمل، میزان حداکثر باز شدن دهان معادل 28 ± 6 و میزان تورم صورت در روز دوم پس از جراحی برابر با $217/8 \pm 12/8$ بود و این اعداد در گروه کنترل به ترتیب معادل $24/75 \pm 7/9$ و $219/3 \pm 9/6$ به دست آمد. بر این اساس، تفاوت معناداری از نظر آماری بین گروه لیزر و کنترل وجود نداشت. در روز هفتم نیز تفاوت معناداری از نظر آماری در این اندازه‌ها بین دو گروه مشاهده نگردید.

در مطالعه‌ای که توسط آلن و همکاران در مورد اثر تابش لیزر ۸۱۰ نانومتر با توان ۳۰۰ میلی‌وات به صورت تابش ۴ ژول بر سانتی‌متر مربع بر میزان درد، تورم و تریسموس بلافاصله پس از جراحی دندان عقل نهفته و در روزهای دوم و هفتم پس از آن صورت گرفت، مشابه با مطالعه حاضر نشان داده شد که استفاده از لیزر با تنظیمات ذکر شده، اثر معناداری بر کاهش تورم و تریسموس نداشت؛ اما در روز هفتم کاهش در میزان درد در گروه لیزر مشاهده شد [۱۴]. علاوه بر این، لوپز و همکاران در مطالعه خود درد کمتری را

دندان مولر سوم نهفته در فک پایین ندارد.

تشکر و قدردانی

مقاله حاضر برگرفته از پایان نامه دوره دکتری حرفه‌ای دندانپزشکی مصوب دانشگاه علوم پزشکی زاهدان به شماره ۷۳۹۲ می‌باشد. بدین وسیله نویسندگان مراتب تشکر و قدردانی خود را از حمایت و همکاری مرکز تحقیقات دهان و دندان این دانشگاه اعلام می‌نمایند.

تضاد منافع

نتایج این مطالعه با منافع نویسندگان در تعارض نمی‌باشد.

ملاحظات اخلاقی

مطالعه حاضر دارای تأییدیه از کمیته اخلاق دانشگاه علوم پزشکی زاهدان بوده (با شماره IR.ZAUMS.REC.1394.257) و در مرکز کارآزمایی‌های بالینی کشور ثبت گردیده است (IRCT 20180920041076N1). باید خاطر نشان ساخت که این طرح پژوهشی با راهنمایی و مشاوره نویسنده مسئول مقاله آغاز شد و درمان‌ها صورت گرفت؛ اما به دلیل پایان دوره تعهدات این همکار، ادامه طرح و دفاع نهایی به نویسنده اول مقاله واگذار گردید.

سهم نویسندگان

نویسنده اول (پژوهشگر اصلی): تدوین روش‌شناسی، نتایج و بحث: ۱۵ درصد؛ نویسنده دوم (پژوهشگر اصلی): تدوین مقدمه، مشارکت در تدوین روش‌شناسی، نتایج، بحث و ویرایش مقاله: ۲۵ درصد؛ نویسنده سوم (پژوهشگر اصلی): مشارکت در تدوین مقدمه و روش‌شناسی: ۱۰ درصد؛ نویسنده چهارم (پژوهشگر اصلی): طراحی چهارچوب کلی طرح، نوشتن پروپوزال، جمع‌آوری نمونه، مشارکت در نگارش نتایج و بحث: ۲۵ درصد؛ نویسنده پنجم (پژوهشگر همکار): مشاور لیزر تراپی و مشارکت در تدوین مقدمه، روش‌شناسی، بحث و نگارش مقاله: ۲۵ درصد

حمایت مالی

هزینه انجام طرح توسط دانشگاه علوم پزشکی زاهدان تأمین شده است.

از سوی دیگر در مطالعه انجام‌شده توسط آراس و همکاران از دستگاه لیزر دیود ۸۰۸ نانومتر و هندپیس بلیچینگ استفاده شد و از ۴ ژول بر سانتی‌متر مربع انرژی دانسیته به‌صورت داخل دهانی و خارج دهانی استفاده گردید. اگرچه پروتکل تابش در این مطالعه مشابه با مطالعه حاضر تنها یک جلسه تابش لیزر بلافاصله پس از جراحی دندان نهفته بود؛ اما نتایج حاکی از کاهش تریسموس و تورم با استفاده از لیزر بودند [۱۷]. در این راستا، کوپرال و همکاران در مطالعه‌ای در سال ۲۰۱۸ به مقایسه اثر یک جلسه تابش لیزر کم‌توان و دو جلسه تابش (جلسه دوم در روز دوم پس از جراحی) با گروه کنترل بدون لیزر پرداختند. در این مطالعه تابش‌ها با استفاده از لیزر دیود با توان ۰/۳ وات و انرژی دانسیته ۴ ژول بر سانتی‌متر مربع انجام شد. براساس نتایج مشخص گردید که اگرچه تفاوت معناداری در روزهای دوم و هفتم در میزان تریسموس و تورم بین گروه‌ها وجود نداشت؛ اما در گروهی که برای آن‌ها از دو جلسه تابش استفاده شده بود، میزان درد گزارش‌شده در روز هفتم کمتر از گروه‌های دیگر بود [۱۸].

در ارتباط با اثر لیزر مواردی چون کاهش درد، التهاب و تحریک زیستی از طریق افزایش گردش خون و نفوذپذیری عروقی به بافت‌ها و افزایش کلاژن‌سازی، الاستیسیته کلاژن و گردش لنفاتیک بیان شده است [۱۹]. اگرچه این درمان‌ها در یک مطالعه مروری سیستماتیک در سال ۲۰۱۹ اثرگذار شناخته شده‌اند [۲۰]؛ اما نکته قابل توجه و مهم این است که در مطالعات انجام‌شده، تفاوت‌هایی در پروتکل‌های درمان، تنظیمات تابش لیزری و طول موج‌های مورد استفاده وجود داشته و با نتایج متنوعی در زمینه فواید کاربرد مکمل این لیزرها به‌صورت کم‌توان پس از جراحی دندان عقل مواجه هستیم. از آنجایی که اثرات لیزر وابسته به دوز می‌باشد، پیشنهاد می‌گردد از مطالعات کنترل‌شده تصادفی با طراحی‌های یکسان و دقیق‌تر از نظر تنظیمات لیزر و تعداد جلسات تابش در جهت رسیدن به نتایج دقیق‌تر استفاده شود تا بتوان به پروتکل‌ها و راهنمایی‌های درمانی مبتنی بر شواهدی در این زمینه دست یافت.

نتیجه‌گیری

براساس نتایج مطالعه حاضر می‌توان گفت که یک جلسه تابش لیزر کم‌توان ۹۸۰ نانومتر با تنظیمات مورد استفاده در این مطالعه، اثر معناداری بر کاهش تورم و تریسموس پس از جراحی

REFERENCES

1. Khiavi RK, Pourallahverdi M, Pourallahverdi A, Khiavi SG, Oskouei SG, Mokhtari H. Pain control following impacted third molar surgery with bupivacaine irrigation of tooth socket: a prospective study. *J Dent Res Dental Clin Dent Prospects*. 2011;4(4):105-9. PMID: 23346335 DOI: 10.5681/joddd.2010.027
2. Sortino F, Cicciù M. Strategies used to inhibit postoperative swelling following removal of impacted lower third molar. *Dent Res J*. 2011;8(4):162-71. PMID: 22135686 DOI: 10.4103/1735-3327.86031
3. Amin MM, Laskin DM. Prophylactic use of indomethacin for prevention of postsurgical complications after removal of impacted third molars. *Oral Surg Oral Med Oral Pathol*. 1983;55(5):448-51. PMID: 6575332 DOI: 10.1016/0030-4220(83)90227-x
4. Ata-Ali Mahmud FJ, Ata-Ali Mahmud F, Peñarrocha Oltra D, Peñarrocha Diago M. Corticosteroids use in controlling pain, swelling and trismus after lower third molar surgery use in controlling pain, swelling and trismus after lower third molar surgery. *J Clin Exp Dent*. 2011;3(5):e469-75. DOI: 10.4317/jced.i.e469
5. Polat O, Karaman AI, Durmus E. Effects of preoperative

- ibuprofen and naproxen sodium on orthodontic pain. *Angle Orthod.* 2005;**75**(5):791-6. PMID: 16279825 DOI: 10.1043/0003-3219(2005)75[791:EOPIAN]2.0.CO;2
6. Chavez EM, Taylor GW, Borrell LN, Ship JA. Salivary function and glycemic control in older persons with diabetes. *Oral Surg Oral Med Oral Pathol Oral Radiol Endod.* 2000;**89**(3):305-11. PMID: 10710454 DOI: 10.1016/s1079-2104(00)70093-x
 7. Ren C, McGrath C, Yang Y. The effectiveness of low-level diode laser therapy on orthodontic pain management: a systematic review and meta-analysis. *Lasers Med Sci.* 2015;**30**(7):1881-93. PMID: 25800534 DOI: 10.1007/s10103-015-1743-4
 8. Doeuk C, Hersant B, Bosc R, Lange F, SidAhmed-Mezi M, Bouhassira J, et al. Current indications for low level laser treatment in maxillofacial surgery: a review. *Br J Oral Maxillofac Surg.* 2015;**53**(4):309-15. PMID: 25740083 DOI: 10.1016/j.bjoms.2015.02.005
 9. Carroll JD, Milward MR, Cooper PR, Hadis M, Palin WM. Developments in low level light therapy (LLLT) for dentistry. *Dent Mater.* 2014;**30**(5):465-75. PMID: 24656472 DOI: 10.1016/j.dental.2014.02.006
 10. Gasperini G, Rodrigues de Siqueira IC, Rezende Costa L. Does low-level laser therapy decrease swelling and pain resulting from orthognathic surgery? *Int J Oral Maxillofac Surg.* 2014;**43**(7):868-73. PMID: 24679851 DOI: 10.1016/j.ijom.2014.02.015
 11. Fekrazad R, Chiniforush N, Bouraima SA, Valipour M, Aslani M, Zare M, Safari OA. Low level laser therapy in management of complications after intra oral surgeries. *J Lasers Med Sci.* 2012;**3**(4):135.
 12. Kathuria V, Dhillon JK, Kalra G. Low level laser therapy: a panacea for oral maladies. *Laser Ther.* 2015;**24**(3):215-23. PMID: 26557737 DOI: 10.5978/islsm.15-RA-01
 13. Amaroli A, Ravera S, Parker S, Panfoli I, Benedicenti A, Benedicenti S. 808-nm laser therapy with a flat-top handpiece photobiomodulates mitochondria activities of Paramecium primaurelia (Protozoa). *Lasers Med Sci.* 2016;**31**(4):741-7. PMID: 26984347 DOI: 10.1007/s10103-016-1901-3
 14. Alan H, Yolcu Ü, Koparal M, Özgür C, Öztürk SA, Malkoç S. Evaluation of the effects of the low-level laser therapy on swelling, pain, and trismus after removal of impacted lower third molar. *Head Face Med.* 2016;**12**(1):25. PMID: 27457369 DOI: 10.1186/s13005-016-0121-1
 15. López-Ramírez M, Vilchez-Pérez MÁ, Gargallo-Albiol J, Arnabat-Domínguez J, Gay-Escoda C. Efficacy of low-level laser therapy in the management of pain, facial swelling, and postoperative trismus after a lower third molar extraction. A preliminary study. *Lasers Med Sci.* 2012;**27**(3):559-66. PMID: 21617973 DOI: 10.1007/s10103-011-0936-8
 16. Ferrante M, Petrini M, Trentini P, Perfetti G, Spoto G. Effect of low-level laser therapy after extraction of impacted lower third molars. *Lasers Med Sci.* 2013;**28**(3):845-9. PMID: 22843310 DOI: 10.1007/s10103-012-1174-4
 17. Aras MH, Güngörmüş M. The effect of low-level laser therapy on trismus and facial swelling following surgical extraction of a lower third molar. *Photomed Laser Surg.* 2009;**27**(1):21-4. PMID: 19196113 DOI: 10.1089/pho.2008.2258
 18. Koparal M, Ozcan Kucuk A, Alan H, Asutay F, Avci M. Effects of low-level laser therapy following surgical extraction of the lower third molar with objective measurement of swelling using a three-dimensional system. *Exp Ther Med.* 2018;**15**(4):3820-6. PMID: 29581740 DOI: 10.3892/etm.2018.5921
 19. Oliveira Sierra S, Melo Deana A, Mesquita Ferrari RA, Maia Albarello P, Bussadori SK, Santos Fernandes KP. Effect of low-level laser therapy on the post-surgical inflammatory process after third molar removal: study protocol for a double-blind randomized controlled trial. *Trials.* 2013;**14**(1):373. PMID: 24195796 DOI: 10.1186/1745-6215-14-373
 20. Medeiros AC, Branco GL, de Moura LA. Laser therapy in molars surgery impacted: systematic review. *Focus Oral Res.* 2019;**2**(1):59-66. DOI: 10.35169/for.v2i1.44