

## A Case Report of Eccrine Hidrocystoma

Fatemeh Eslami<sup>1</sup>, Atieh Mahdavi Rafi<sup>2</sup>, Hamid Reza Ghasemi Basir<sup>3,\*</sup> 

<sup>1</sup> Assistant Professor, Department of Ophthalmology, School of Medicine, Hamadan University of Medical Sciences, Hamadan, Iran

<sup>2</sup> Medical Student, Hamadan University of Medical Sciences, Hamadan, Iran

<sup>3</sup> Associate Professor, Department of Pathology, School of Medicine, Hamadan University of Medical Sciences, Hamadan, Iran

\* **Corresponding Author:** Hamid Reza Ghasemi Basir, Department of Pathology, School of Medicine, Hamadan University of Medical Sciences, Hamadan, Iran. Email: hrgb2004@yahoo.com

### Abstract

**Received:** 21.09.2019

**Accepted:** 22.01.2020

#### How to Cite this Article:

Eslami F, Mahdavi Rafi A, Ghasemi Basir HR. A Case Report of Eccrine Hidrocystoma. *Avicenna J Clin Med.* 2020; 26(4): 247-251. DOI: 10.29252/ajcm.26.4.247


**Background:** Hidrocystoma are benign adnexal cystic lesion originating from sweat glands (eccrine or apocrine) which are often observed in the head and neck. Periocular hidrocystomas are relatively uncommon which can occur as single or multiple lesions. There is no gender or race predisposition for the prevalence of hidrocystoma. Spontaneous resolution is rare, especially in large cysts, and definite treatment usually requires surgery and complete removal of the cyst wall.

**Case Presentation:** Here we present the case of a 44-year-old male admitted to our clinic with mobile mass in lower eyelid and conjunctival cystic lesion which had increased in size over the previous 6 months. All other ophthalmologic findings were within normal range in both eyes. The mass was exposed by blunt dissection through the lower palpebral conjunctiva. Excision was continued by careful blunt dissection in order to avoid capsule rupture and the cystic mass was removed from the surrounding tissues. The dimensions of the cyst was 8x12x10 mm macroscopically. Histological incision revealed a benign cystic mass lined with a single layer of columnar epithelium which demonstrated eccrine hidrocystoma.

**Conclusion:** Although eccrine hidrocystoma lesions rarely involve the orbit, they should be considered in differential diagnosis of cystic swelling in periorbital region. If the lesion is completely removed without rupturing capsule (such as the patient in this case study), the recurrence will be extremely rare.

**Keywords:** Eccrine Hidrocystoma, Eyelid, Orbit

## گزارش یک مورد اکرین هیدروسیستوما

فاطمه اسلامی<sup>۱</sup>، عطیه مهدوی رفیع<sup>۲</sup>، حمیدرضا قاسمی بصیر<sup>۳\*</sup> <sup>۱</sup> استادیار، گروه چشم‌پزشکی، دانشکده پزشکی، دانشگاه علوم پزشکی همدان، همدان، ایران<sup>۲</sup> دانشجوی رشته پزشکی، دانشگاه علوم پزشکی همدان، همدان، ایران<sup>۳</sup> دانشیار، گروه آسیب‌شناسی، دانشکده پزشکی، دانشگاه علوم پزشکی همدان، همدان، ایران

\* نویسنده مسئول: حمیدرضا قاسمی بصیر، گروه آسیب‌شناسی، دانشکده پزشکی، دانشگاه علوم پزشکی همدان، همدان، ایران.

ایمیل: hrgb2004@yahoo.com

## چکیده

**سابقه:** هیدروسیستوما ضایعات کیستیک خوش‌خیم با منشأ غدد عرقی هستند که اغلب در سر و گردن مشاهده می‌شوند. تظاهر این ضایعات در چشم نادر بوده و می‌توانند به صورت منفرد یا متعدد باشند. شیوع هیدروسیستوما در زنان و مردان و نژادهای مختلف، یکسان است. بهبود خودکار آن به‌ویژه در ضایعات بزرگ، نادر بوده و درمان قطعی آن شامل جراحی و برداشتن کامل دیواره‌های کیست می‌باشد.

**معرفی بیمار:** بیمار مردی ۴۴ ساله با توده پلک تحتانی چشم راست بود. توده کیستیک در ملتحمه تحتانی قرار داشت و طی شش ماه گذشته بزرگتر شده بود. سایر معاینات هر دو چشم نرمال بودند. توده مورد نظر تحت بی‌حسی موضعی ضایعه از طریق ایجاد برش در ملتحمه تحتانی توسط قیچی به‌طور کامل و بدون پاره‌شدن کپسول ضایعه خارج شد. ابعاد ضایعه حدود ۸×۱۲×۱۰ میلی‌متر بود. در برش بافت‌شناسی، یک ضایعه کیستیک با جدار مفروش‌شده از دو ردیف سلول اپیتلیومی مکعبی مشاهده شد که نشان‌دهنده اکرین هیدروسیستوما بود. **نتیجه‌گیری:** اگرچه ضایعات اکرین هیدروسیستوما به‌صورت نادر اوربیت را درگیر می‌کنند؛ اما باید در تشخیص افتراقی توده‌های کیستیک اطراف چشم مورد توجه قرار گیرند. اگر خارج‌کردن ضایعه به‌طور کامل و بدون پاره‌شدن کپسول (همچون بیمار مورد نظر) انجام شود، عود بسیار نادری خواهد داشت.

**واژگان کلیدی:** اکرین هیدروسیستوما، اوربیت، پلک

تاریخ دریافت مقاله: ۱۳۹۸/۰۶/۳۰

تاریخ پذیرش مقاله: ۱۳۹۸/۱۱/۰۲

تمامی حقوق نشر برای دانشگاه علوم پزشکی همدان محفوظ است.

## مقدمه

به آبی داشته و نور را از خود عبور می‌دهد [۷،۸]. به لحاظ بافت‌شناسی، نوع اکرین یک کیست منفرد بوده که زوائد پاپیلاری ندارد و توسط یک یا دو لایه سلول اپیتلیومی مکعبی پوشیده شده است و ترشحات آبکی خود را به داخل لومن می‌ریزد. این درحالی است که نوع آپوکرین می‌تواند متعدد بوده و در داخل کیست، دارای زوائد پاپیلاری باشد. لایه خارجی آپوکرین توسط سلول‌های میوآپیتلیالی پوشیده شده و ترشحات چرب دارد [۹-۱۱].

در گزارش حاضر به بیان تظاهرات بالینی و پاتولوژیک یک مورد هیدروسیستوما نسبتاً بزرگ و مروری بر سایر مطالعات انجام‌شده در این زمینه پرداخته می‌شود.

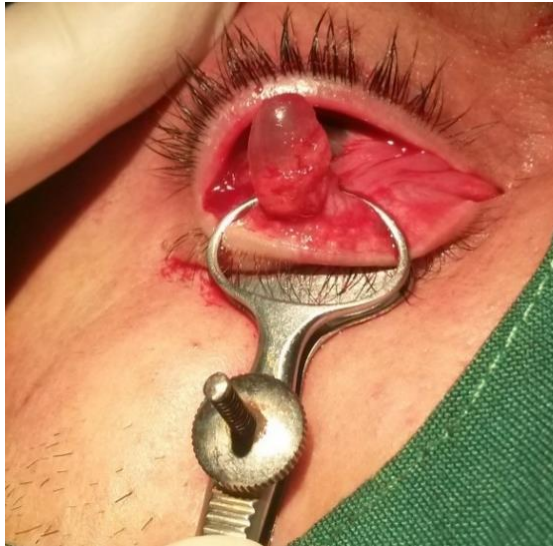## معرفی بیمار

بیمار مردی ۴۴ ساله بود که با شکایت تورم پلک تحتانی چشم راست طی سه ماه گذشته به درمانگاه چشم «بیمارستان

هیدروسیستوما یک ضایعه کیستیک خوش‌خیم با منشأ غدد عرق اکرین یا آپوکرین است که می‌تواند به‌صورت منفرد یا متعدد باشد [۱-۳]. هیدروسیستوما توموری نادر است که اغلب در ناحیه سر و گردن مشاهده شده و تظاهر آن در چشم نادر می‌باشد [۴،۵]. اکرین هیدروسیستوما ضایعات کیستی با سایز ۱-۳ میلی‌متر هستند که اغلب به‌صورت خوشه‌ای در پلک تحتانی، کانتوس داخلی و خارجی و صورت تظاهر پیدا می‌کنند. این ضایعات لبه پلک را درگیر نموده و اغلب به دنبال بسته‌شدن مجرا سبب ایجاد کیست‌های احتباسی می‌شوند و در شرایطی چون گرما و رطوبت به دنبال تعریق زیاد به کیست‌های بزرگتر تبدیل می‌شوند [۱]. متوسط سایز آن‌ها حدود ۴ میلی‌متر بوده و به ندرت بزرگتر از ۱۰ میلی‌متر می‌شوند [۶].

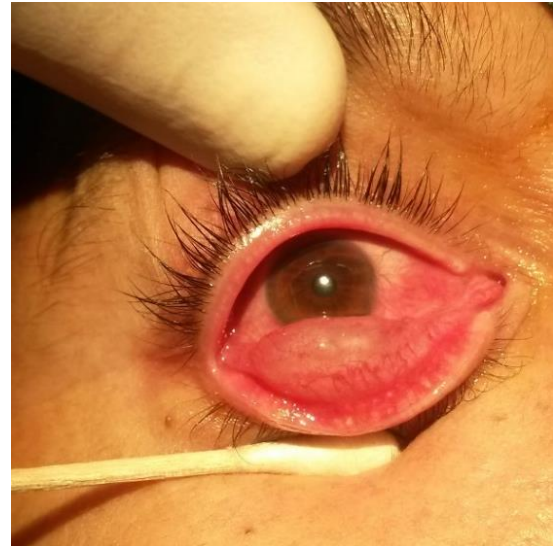آپوکرین هیدروسیستوما از نوع اکرین، شایع‌تر بوده، از غدد Moll در لبه پلک نشأت می‌گیرد و می‌تواند به آدنوم سلول‌های ترشحي تبدیل شود. علاوه‌براین، اغلب ظاهر مات و رنگ متمایل

گرفت و توده سیستیک کرمی- خاکستری رنگ با سایز  $10 \times 12 \times 8$  میلی‌متر از بدن وی خارج شد (شکل ۲). کیست دارای مایعی شفاف بود و در بررسی میکروسکوپی، ضایعه کیستیک زیرمخاطی با پوشش اپیتلیومی متشکل از دو ردیف سلول اپیتلیالی بازال و لومینال دارای هسته‌های یونیفرم و آرام و فاقد زوائد پاپیلاری مشاهده گردید که مؤید تشخیص اکرین هیدروسیستوما می‌باشد (شکل‌های ۳ و ۴).

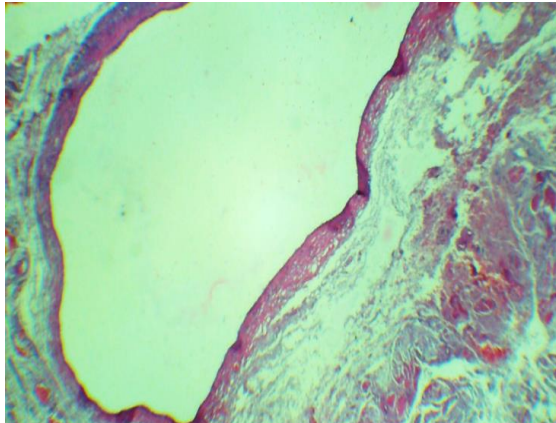


شکل ۲: نمای بالینی توده کیستیک ملتحمه در حین جراحی

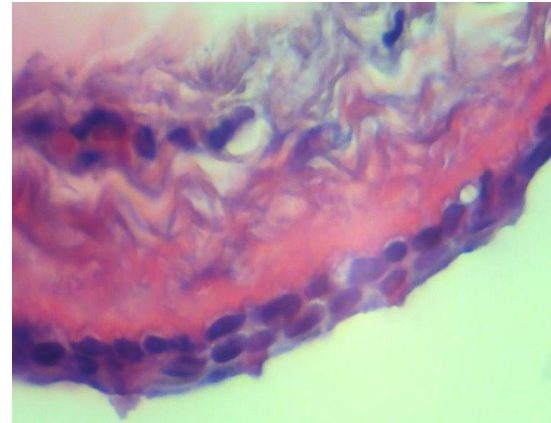
فرشچیان» همدان مراجعه کرده بود. در معاینه پلک تحتانی، ضایعه سیستیک با سایز تقریبی ۱ سانتی‌متر با چسبندگی به اطراف با ظاهر سیستیک مشاهده شد (شکل ۱). بیمار سابقه‌ای از تروما، عفونت‌های تنفسی، ضایعات مشابه، درد، اریتم پوست و ترشحات چرکی نداشت، دید وی در معاینات معمول چشم‌پزشکی ۱۰/۱۰ بود، شواهدی از پتوز یا پروپتوز نداشت و معاینه فوندوسکوپی وی نرمال بود. بیمار تحت جراحی قرار



شکل ۱: نمای بالینی توده کیستیک ملتحمه قبل از جراحی



شکل‌های ۳ و ۴: نمای میکروسکوپی ضایعه در بزرگ‌نمایی  $100 \times$  و  $400 \times$



آپوکرین هیدروسیستوما معادل ۵۶ سال ارزیابی شد و شیوع آن در زنان و نژادهای آفریقایی-آمریکایی، قفقازی و اسپانیایی بیشتر بود [۱۲].

هیدروسیستوما در مراحل ابتدایی می‌تواند بدون علامت باشد و یا خود را به‌صورت پروپتوز، تورم پلک و درد نشان دهد. تظاهرات بالینی و رادیولوژیک اکرین هیدروسیستوماهای گزارش‌شده تاکنون به‌طور خلاصه در جدول ۱ ارائه شده‌اند. در تشخیص افتراقی ضایعات هیدروسیستوما می‌توان این موارد را در نظر داشت: کیست‌های فولیکولار، انکلوزیون کیست‌های اپیدرم،

## بحث

هیدروسیستوماهای اطراف چشم، ضایعات کیستیک با منشأ غدد اکرین یا آپوکرین هستند که نسبت به سایر ضایعات خوش‌خیم مانند شالازیون شیوع کمتری دارند. در مطالعه سینگ، تنها ۵ درصد از ۱۰۰۰ نمونه بیوپسی‌شده را هیدروسیستوما تشکیل داد که متوسط سن تشخیص آن‌ها ۵۹ سال و شایع‌ترین محل آن‌ها پلک فوقانی بود. در این مطالعه گزارش گردید که نژاد و جنسیت تأثیری بر بروز هیدروسیستوما نداشته است [۶]. در مطالعه دیگری که در سال ۲۰۱۷ توسط مینگ و همکاران انجام شد، متوسط سن تشخیص اکرین و

جدول ۱: تظاهرات بالینی و رادیولوژیک موارد گزارش شده از اکرین هیدروسیتوما

ردیف	نویسنده	سال	ویژگی‌های بیمار	تظاهرات بالینی	سایز کیست	تظاهرات رادیولوژیک
۱	اسلامی و همکاران [۸]	۲۰۰۷	دختر ۱۴ ساله	توده پلک فوقانی فاقد درد	۱×۲/۵ سانتی‌متر	CT: توده بیضی شکل در قسمت داخلی و فوقانی اوربیت که سبب شیفت مختصر گلوب به خارج شده است
۲	فوروتا و همکاران [۱۱]	۲۰۰۷	زن ۵۸ ساله	توده کیستیک پیگمانته در لبه پلک که نور از آن عبور نکرده و در تشخیص افتراقی ملانوم بوده است	۳/۲×۳/۵ میلی‌متر	سونوگرافی: توده کیستیک و اکولوسنت
۳	Sheth و همکاران [۳]	۲۰۰۸	زن ۵۵ ساله	تورم پری‌اوربیتال، اشک‌ریزش و ترشح؛ دو کیست در پلک فوقانی و تحتانی که سبب اکتروپسیون پلک تحتانی و بسته شدن پونکتوم تحتانی شده‌اند؛ سایر معاینات نرمال بودند	۲۰ میلی‌متر	-----
۴	هیراتا و همکاران [۱۳]	۲۰۱۳	پسر دو ساله	توده پلک فوقانی از بدو تولد که رشد پیش‌رونده داشته، صفحه تارس را درگیر نموده و سبب پتوز و درگیری محور بینایی شده است	۸×۱۲×۱۲ میلی‌متر	MRI: ضایعه هایپرسیگنال در T2
۵	ملیحی و همکاران [۱۴]	۲۰۱۵	پسر هشت ساله	توده اوربیتال در ناحیه سوپراتمپورال با جابجایی گلوب به سمت پایین و ۲ میلی‌متر پروپتوز بدون ایجاد دوبینی و کاهش دید	بزرگ	CT: درگیری دیواره خارجی اوربیت MRI: در T1 ایزوسیگنال و در T2 هایپرسیگنال
۶	ملیحی و همکاران [۱۴]	۲۰۱۵	پسر دو ماهه	توده سطحی کانتوس داخلی	کوچک	-----
۷	Marangoz و همکاران [۲]	۲۰۱۶	زن ۲۹ ساله	توده پلک فوقانی بدون درد و تظاهرات پوستی؛ معاینات نرمال	۷×۸×۱۲ میلی‌متر	MRI: در T1 به‌طور مختصر هایپرسیگنال و در T2 به شکل واضح هایپرسیگنال بوده و در تصویربرداری با ماده کنتراست، حاجب نشده است.
۸	Palamar و همکاران [۴]	۲۰۱۷	زن ۵۷ ساله	توده بزرگ دردناک در پلک فوقانی همراه با پتوز، آروزیون قرنیه، اشک‌ریزش، جابجایی گلوب به سمت پایین و محدودیت حرکات چشم هنگام نگاه کردن به پایین	۲۰×۲۰×۲۵ میلی‌متر	MRI: ضایعه اینترا-اوربیتال و اکسترا-اوربیتال در قسمت فوقانی اوربیت
۹	کومار و همکاران [۷]	۲۰۱۷	دختر نه ساله	پتوز پیش‌رونده از بدو تولد که به دلیل درگیری محور بینایی موجب کاهش دید شده است	۱۵×۲۵ میلی‌متر	CT: ضایعه کیستیک با ابعاد ۶×۹×۲۱ میلی‌متر که حاجب نبوده است
۱۰	Singh و همکاران [۱۰]	۲۰۱۷	زن ۶۸ ساله	توده کیستیک مدیال پلک تحتانی بدون درگیری پونکتوم که در ترانس ایلومیناسیون، نور از آن عبور می‌کند	۲۲×۱۸ میلی‌متر	-----

در دوران امبریوژنیز می‌تواند منجر به تشکیل این ضایعات کیستیک شود. با توجه به این موضوع، تشخیص افتراقاتی چون کیست درموئید، تراتوم، کیست‌های با منشأ سلول‌های عصبی (مننژیوانسفالوسل)، کیست‌های انگلی و موکوسل نیز می‌تواند در کودکان مطرح باشد [۵].

از بین رفتن خودکار این ضایعات اغلب نادر بوده و همیشه نیاز به جراحی دارد. در مورد ضایعات متعدد و کوچک توصیه شده است که می‌توان از ابلیشن حرارتی با لیزر یا ابلیشن شیمیایی با تری‌کلرواستیک اسید استفاده کرد [۳].

همانژیوم، لنفانژیوم و اکرین و آپوکرین هیدروسیتوما [۲،۳،۸]. از سوی دیگر، هیدروسیتوما ممکن است به‌طور نادر در کودکان رخ بدهد. در سال ۲۰۱۷ یک مورد آپوکرین هیدروسیتوما به اندازه ۴ سانتی‌متر در بدو تولد در یک نوزاد دختر ترم گزارش شده است [۵]. در گزارشی که در سال‌های قبل ارائه شده‌اند، هشت مورد ضایعه کیستیک اوربیت در کودکان ثبت گردیده است که دو مورد از آن‌ها اکرین و شش مورد آپوکرین بوده است. طبق این گزارشات، تروما به‌تنهایی علت ایجادکننده کیست‌های اکرین یا آپوکرین نمی‌باشد؛ بلکه مهاجرت و کاشت سلول‌های غدد عرق اکرین/آپوکرین در اوربیت

## REFERENCES

- Lee K. Classification and management of eyelid disorders. *J Korean Med Assoc.* 2017;**60**(9):732-8. DOI: 10.5124/jkma.2017.60.9.732
- Marangoz D, Ekici ID, Çiftçi F. Orbital eccrine hidrocystoma. *Turk J Ophthalmol.* 2016;**46**(5):251-4. PMID: 28058171 DOI: 10.4274/tjo.98853
- Sheth HG, Raina J. Giant eccrine hidrocystoma presenting with unilateral ptosis and epiphora. *Int Ophthalmol.* 2008;**28**(6):429-31. PMID: 17922081 DOI: 10.1007/s10792-007-9153-7
- Palamar M, Yaman B, Akalın T, Yağcı A. Giant hidrocystoma of the orbit presenting with inversion and ptosis of the upper eyelid. *Turk J Ophthalmol.* 2017;**47**(2):113-4. PMID: 28405487 DOI: 10.4274/tjo.76093
- Eshraghi B, Abtahi MA, Sonbolastan SA, Kasaie Z, Abtahi SH. Presentation of massive orbital hidrocystoma at birth: case report and review of the literature. *Eye Vis.* 2017;**4**(1):5. PMID: 28251170 DOI: 10.1186/s40662-017-0069-7
- Singh AD, McCloskey L, Parsons MA, Slater DN. Eccrine hidrocystoma of the eyelid. *Eye.* 2005;**19**(1):77-9. PMID: 15205675 DOI: 10.1038/sj.eye.6701404
- Kumar DA, Agarwal A. Giant eyelid eccrine hidrocystoma-induced progressive ptosis in childhood. *Indian J Ophthalmol.* 2017;**65**(9):884-6. PMID: 28905840 DOI: 10.4103/ijo.IJO\_78\_17
- Eslami F, Fazel F, Ghasemi BH, Naderi BA. Giant eccrine hidrocystoma of orbit. *J Res Med Sci.* 2007;**12**:150-2.
- Ferraz LB, Burroughs JR, Satto LH, Natsuaki KL, Meneguini RL, Marques ME, et al. Three adult cases of orbital hidrocystoma presenting with blepharoptosis. *J Clin Med.* 2015;**4**(1):150-8. PMID: 26237024 DOI: 10.3390/jcm4010150
- Singh M, Kaur M, Gautam N. Giant eccrine hidrocystoma of the eyelid. *Indian J Dermatol Venereol Leprol.* 2017;**83**(2):267. PMID: 27779148 DOI: 10.4103/0378-6323.192958
- Furuta M, Shields CL, Danzig CJ, Eagle Jr RC, Shields JA. Ultrasound biomicroscopy of eyelid eccrine hidrocystoma. *Can J Ophthalmol.* 2007;**42**(5):750-1. PMID: 17724491 DOI: 10.3129/407-117
- Maeng M, Petrakos P, Zhou M, Levine B, Lelli G, Setabutr P. Bi-institutional retrospective study on the demographics and basic clinical presentation of hidrocystomas. *Orbit.* 2017;**36**(6):433-5. PMID: 28722532 DOI: 10.1080/01676830.2017.1337184
- Hirata A. Eccrine hidrocystoma arising at the tarsal plate during childhood. *Case Rep Ophthalmol.* 2013;**4**(2):61-3. PMID: 23904854 DOI: 10.1159/000354139
- Malihi M, Turbin RE, Mirani N, Langer PD. Giant orbital hidrocystoma in children: case series and review of the literature. *Orbit.* 2015;**34**(5):292-6. PMID: 26308598 DOI: 10.3109/01676830.2015.1078373