

گزارش موردی نادر از دو شاخه شدن موج T در زمینه طولانی شدن قطعه QT ناشی از سندرم حاد کرونری

دکتر فرناز فریبا*، دکتر نکیسا خوانساری**

دریافت: ۹۳/۱۰/۲۹ پذیرش: ۹۴/۲/۲۱

چکیده:

مقدمه: موج T دو شاخه در موارد پاتولوژیکی مانند بیماریهای مادرزادی قلب، اختلالات سیستم عصبی مرکزی، الکلی ها و همچنین در کودکان سالم مشاهده می شود. ایسکمی میوکارد سبب تغییر شکل در موج T به صورت مختلف می شود که یکی از آنها موج T دو شاخه است که به صورت نادر در سندرم حاد کرونری با طولانی شدن قطعه ST مشاهده می گردد.

معرفی بیمار: بیمار مردی ۴۸ ساله با سابقه بیماری ایسکمی قلبی که از ۲ روز قبل از مراجعه دچار درد قفسه سینه شده و به اورژانس آورده شده است. در ECG گرفته شده در اورژانس تغییرات بلند شدن قطعه ST در لیدهای اینفریور دارد که توسط پزشک اورژانس بستری می شود. به محض ورود به CCU دچار یک حمله فیبریلاسیون بطنی می شود که با ۲۰۰ ژول شوک، ریتم بیمار سینوسی می شود و در اولین ECG بعد از VT طولانی شدن قطعه QT همراه با دو شاخه شدن موج T مشاهده می گردد.

نتیجه نهایی: ایسکمی میوکاردی می تواند سبب تغییر شکل موج T شود که یکی از موارد نادر آن دو شاخه شدن موج T است که در زمینه QT طولانی ناشی از سندرم حاد کرونری است و می تواند سبب آریتمی های کشنده شود.

کلید واژه ها: آریتمی / ایسکمی میوکارد / موج T

مقدمه:

ایسکمی میوکارد سبب تغییر موج T به شکل های گوناگون از قبیل معکوس شدن موج T، Biphasic شدن موج T، تغییرات قطعه ST همراه با موج T و به صورت نادر دو شاخه شدن موج T به دلیل طولانی شدن قطعه QT ناشی از سندرم حاد کرونری می باشد (۴).

معرفی بیمار:

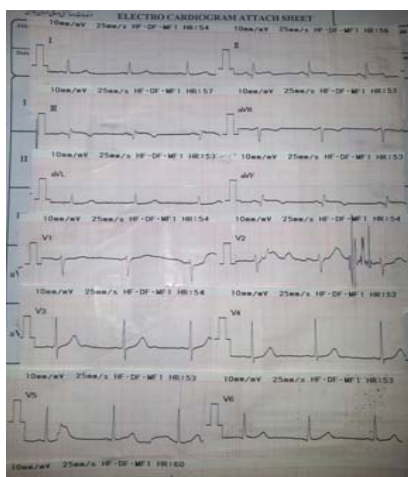
بیمار مردی ۴۸ ساله با سابقه ی انفارکتوس تحتانی میوکارد در ۶ ماه قبل که تحت آنژیوپلاستی و تعبیه استنت (BMS) در RCA قرار گرفته است با درد تیپیک قفسه سینه از ۲ روز قبل به اورژانس مراجعه می نماید. سابقه مصرف سیگار به مدت ۲۰ سال روزانه ۲۰ عدد را می دهد و مصرف کننده ی اوپیوم نیز می باشد. داروهای

دو شاخه شدن (Bifid) موج T میتواند در ECG کودکان به صورت طبیعی مشاهده شود اما در بزرگسالان در موقعیت های پاتولوژیکی مانند بیماریهای مادرزادی قلب از قبیل VSD و تترالوژی فالوت، اختلالات سیستم عصبی مرکزی و مصرف الکل مشاهده می شود (۱). علل کلاسیک موج T دنداندار شامل هیپرتروفی بطن چپ، مسمومیت با دیگوکسین، بیماری ایسکمی قلب و افرادی که داروهای تحریک کننده CNS مصرف می کنند می باشد (۲،۳).

علت الکتروفیزیولوژی موج T دو شاخه رپلاریزاسیون ناهماهنگ نواحی مختلف بطن ها به خصوص رپلاریزاسیون بطن راست بعد از بطن چپ می باشد (۴).

* استادیار گروه قلب و عروق دانشکده پزشکی دانشگاه علوم پزشکی همدان (farnaz.fariba@gmail.com)

** دستیار گروه قلب و عروق دانشکده پزشکی دانشگاه علوم پزشکی همدان



شکل ۲: ECG در زمان ترخیص

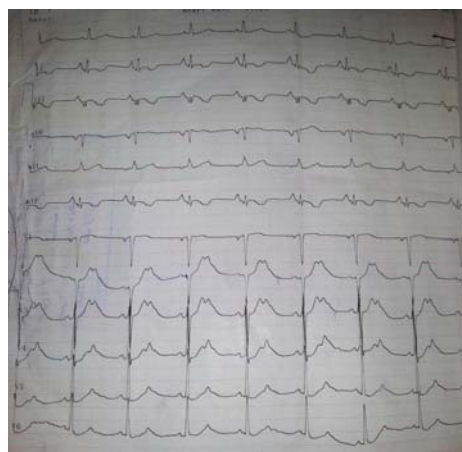
بحث:

دو شاخه شدن یا دنداندار شدن موج T در موارد طولانی شدن قطعه QT در زمینه استفاده از داروهای آنتی آریتمی کینیدین و فلکائینید گزارش شده است. طولانی شدن مدت پتانسیل عمل سلولهای میوکارد در ایسکمی ایجاد شده در مدل حیوانی (سگ) سبب down slope شدن موج T، در فاز ۳ رپلاریزاسیون و بلند شدن آن پس از پائین رفتن و ایجاد دو شاخه شدن موج T مشاهده شده است (۳،۴). موج T دو شاخه شده در انسان و مدل حیوانی پس از مصرف سوتالول نیز مشاهده گردیده است (۵). طولانی شدن فاصله QT تصحیح شده و دو شاخه شدن موج T سبب افزایش مرگ و میر در هر دو جنس زن و مرد صرفنظر از سایر ریسک فاکتورهای قلبی می شود (۶،۷).

مطالعات اخیر بر روی میوکارد نشان داده است که Transmyocard dispersion رپلاریزاسیون یکی از علل دو شاخه شدن موج T می باشد (۷). در نتیجه وجود موج T دو شاخه میتواند یک نشانه پاتولوژیک باشد که سبب فراهم شدن reentry در میوکارد و آریتمی های کشنده باشد (۶،۸). همچنین فیبروز پراکنده میوکارد با یا بدون علائم بالینی نیز میتواند سبب عدم پایداری الکتریکی در بطن و پراکندگی رپلاریزاسیون شود. این تئوری توسط یک ارتباط مثبت بین فاصله QT اصلاح شده با Heart Rate و سابقه انفارکتوس میوکارد حمایت می شود (۷). وجود CST طولانی و موج T دو شاخه افزایش مورتالیتی را در هر دو جنس پیش بینی می کند. ایسکمی میوکارد سبب تغییر شکل موج T می شود که این تغییرات به شکل های متفاوتی در ECG هستند که یکی از آنها موج

آنتی ایسکمیک و آنتی پلاکت از قبیل آسپرین را مصرف می کند اما کلوپیدوگرل (پلاویکس) را بطور منظم مصرف نمی کرده است. در بدو ورود علائم حیاتی مناسب است و در ECG بلند شدن قطعه ST در لیدهای اینفریور بدون درگیری لیدهای سمت راست و فاصله QTc، ۴۲۰ mm مشاهده شد، بیمار در بخش CCU بستری می شود و به محض ورود به CCU دچار یک حمله فیبریلاسیون بطنی (VF) می گردد که بلافاصله با ۲۰۰ ژول کاردیوورژن تبدیل به ریتم سینوسی می شود و این حمله تکرار نمی شود.

در اولین ECG بعد از VT ریتم نرمال سینوس، محور طبیعی، موج Q در لیدهای III، AVF همراه با معکوس شدن موج T در این لیدها و طولانی شدن قطعه QTc (۵۰۰ msec) و موج T دو شاخه در لیدهای پره کوردیال مشاهده شد (شکل ۱).



شکل ۱: EEG بعد از Cardioversion

بیمار تحت درمان با داروهای آنتی آنژین، آنتی پلاکت و آنتی کواگولان قرار گرفت و همچنین لیدوکائین برای بیمار تجویز شد. بیمار اندیکاسیون ترومبولیتیک تراپی نداشت. در آزمایشات افزایش CPK mb و تروپونین وجود داشت. بیمار تحت آنژیوگرافی مجدد قرار گرفت که در محل استنت تعبیه شده تنگی حدود ۸۰-۷۰٪ مشاهده شد. سایر عروق کرونر نرمال بود، بنابراین، تحت آنژیوپلاستی مجدد در آن ناحیه قرار گرفت و در نهایت بعد از یک هفته با حال عمومی مناسب و فاصله QT نرمال حدود ۴۷۰ msec مرخص گردید (شکل ۲).

دو شاخه در ECG و علت آن در بررسی درمان بیمار بسیار حائز اهمیت است (۴،۷).

T دو شاخه است که وجود آن با QT طولانی در زمینه ی سندرم حاد کرونری ارتباط دارد (۵،۸). بنابراین تشخیص T

References

1. Arnold L, Page J, Attwell D, Cannell M, Eisner DA. The dependence on heart rate of the human ventricular action potential duration. *Cardiovasc Res* 2006; 16:547-551.
2. Moss AJ, Schwartz PJ, Crampton RS. The long QT syndrome. Prospective longitudinal study of 328 families. *Circulation* 2009; 84: 1136-44.
3. Ahnve S. QT interval prolongation in acute myocardial infarction. *Eur Heart J* 2007; 6 (Suppl D): 85-95.
4. Bellavere F, Ferri M, Guarini L. Prolonged QT period in diabetic autonomic neuropathy: a possible role in sudden cardiac death? *Br Heart J* 2007; 59: 379-83.
5. Schouten EG, Dekker JM, Meppelink P, Kok FJ, Vandenbroucke JP, Pool J. QT interval prolongation predicts cardiovascular mortality in an apparently healthy population. *Circulation* 1991; 84: 1516-23.
6. Dekker JM, Schouten EG, Klootwijk P, Pool J, Kromhout D. Association between QT interval and coronary heart disease in middle-aged and elderly men. The Zutphen Study. *Circulation* 2008; 90: 779-85.
7. Ono S, Fu LT, Katoh N. Clinical significance of exercise-induced negative U-waves in patients with anterior myocardial infarction. *Jpn Heart J* 1999; 30(2):137-149.
8. Droui E, Charpentier F, Gauthier C, Laurent K, Le Marec H. Electrophysiologic characteristics of cells spanning the left ventricular wall of human heart: evidence for presence of M cells. *J Am Coll Cardiol* 2005; 26(1):185-192.

Original Article

A Case Report of Bifid T Wave due to QT Segment Prolongation in Acute Coronary Syndrome

F. Fariba, M.D.^{*}; N. Khansari, M.D.^{**}

Received: 19.1.2015

Accepted: 11.5.2015

Abstract

Introduction: Bifid T waves are seen in healthy young children and alcoholic adults. They also occur in certain pathological conditions, including organic heart diseases, and the central nervous system disorder. Myocardial ischemia can affect T wave morphology in a variety of ways one of which is t wave change as bifid t wave observed in QTc prolongation forms occurring in acute coronary events.

Case Report: The patient, a 48 year old man, came to the emergency room because of typical chest pain starting 2 days before his visit. He had a history of ischemic heart disease. His vital signs were stable. In his ECG at emergency ward ST elevation was seen at inferior leads. At the time of his recent admission in CCU, he experienced one episode of ventricular fibrillation (VF) converted to sinus rhythm by 200j DC shock. In his first ECG after VF prolonged QTc as bifid T wave was obvious.

Conclusion: Myocardial ischemia can affect T wave morphology in a variety of ways one of which, is t wave change as bifid t wave that is one of QTc prolongation diagnostic forms occurring in acute coronary events and malignant arrhythmia.

(*Sci J Hamadan Univ Med Sci 2015; 22 (2): 161-164*)

Keywords: Arrhythmia / Myocardial Ischemia / T Wave

^{*} Assistant Professor, Department of Cardiology, School of Medicine
Hamadan University of Medical Sciences & Health Services, Hamadan, Iran. (farnaz.fariba@gmail.com)

^{**} Resident, Department of Cardiology, School of Medicine
Hamadan University of Medical Sciences & Health Services, Hamadan, Iran.