

گزارش موردی

گزارش یک مورد Percutaneous Transluminal Septal Myocardial Ablation در کاردیومیوپاتی هیپرتروفیک

دکتر محمدحسن نمازی*، دکتر نشاط نظری**

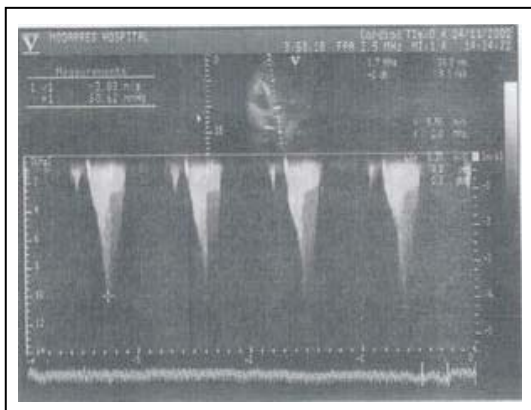
چکیده:

تعدادی از بیماران کاردیومیوپاتی هیپرتروفیک که انسداد شدید در مسیر خروجی بطن چپ دارند، حداقل در کوتاه مدت از ایجاد انفارکت با تزریق انتخابی الکل در شریان سپتال سود می برند که با کاهش گرادیان خروجی بطن و علائم بیمار مشخص می شود. این مطالعه به معرفی انجام موفقیت آمیز سپتال ابلیشن در یک بیمار علامت دار که گرادیان بالای خروجی بطن چپ داشت و متدها و عوارض این روش می پردازد.

کلید واژه ها: سپتال ابلیشن / کاردیومیوپاتی هیپرتروفیک

مقدمه:

LAHB را نشان می داد. در اکوکاردیوگرافی 60mmHg گرادیان اطراف LVOT وجود داشت که بعد از PVC به 100mmHg افزایش می یافت (تصویر ۱).



تصویر ۱

در کاتتریسیم قلبی Moderate MR (نارسایی متوسط درجه میترال) و اولین شریان سپتال بزرگ (2mm) دیده شد (تصویر ۲) و بیمار کاندید septal ablation با الکل شد.

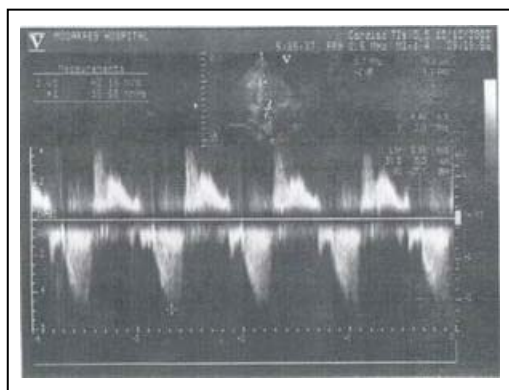
تعدادی از بیماران کاردیومیوپاتی هیپرتروفیک که انسداد شدید در مسیر خروجی بطن چپ دارند، حداقل در کوتاه مدت از ایجاد انفارکت با تزریق انتخابی الکل در شریان septal سود می برند که با کاهش گرادیان out flow (خروجی) و علائم بیمار مشخص میشود (۱). این روش نتایج قابل مقایسه با میوکتومی جراحی دارد. بیمار مورد معرفی بدلیل عدم پاسخ تنگی نفس فعالیتی به درمان دارویی و گرادیان بالای خروجی بطن چپ کاندید TASH شد که با موفقیت انجام گردید.

معرفی بیمار:

خانم ف.ع ۳۷ ساله مورد شناخته شده HCM از دو سال قبل است که به علت تنگی نفس فعالیتی تحت درمان دارویی با ایندرال و وراپامیل بوده است. از حدود ۲ ماه قبل از مراجعه به مرکز تحقیقات قلب و عروق دانشگاه علوم پزشکی شهید بهشتی تهران علائم بیمار تشدید یافته بود و ارتوپنه داشت. تاریخچه HCM در برادر بیمار نیز وجود داشت اما بیمار سابقه سنکوپ نداشت. نوار قلب اولیه ریتم سینوسی نرمال بدون تغییرات ST-T و

* استادیار گروه قلب و عروق دانشکده پزشکی دانشگاه علوم پزشکی شهید بهشتی
** دستیار گروه قلب و عروق دانشکده پزشکی دانشگاه علوم پزشکی شهید بهشتی

پیش آگهی و عوارض: در حین انجام intervention با تزریق اتانول بیمار دچار بلوک کامل قلبی شد که بعد از حدود ۳ ساعت به ریتم سینوسی با RBBB ناکامل و LAHB تبدیل شد. گرادیان LVOT بلافاصله به 10mmHg در کت لب کاهش یافت. اکوکاردیوگرافی یک هفته بعد 18mmHg گرادیان اطراف LVOT با نارسایی میترا خفیف را نشان داد (تصویر ۵).



تصویر ۵

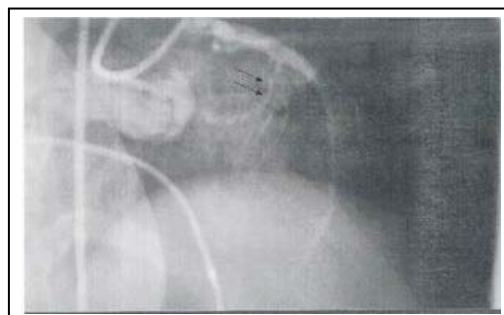اندازه سپتوم بین بطنی بعد از عمل از ۲۵ به ۱۷ میلیمتر کاهش یافت. هیچ گونه وقایع میکروآمبولیک، افزایش شدید غیرطبیعی آنزیم های مربوط به انفارکت رخ نداد. بعد از انجام پروسیژر و در پیگیری های مکرر بیمار کاملاً بدون علامت شد.

بحث:

بیمارانی که نارسایی قلبی شدید و مقاوم به درمان، آنژین صدری کلاس III و IV یا سنکوپ دارند برای septal ablation غیر جراحی مناسب می باشند (۲). گرادیان LVOT در استراحت باید بالای 30mmHg باشد (۲،۳).

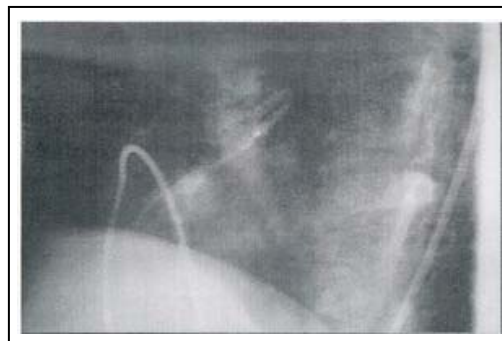
بعد از Trans coronary ablation of (TASH) septal hypertrophy بهبود واضح همودینامیک و علائم بالینی در استراحت و ورزش با کاهش ضخامت سپتوم و کاهش تاکیکاردی بطنی رخ میدهد (۴). remodeling بطن یک تا سه ماه بعد از procedure بدون دیلاتاسیون و اختلال عملکرد بطن رخ میدهد. چون نتایج این روش با میوکتومی جراحی قابل رقابت است متد ترجیحی برای بیماران HOCM علامت دار میباشد (۵).

شایعترین عارضه TASH، RBBB است و مهمترین عارضه آن CHB میباشد (۶). سرعت تزریق الکل یک عامل



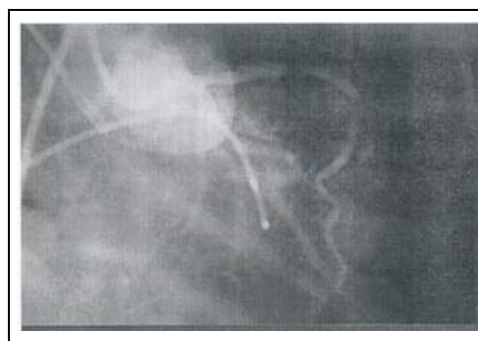
تصویر ۲

مراحل انجام Procedure: در روز انجام Procedure یک نوار قلب از بیمار گرفته شد، نمونه خون جهت اندازه گیری CPK و CPK-MB isoforms فرستاده شد. یک pacemaker موقت در RV گذاشته شد. جهت جلوگیری از عوارض ترومبوآمبولیک ۷۵۰۰ واحد هپارین تزریق گردید سپس یک کاتتر گایدینگ چپ 8F بالا فرستاده شد. یک بالون 2.5-15mm از نوع over the wire در ابتدای شریان سپتال تا ۸ اتمسفر inflate شد و ماده کنتراست داخل لومن بالون جهت اطمینان از عدم بازگشت خون به داخل LAD (شریان نزولی قدامی چپ) تزریق گردید (تصویر ۳).



تصویر ۳

سپس حدود 4cc اتانول داخل لومن بالون تزریق شد. تصویر ۴ شریان septal بسته شده پس از تزریق را نشان میدهد.



تصویر ۴

منابع :

1. Braunwald E , Zipes DP. Heart disease. 6th ed. Philadelphia : W.B. Saunders , 2001: 1772-1773.
2. Sigward. Nonsurgical septal reduction therapy (NSRT) in HOCM; Curr Opin Cardiol 2000 May; 15(3): 172-177.
3. Topol EJ. Textbook of cardiovascular medicine. 21st ed. New York: Williams & Wilkins , 2002: 695.
4. Kuhn H, Gietzen FH. Transcoronary ablation of septal hypertrophy (TASH): a new treatment option for HOCM. Z Kardiol 2000; 89(4): 41-54.
5. Jiang T, Wu X. Percutaneous transluminal septal myocardial ablation in pateints with HOCM. Chin Med J 2002 Jan; 115(1):26-30.
6. Zhang W, Li Z. Complications of percutaneous transluminal septal myocardial ablation in HOCM. Chin Med J 2002 Sep; 115(9):1283-6.

اساسی در میزان اختلالات هدایتی بعدی می باشد(۲).
 انفارکتوس میوکارد قدامی، تحتانی، دایسکسیون LAD و فیبریلاسیون بطنی بدلیل برگشت الکل به داخل LAD از عوارض ناشایعتر میباشند(۲،۶). میزان مرگ و میر در مطالعات مختلف ۱۰-۵٪ ذکر شده است که بدنبال عوارض مازور ایجاد میشود(۱،۲). بیمار ما علیرغم درمان دارویی کامل تنگی نفس فعالیتی فانکشن کلاس بالا داشت با توجه به گرادیان بالای LVOT در حالت استراحت حتماً کاندید یک کار تهاجمی جهت کاهش علائم میشد. این روش با حداقل موربیدیتی جهت بیمار انجام شد و بیمار کاملاً بدون علامت در عرض مدت بسیار کوتاهی از بیمارستان مرخص شد. این روش که نیاز به مهارتهای بسیار دارد چشم انداز روشنی را برای بیماران HOCM ایجاد کرده است اما در کشور ما به تعداد بسیار اندک انجام شده است.