

گزارش سه مورد دیس پلازی کندرواکتودرمال (سندرم ایس - وان کرولد)

دکتر فاطمه ناصری*، دکتر غلامعلی معموری**

چکیده:

سندرم Ellis Van Creveld یادیسپلازی کندرواکتودرمال یک بیماری نادر است که با تریادپلی داکتیلی Postaxial، دیسپلازی غضروفی استخوانهای دراز که منجر به کوتاه قدی آکروموزوملیک شده و دیس پلازی اکتودرمال مشخص می شود. در این مطالعه سه نوزاد مبتلا به این سندرم با علائم کوتاه قدی آکروموزوملیک، پلی داکتیلی دوطرفه Postaxial، هیپوپلازی ناخن و قفسه سینه باریک باندنه های کوتاه و نارسای تنفسی شدید که دو نفر آنها خواهر و برادر هستند معرفی می گردد.

کلید واژه ها: چند انگشتی / سندرم ایس - وان کرولد

مقدمه:

این مطالعه به گزارش سه مورد از این بیماری می پردازد.

معرفی بیمار:

بیمار اول: نوزاد پسری است ترم با وزن تولد ۳۷۰۰ گرم، دور سر ۳۷ سانتیمتر و قد ۵۰ سانتیمتر و فاصله دودست (arm span) ۴۳ سانتیمتر که با زایمان سزارین در بیمارستان قائم مشهد متولد شد. آپگار در دقیقه ۱ و ۵ به ترتیب ۳ و ۶ گزارش شد. والدین بیمار رابطه خویشاوندی نداشته و دو فرزند قبلی آنها سالم بودند.

در معاینه، نوزاد چهره طبیعی داشت، لب فوقانی نازک و در بررسی حفره دهان فرنولوم کوتاه و دیسپلازی لته تحتانی مشاهده شد.

پلی داکتیلی سمت اولنار در هر دو دست همراه با سین داکتیلی (چسبندگی) انگشت دوم و سوم دست راست وجود داشت هیپوپلازی و دیس پلازی شدید ناخن های دست ها و پاها مشهود بود.

کوتاهی اندامهای بیمار به صورت آکروموزوملیک بود. قفسه سینه شدیداً باریک و بیمار از بدو تولد دیسترس تنفسی شدید و سیانوز داشت که نیاز به تهویه کمکی را ایجاب کرد. معاینه قلب و سیستم ادراری تناسلی

سندرم ایس وان کرولد اولین دفعه توسط ایس Ellis و وان کرولد Van-Creveld در سال ۱۹۴۰ گزارش گردید و تحت عنوان دیسپلازی کندرواکتودرمال نامیده شد. ولی بعدها نام سندرم Ellis-Van Creveld برای آن در نظر گرفته شد (۱-۳). این بیماری سندرمی نادر است و میزان بروز آن در جمعیت عمومی ۱ در ۶۰۰۰۰ می باشد (۳) این سندرم به صورت صفت اتوزمال مغلوب به ارث رسیده و ژن آن روی بازوی کوتاه کروموزوم ۴ قرار دارد و فراوانی آن در دو جنس مساوی است (۴).

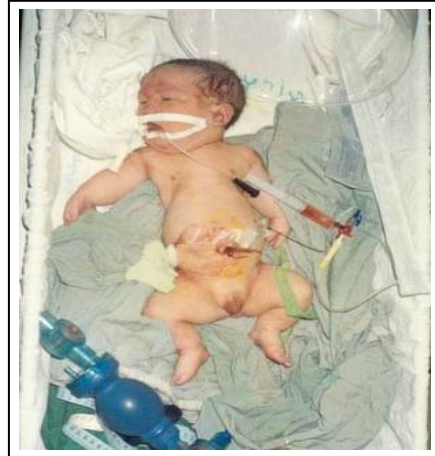مشخصه این سندرم تریاد: دیسپلازی غضروفی، پلی داکتیلی Postaxial و دیسپلازی اکتودرمال می باشد. دیسپلازی غضروفی در این بیماری بصورت کوتاهی قرینه اندامها با درگیری بیشتر ساق پا و ساعد می باشد در حالی که کوتاهی بازوها و رانها در آکوندروپلازی کلاسیک مشخص تر است (۵).

تشخیص بیماری عمدتاً بر مبنای یافته های بالینی و رادیوگرافیک شامل عکس ساده قفسه سینه و اندامها، سونوگرافی و اکوکاردیوگرافی می باشد.

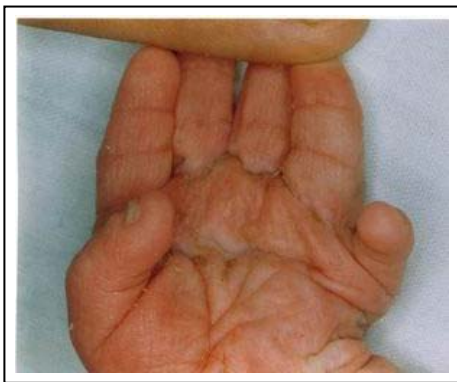
* استادیار گروه کودکان دانشکده پزشکی دانشگاه علوم پزشکی مشهد
** دانشیار گروه کودکان دانشکده پزشکی دانشگاه علوم پزشکی مشهد

طبیعی بود.

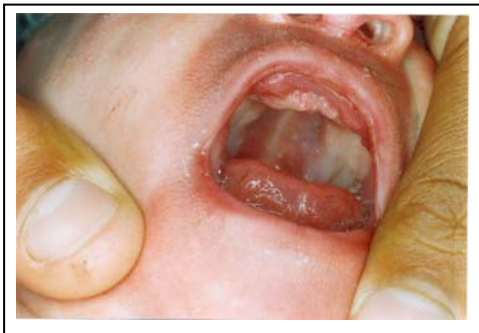در بررسی رادیوگرافی کامل اندامها و تنه، علائم کوتاهی استخوانهای دراز، استخوانهای لگن دیسپلازیک با برجستگیهای خار مانند در قسمت داخلی استابولم و دنده های بسیار کوتاه و ستون فقرات طبیعی مشاهده شد (تصویر ۱ و ۲).



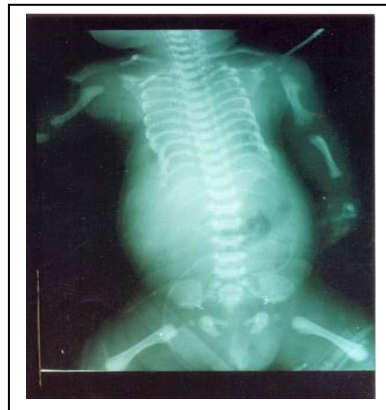تصویر ۱: کوتاهی اکروموملیک، باریک بودن قفسه سینه و پلی داکتیلی (بیمار اول)



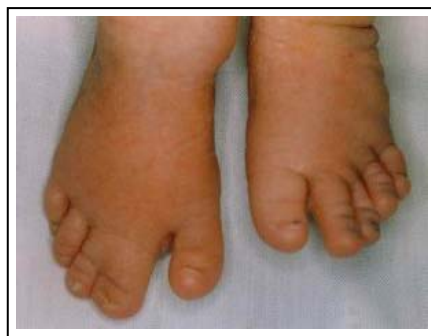تصویر ۳: پلی داکتیلی Postaxial (بیمار دوم)



تصویر ۴: دیس پلازی لثه و فرنولوم کوتاه (بیمار دوم)



تصویر ۲: دنده های کوتاه، کوتاهی استخوانهای توبولر، لگن هیپوپلازیک با خارهای اسپیکال (بیمار اول)



تصویر ۵: سین داکتیلی و پلی داکتیلی پای راست (بیمار دوم)

علت دیسترس تنفسی دربخش نوزادان بستری شد. والدین بیمار خویشاوند درجه ۳ بوده و فرزند قبلی آنها نیز دو سال قبل با تابلوی شدیدتر این بیماری در سن ۳ ماهگی فوت کرده بود. در معاینه حفره دهانی نوزاد دیس پلازی لثه فوقانی و تحتانی همراه با فرنولوم های کوتاه و متعدد مشهود بود. قفسه سینه باریک و اندامهای فوقانی تحتانی کوتاهی اکروموملیک داشتند. پلی داکتیلی در سمت اولنار در هر دو دست همراه با هیپوپلازی ناخن ها مشهود بود. پلی داکتیلی در پای راست همراه با چسبندگی انگشت دوم و سوم پای راست دیده می شد (تصویر ۳-۶).

نوزاد علی رغم انجام تهویه مکانیکی به علت نارسائی تنفسی شدید ناشی از دیسپلازی شدید قفسه سینه در پایان روز اول عمر فوت نمود و به دلیل وخامت حال نوزاد امکان انتقال بیمار به خارج از بخش NICU جهت انجام اکوکاردیوگرافی و سونوگرافی سیستم ادراری تناسلی ممکن نشد.

بیمار دوم: نوزاد دختر ۴ روزه ای با وزن تولد ۳۰۰۰ گرم، دور سر ۳۴/۵ سانتیمتر و قد ۴۷ سانتیمتر حاصل زایمان طبیعی از حاملگی دوم مادری ۱۸ ساله بود که به

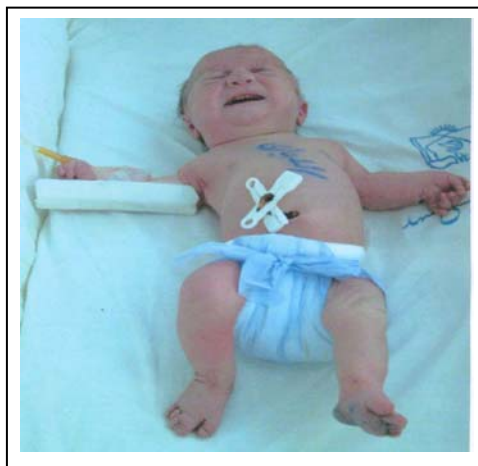بیمارستان بستری شده بود. در بررسی پرونده بیمار و مطالعه رادیوگرافی انجام شده در آن زمان مشخص شد که بیمار مبتلا به نوع شدید سندرم E.V.C بوده است، این بیمار نیز مبتلا به کوتاهی اندامها، قفسه سینه باریک و پلی داکتیلی دستها و دیسپلازی ناخن ها بوده و در سیستم ژنیتال نیز هرنی اینگوینال چپ همراه با هیدروسل داشته است. در اکوکاردیوگرافی انجام شده نیز ASD Secundum (نقص دیواره دهلیزی) مشهود بوده است. سونوگرافی سیستم ادراری و کلیه ها طبیعی و یافته های رادیوگرافی اسکلت مشابه بیمار قبلی با شدت بیشتری از کوتاهی دنده ها و قفسه سینه باریک بوده است. بیمار به علت مشکلات تنفسی مکرر در سن سه ماهگی در شهرستان محل تولد فوت نموده است.

بحث:

سندرم ایس وان کرولد بیماری نادری است. دو مورد از این بیماری در طی سالهای ۱۳۸۰ و ۱۳۸۱ در بخش نوزادان بیمارستان قائم مشهد بستری شدند. این بیماری با شیوع بیشتری در نژاد Amish دیده می شود (۳). Mokusick ۵۲ بیمار از نژاد Amish را در ایالت پنسیلوانیا (۶) و DaSilva ۱۵ بیمار را در یک خانواده برزیلی گزارش کرده اند (۷).

این سندرم با تظاهرات دیسپلازی غضروفی، کوتاهی استخوانهای دراز، دیسپلازی اکتودرمال، پلی داکتیلی Postaxial و گاهی موارد آنومالیهای مادرزادی قلب و سیستم ادراری تناسلی دیده می شود (۲،۴،۸). پاتوفیزیولوژی بیماری ناشناخته است اگرچه مطالعات هیستوپاتولوژی جنین های مبتلا به این سندرم نشان دهنده دیس اورگانیزاسیون کندروسیت ها در منطقه رشد غضروف استخوانهای دراز می باشد (۹). پلی داکتیلی دردست از یافته های ثابت بیماری است در حالی که پلی داکتیلی پاها فقط در ۱۰٪ بیماران مبتلا گزارش شده است (۱،۷).

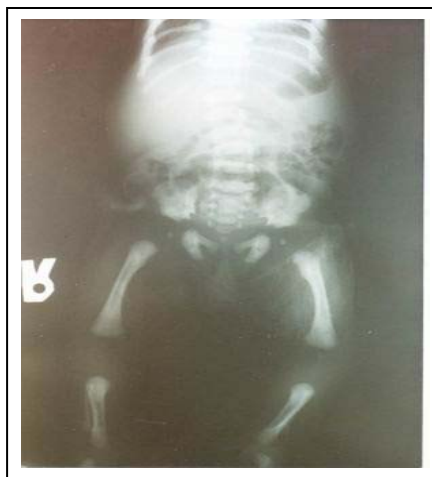دیسپلازی اکتودرمال در حدود ۹۳٪ بیماران مبتلا گزارش شده (۱) و بصورت ناخن های هیپوپلاستیک یا دیستروفیک، مشکلات دندانی از جمله دندان نوزادی، دندانهای کوچک و تأخیر در درآمدن دندان می باشد. لب فوقانی در این بیماران باریک و توسط فرنولوم های متعدد به لثه متصل می شود (۱،۸). در بیماران مطالعه حاضر همه تظاهرات فوق وجود داشتند.



تصویر ۶: بیمار دوم

پای چپ طبیعی و ناخنهای هر دو پا طبیعی بودند. معاینه سیستم ژنیتال طبیعی بود. در اکوکاردیوگرافی انجام شده نقص سپتوم دهلیزی (ASD Secundum) مشخص شد و در سونوگرافی کلیه ها و سیستم ادراری نکته غیرطبیعی وجود نداشت.

در بررسی رادیوگرافی کامل اندامها و تنه کوتاهی استخوانهای دراز، بالهای ایلیاک کوچک همراه برجستگی خار مانند قسمت داخلی سقف استابولوم، دنده های کوتاه و ستون فقرات طبیعی مشاهده گردید (تصویر ۷).



تصویر ۷: دنده های باریک، استخوان های توبولر کوتاه خارهای اسپیکال و هیپوپلازی لگن (بیمار دوم)

بیمار بعد از یک هفته بستری در بیمارستان با حال عمومی خوب و کاهش تدریجی مشکلات تنفسی مرخص شد.

بیمار سوم: شیرخوار ۵۰ روزه ای که برادر بیمار دوم بوده و دو سال قبل به علت دیسترس تنفسی در

ذهنی نیز گزارش شده است. نهایت قد این بیماران بعد از بلوغ ۱۰۹ تا ۱۵۵ سانتیمتر خواهد بود و درجاتی از محدودیت عملکرد دستها و مشکلات دندانی بطور شایع در آنهایی که زنده مانده اند وجود خواهد داشت (۳).

منابع:

1. Al-Khenaizan , Al-Sannaa N, Teebi AS. What syndrome is this? Chondroectodermal dysplasia – the Ellis-Van creveld syndrome. *Pediatr Dermatol* 2001 Jan-Feb; 18(1):68-70.
2. Ellis RWB ,van Creveld S. A syndrome characterized by ectodermal dysplasia, polydactyly, chondrodysplasia and congenital morbus cordis; report of three cases. *Arch Dis Child* 1940; 15:65-84.
3. Cahana AL. Ellis-Van Creveld syndrome. *Med J* 2002 Mar; 3(3): 2-12.
4. Jones KL. Chondroectodermal dysplasia . In : *Smith's Recognizable patterns of human malformation*. 5th ed. Philadelphia: W.B. Saunders , 1997:374-5.
5. Horak-I, Smachel Z. Chondroectodermal dysplasia , report of a case. *Acta Chir Plast* 1983;25: 161-175.
6. McKusick VA, Egeland JA, Eldrige R, Krusen DE. Dwarfism in the Amish. The Ellis Van Creveld syndrome. *Bull John Hopkins Hosp* 1964;115:306-336.
7. Da Silva EO, Janowitz D, De Albuquerque SC. Ellis-Van Creveld syndrome. Report of 15 cases in an inbred kindred. *J Med Genet* 1980;17: 349-356.
8. Robert NC. Congenital dysplasia and Dwarfism. *Pediatr Rev*1990;12(5): 149-16.
9. Sergi C, Voigtlander T. Ellis –Van Creveld syndrome : a generalized dysplasia of enchondral ossification. *Pediatr Radiol* 2001Apr; 31(4):289-93.
10. Zahka KG. Cause and associations of cardiovascular system in : Fanaroff AA, Martin RJ(eds). *Neonatal perinatal of medicine*. 7th ed. Vol 2. New York : Mosby 2002:1102-2203.
11. Tongsong T, Chanprapaph P. Prenatal sonographic diagnosis of

آنومالی های مادرزادی قلبی در حدود ۶۰٪ بیماران مبتلا دیده می شود و یکی از علل عمده کوتاهی طول عمر این بیماران است. شایعترین آنومالی های قلبی در این بیماران ASD و دهلیز منفرد می باشد (۸،۱۰).

آنومالیهای سیستم ادراری تناسلی در ۲۲٪ بیماران دیده می شوند که عبارتند از:

هیپوسپادیازیس، اپیسیپادیازیس، کریپتورکیدیسم، آترزی ولو، نفروکلینورومگاراورتر (۸،۱).

یافته های رادیوگرافیک در این بیماری که از

پایه های مهم تشخیص می باشد عبارتند از:

پلی داکتیلی اولنار(یا بدون فیوژن متاکارپهایفالانژها) ، کوتاهی قسمتهای دیستال و میانی اندامها (آکرومزمولیا) و بال های ایلپاک کوچک باخارهای سطح داخلی یا خارجی سقف استابولوم. قفسه سینه در این بیماران باریک با دنده های کوتاه و تکامل نیافته است. تشخیص بیماری عمدتاً بر اساس یافته های بالینی و رادیوگرافی صورت می گیرد (۸،۴،۱).

تشخیص قبل از تولد بیماری نیز با بررسی سونوگرافیک جنین در سه ماهه دوم وسوم و فتوسکوپی و ارزیابی مارکرهای microsatellite در DNA سلولهای مایع آمنیوتیک یا بیوپسی ویلوزینه های جفت در سه ماه اول حاملگی امکان پذیری می باشد. یافته های کوتاهی شدید و زودرس استخوانهای دراز، نسبت طول استخوان فمور به محیط شکم کمتر از ۰/۱۶ و قفسه سینه هیپوپلاستیک در سونوگرافی جنین های مبتلا نشان دهنده شدت دیس پلازی اسکلتی و احتمال کشنده بودن آن می باشد. ارزیابی جنین درموردی که سابقه خانوادگی مثبتی از ابتلا فرزند قبلی وجود دارد توصیه می شود (۱۳-۱۱).

در تشخیص افتراقی با این بیماری سندرم Jeune یا Asphxiating Thoracic Dystrophy مطرح می شود با این تفاوت که در این بیماری دیس پلازی اکتودرمال مشاهده نمی شود و حجم حفره توراکس نیز بسیار کوچک می باشد (۸).

درمان این سندرم علامتی بوده ، حداقل ۵۰٪ بیماران در دوره نوزادی به علت مشکلات شدید تنفسی یا قلبی از بین می روند، بیشتر بیمارانی که زنده می مانند از هوش طبیعی برخوردار هستند، اگرچه گاهی اوقات آنومالی های سیستم اعصاب مرکزی و عقب ماندگی

- Ellis-Van Creveld syndrome. J Clin Ultrasond 2000 Jan ; 28(1): 38-41.
12. Torrente I , Mangino M , De Luca A. First-trimester prenatal diagnosis of Ellis-Van Creveld syndrome using linked microsatellite markers. Prenat Diagn 1998 May ;18(5):504-6.
13. Parilla BV, Leeth EA , Kambich MP. Antenatal detection of skeletal dysplasias. J Ultrasound Med 2003 Mar; 22(3) :255-8.