

ارزیابی کارآمدی پیچ جاناندازی لوله ای شکل (Tube Reduction Screw; TRS) در جاناندازی شکستگی های مایل تنه ماندبیل یک مطالعه آزمایشگاهی در ماندبیل لاشه گوسفند

دکتر هادی محمدی*، دکتر محمدرضا جمالپور**

دریافت: ۹۳/۱/۲۱ پذیرش: ۹۳/۶/۱۸

چکیده:

مقدمه و هدف: در شکستگی های تنه ماندبیل، انواعی که به صورت مایل دچار شکستگی گردیده اند، بیشترین میزان جاناندازی نامطلوب حین جراحی را دارند. مطالعه حاضر با هدف تعیین میزان دقت جاناندازی باز شکستگی مایل تنه ماندبیل با استفاده از ابزار TRS و مقایسه آن با روش مرسوم (فورسپس جاناندازی همراه با Lag Screws) طراحی شد. **روش کار:** این مطالعه تجربی بر روی ۳۰ نیم فک ماندبیل لاشه گوسفند انجام گرفت. پس از ایجاد شکستگی مایل در تنه هر نیم فک گوسفند، یک سمت با استفاده از TRS و سمت مخالف با روش مرسوم جاناندازی شد. سپس فاصله بین قطعات شکستگی در چهارسطح تحتانی، فوقانی، باکال و لینگوال تعیین شد. داده های بدست آمده با استفاده از آزمون های مجذورکای و دقیق فیشر مورد تجزیه و تحلیل قرار گرفتند. **نتایج:** بر اساس داده های این مطالعه، فاصله بین لبه خطوط شکستگی در سطوح باکال، فوقانی و تحتانی بین روش TRS و روش مرسوم از نظر آماری اختلاف معنی دار نداشت. اما میزان این فاصله در سطح لینگوال، بین دو روش TRS و روش مرسوم دارای اختلاف معنی داری از نظر آماری بود ($P < 0.05$). **نتیجه نهایی:** نتایج مطالعه نشان داد که TRS می تواند یک ابزار کمکی مفید برای جاناندازی شکستگیهای مایل تنه ماندبیل باشد اما برای استفاده کلینیکی از آن، نیاز به مطالعات بیشتر می باشد.

کلید واژه ها: جاناندازی شکستگی / جفت شدن دندان / شکستگی های فک پائین

مقدمه:

شکستگی های تنه ماندبیل دیده می شود. مهمترین عارضه در درمان شکستگی های تنه ماندبیل جوش خوردگی نابجا است. علت اصلی بروز این عارضه را تثبیت نامناسب قطعات شکسته ذکر کرده اند (۲-۳). در شکستگی های تنه ماندبیل، انواعی که به صورت مایل و نامطلوب (Vertical unfavorable) ایجاد گردیده اند، مشکل ترین اعمال جاناندازی را لازم دارند. با استفاده از تکنیک ها و ابزار موجود، عمدتاً عدم جاناندازی در سطح لینگوال دیده می شود (۲). برای فیکساسیون قطعات استئوتومی شده هم، در ابتدا

استخوان ماندبیل بزرگترین و محکم ترین استخوان صورت بوده و در معرض بالای شکستگی قرار دارد. بیشترین شکستگی مربوط به تنه ماندبیل است که میزان ۲۹ درصد از کل شکستگی های ماندبیل را به خود اختصاص داده است (۱). درمان شکستگی های ماندبیل ممکن است با عوارضی همراه باشد که از جمله این عوارض مهم، دفورمیتی صورت و جفت شدن نامناسب دندان های بیمار می باشد. از میان انواع شکستگی های ماندبیل، بیشترین احتمال بروز عوارض در درمان

* دستیار گروه جراحی فک و صورت دانشکده دندانپزشکی دانشگاه علوم پزشکی همدان

** استادیار گروه جراحی فک و صورت دانشکده دندانپزشکی دانشگاه علوم پزشکی همدان (jamalpour_omfs@yahoo.com)

به راحتی از داخل دهان قرار داد.

مطالعه حاضر، با هدف سنجش کارآمدی TRS در جاناندازی باز شکستگی مایل تنه فک پایین و مقایسه آن با روش مرسوم (فورسپس جاناندازی همراه با Lag Screw) طراحی شده است.

روش کار:

این مطالعه از نوع تجربی (آزمایشگاهی) می باشد که بروی نمونه حیوانی غیر زنده انجام شده است. در این مطالعه از ۳۰ نیم فک پائین لاشه گوسفند جهت انجام مداخله و مقایسه کارآیی TRS و روش مرسوم (فورسپس جاناندازی همراه با Lag Screw) در جاناندازی شکستگی های مندیبل استفاده شد. معیارهای ورود به مطالعه شامل یکسان بودن اکلوزن در دو طرف مندیبل و کامل بودن تعداد دندانها و معیارهای خروج از مطالعه نیز وجود شکستگی و آسیمتری در مندیبل بود.

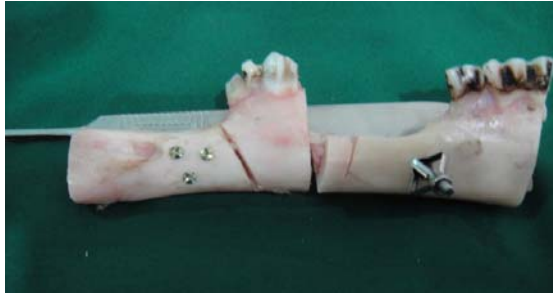پس از انتخاب نمونه ها بر اساس معیارهای ورود و خروج از مطالعه، با کمک جدول اعداد تصادفی، در هر کله گوسفند، یک نیم فک محل استفاده از TRS (گروه مداخله) و سمت مخالف محل استفاده از روش مرسوم (گروه کنترل) بود. جهت یکسان سازی و استاندارد کردن روش کار، جراحی های مورد نظر از سمت راست تنه مندیبل شروع شد.

ابتدا شکستگی مایل در تنه مندیبل گوسفند ایجاد شد. بدین منظور، پس از برش کرستال و بلند کردن فلپ، با استفاده از دیسک و استئوتوم، استخوان در راستای خارجی- داخلی استئوتومی شد، به گونه ای که پس از جدا شدن قطعات، یک شکستگی نامطلوب عمودی مایل (Vertical Unfavourable) در ناحیه ایجاد شده بود. در این مرحله فک بالا و پائین گوسفند از طریق IMF Screw به هم فیکس شدند و با استفاده از روش انتخاب شده بر اساس جدول اعداد تصادفی (TRS) یا فورسپس جاناندازی همراه با Lag Screw) جاناندازی و فیکساسیون انجام گرفت. پس از تکمیل فیکساسیون شکستگی در سمت راست، سیم IMF باز شده و همین مراحل در سمت چپ انجام شد. قابل ذکر است برای جاناندازی شکستگی با استفاده از TRS، دو قطعه شکسته با استفاده از فرز مستقیم بلند سوراخ شده و TRS از داخل دهان جا گذاشته می شد. سپس با فعال کردن آن، قطعات جاناندازی می گردید (شکل ۱) اما برای جاناندازی با روش مرسوم، ابتدا یک

اختلاف نظر وسیعی وجود داشت و این مطلب به بحث داغ در جامعه جراحی تبدیل شده بود. با روش های ابتدایی مبتنی بر عدم ثابت سازی، ترمیم با تاخیر و یا حتی به صورت ناکافی صورت می پذیرفت (۴) اما امروزه با استفاده از پیچ ها و پلیت های تیتانیومی که به تدریج جایگزین سیم و وسایل فیکساسیون استیل زنگ نزن شده است نتایج مطلوب تری به دست می آید (۱).

روش درمانی که در حال حاضر برای جاناندازی باز شکستگی های مایل تنه مندیبل وجود دارد استفاده از فورسپس های جا اندازی (Reduction Forceps) همراه با تکنیک lag Screw می باشد. در واقع، قطعات شکسته با استفاده از فورسپس جاناندازی به هم نزدیک می شوند و سپس توسط پیچ هائی که با تکنیک lag Screw قرار داده می شوند قطعات شکسته به هم نزدیک و فشرده می شوند (۱). کارائی این روش در درمان شکستگی های زاویه مندیبل (۵) و شکستگی های سمفیز مندیبل (۶-۸) به اثبات رسیده است اما در شکستگی های تنه مندیبل، استفاده از این تکنیک با مشکلاتی همراه بوده که علت اصلی آن نداشتن قدرت نزدیک کنندگی و پایداری کافی است (۹،۱۰). علاوه بر این، در بیمارانیکه در محل شکستگی دندانهای فک بالا و پائین وجود دارد برای قرار دادن فورسپس جا اندازی نیاز به برش پوستی است چرا که پس از بستن دو فک به یکدیگر (Inter Maxillary Fixation; IMF) امکان قرار دادن فورسپس جاناندازی از داخل دهان وجود ندارد.

برای رفع این معایب ابزاری تحت عنوان پیچ جاناندازی لوله ای شکل (Tube Reduction Screw) یا TRS ساخته شده است. این وسیله در نمای کلی شامل یک لوله و یک پیچ درون آن می باشد. در تکنیک Lag screw مرسوم هنگام ایجاد حفره در استخوان توسط دریل، درقطعه شکسته خارجی، حفره ای بزرگتر نسبت به قطعه داخلی ایجاد می گردد و در واقع تنها قطعه داخلی استخوان است که توسط پیچ درگیر شده و استحکام را فراهم می آورد (۱۱،۱۲) اما در TRS، اندازه حفره ایجاد شده در قطعات داخلی و خارجی یکسان است که اولاً موجب سرعت عمل بیشتری شده و ثانیاً از آنجائیکه نیروی نزدیک کننده به هر دو قطعه استخوان شکسته وارد می شود نیروی جاناندازنده، بیشتر خواهد بود. علاوه بر این، برای قرار دادن TRS نیاز به برش پوستی نبوده و می توان این وسیله را



شکل ۳: قطعات Fix و خارج شده TRS و روش مرسوم

اطلاعات به دست آمده پس از وارد کردن در نرم افزار آماری SPSS-۱۶ با استفاده از آزمون های آماری کای اسکوئر و دقیق فیشر مورد تجزیه و تحلیل قرار گرفتند.

نتایج:

جدول ۱ وضعیت فاصله بین لبه خط شکستگی در سطوح باکال، لینگوال، تحتانی و فوقانی در گروه های استفاده شده از روش TRS و روش مرسوم را نشان می دهد. طبق یافته های بدست آمده، این فواصل در روش مرسوم ۷۳/۳ درصد موارد در سطح باکال بیشتر از ۱ میلیمتر و ۴۰ درصد موارد در سطح لینگوال بیشتر از ۱ میلیمتر بود. همچنین به ترتیب ۷۳/۳ درصد و ۸۶/۷ درصد موارد در سطوح فوقانی و تحتانی کمتر از ۱ میلیمتر بود.

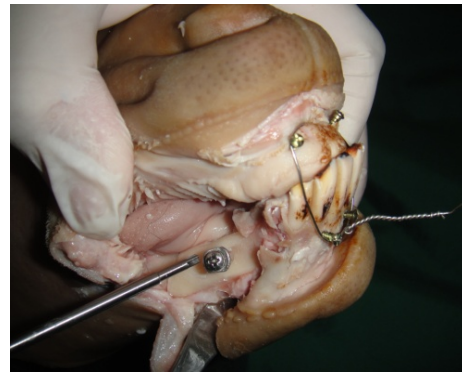جدول ۱: مقایسه فاصله بین لبه خط شکستگی در سطوح

مختلف در روش TRS و روش Lag Screw

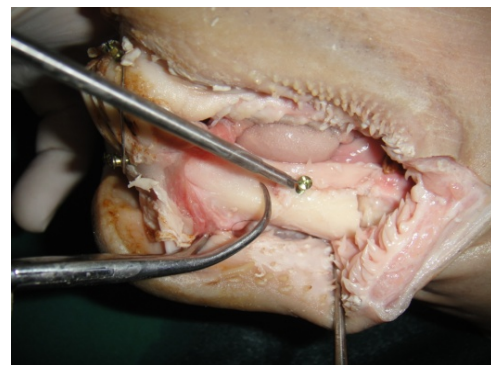
ارزش P	روش TRS		سطح باکال
	تعداد(درصد)	روش Lag Screw	
		تعداد(درصد)	
	--	--	کمتر از ۱ میلیمتر
۰/۴۵۱	۲(۱۳/۳)	۴(۲۶/۷)	۱ میلیمتر
	۱۳(۸۶/۷)	۱۱(۷۳/۳)	بیشتر از ۱ میلیمتر
	--	۱(۶/۷)	سطح لینگوال
۰/۰۰۱	--	۸(۵۳/۳)	کمتر از ۱ میلیمتر
	۱۵(۱۰۰)	۶(۴۰)	۱ میلیمتر
			بیشتر از ۱ میلیمتر
			سطح فوقانی
	۱۱(۷۳/۳)	۱۱(۷۳/۳)	کمتر از ۱ میلیمتر
۱/۰۰۰	۳(۲۰)	۴(۲۶/۷)	۱ میلیمتر
	۱(۶/۷)	--	بیشتر از ۱ میلیمتر
			سطح تحتانی
	۱۱(۷۳/۳)	۱۳(۸۶/۷)	کمتر از ۱ میلیمتر
۰/۴۵۱	۴(۲۶/۷)	۲(۱۳/۳)	۱ میلیمتر
	--	--	بیشتر از ۱ میلیمتر

نتایج استفاده از TRS نیز نشان داد که فواصل قطعات شکسته ۸۶/۷ درصد موارد در سطح باکال بیشتر از ۱ میلیمتر و ۱۰۰ درصد موارد در سطح لینگوال بیشتر از

برش پوستی (علاوه بر برش قبلی داخل دهانی) در بردر تحتانی ماندیبل داده می شد و بعد در حالیکه دندانها توسط IMF در اکلوزن بودند فورسپس جاناندازی از خارج دهان در محل شکستگی جاسازی شده و سپس قطعات شکسته با استفاده از سه عدد پیچ ۱۱ میلیمتری به صورت مثلی و با تکنیک Lag Screw فیکس می شدند (شکل ۲).



شکل ۱: TRS جایگذاری شده



شکل ۲: Lag Screw با فورسپس جاناندازی

پس از اتمام جاناندازی و فیکساسیون شکستگی در هر دو نیمه ماندیبل گوسفند و به منظور تعیین میزان جافتادن قطعات شکسته، در فاصله حداقل یک سانتیمتری از ابتدا و انتهای محل شکستگی ایجاد شده، ماندیبل بصورت عمودی استئوتومی شده و خارج گردید (شکل ۳). سپس فاصله بین قطعات شکسته در ناحیه میانی این خطوط در سطوح باکال، لینگوال، بردر تحتانی و فوقانی با استفاده از پرگار مدرج جراحی محاسبه گردید. این اندازه گیری ها توسط دو رزیدنت فک و صورت که هیچ اطلاعی از اهداف طرح نداشتند به صورت جداگانه انجام شد. مقیاس فاصله در این مطالعه شامل کمتر از یک میلیمتر، یک میلیمتر و بیشتر از یک میلیمتر بود.

در توجیه اختلاف فاصله موجود بین این دو روش در سطح لینگوال، باید گفت که اولاً TRS وسیله ای است که برای جاناندازی شکستگی طراحی شده است نه فیکساسیون، بنابراین قدرت فیکساسیون کافی ندارد. به همین دلیل ممکن است هنگام جدا کردن قطعات شکسته از فک جهت اندازه گیری فاصله بین خطوط شکستگی، اندکی حرکت در محل شکستگی رخ داده باشد. از طرف دیگر، بدیهی است که وقتی سه سطح از چهار سطح یک جسم چهار وجهی کنار هم قرار بگیرند سطح چهارم نیز کنار هم خواهد بود. بنابراین، علیرغم وجود اختلاف معنی دار آماری، میزان فاصله بین قطعات در سطح لینگوال از نظر بالینی قابل ملاحظه نبوده است. در اینجا باید یاد آور شویم که جاناندازی قطعات شکسته با استفاده از TRS بدون هیچگونه برش پوستی حاصل شده است که هدف اصلی از طراحی این وسیله بوده است.

در این مطالعه پیچ های Lag Screw به فرم مثلثی در محل شکستگی قرار داده شد چرا که عمده مطالعات نشان داده اند که این فرم، ثبات بیشتری نسبت به فرم خطی در محل شکستگی ایجاد می کند. هر چند که براسیلیو و همکارانش در مطالعه آزمایشگاهی خود، به این نتیجه رسیدند که در جراحی Advancement مندیبل، استفاده از سه پیچ به شکل L معکوس بیشترین پایداری را دارد (۱۳) اما نتایج مطالعه شتی و همکارانش که با هدف بررسی اثرات سائز Positional Screw و ترتیب قرارگیری آنها بر پایداری فانکشنال پس از Sagittal Split Ramus Osteotomies انجام شده بود، نشان داد که ترتیب قرار گیری پیچ ها به شکل مثلث پایداری از فرم خطی است (۱۴). وقتی کیم و همکارانش اثر الگوی قرارگیری پیچ ها بر Rigidity پس از Sagittal Split Ramus Osteotomy را بررسی کردند به این نتیجه رسیدند که الگوی مثلثی نسبت به الگوی خطی مایل و الگوی خطی مایل نسبت به الگوی خطی، Rigidity بیشتری دارد (۱۵).

در نهایت براساس یافته های این مطالعه می توان به این نتیجه رسید که با استفاده از TRS، امکان جاناندازی شکستگی های مایل تنه مندیبل از داخل دهان و بدون نیاز به برش پوستی وجود دارد اما بهتر است پس از جاناندازی، از سه عدد پیچ که به فرم مثلث قرار داده می شوند برای فیکساسیون قطعات شکسته استفاده نمود.

۱ میلیمتر بودند. بعلاوه فاصله بین لبه خط شکستگی در سطوح فوقانی و تحتانی به ترتیب ۷۳/۳ درصد و ۷۳/۳ درصد موارد کمتر از ۱ میلیمتر بود.

طبق نتایج آزمون آماری اختلاف معنی داری بین دو روش در سطح باکال، فوقانی و تحتانی مشاهده نشد ($P > 0.05$). اما فاصله لبه خط شکستگی در سطح لینگوال بین دو روش اختلاف معنی داری را نشان داد ($P = 0.001$).

بحث:

ابزاری که در حال حاضر برای جاناندازی باز شکستگی های مایل تنه مندیبل وجود دارد فورسپس های جا اندازی (Reduction Forceps) می باشد. اما استفاده از این وسیله نیاز به برش پوستی اضافی جهت جایگذاری فورسپس دارد چرا که به علت فیکساسیون دندانها به هم در حین جراحی (IMF) امکان قرار دادن آن از داخل دهان وجود ندارد. بنابراین حداقل عارضه استفاده از وسیله متداول در این نوع از شکستگی ها، به جا گذاشتن اسکار بر روی صورت است. امروزه برای کمک به جاناندازی قطعات در این نوع شکستگی، پس از قرار دادن فورسپس از سه عدد پیچ با تکنیک Lag Screw استفاده می کنند. این پیچ ها به دلیل قدرت نزدیک کنندگی که دارند، حین فیکساسیون قطعات شکسته را به هم نزدیک می نمایند. اما در شکستگی های مایل تنه مندیبل، این پیچ ها قدرت کافی برای جاناندازی کامل را ندارند و به همین دلیل، بیشترین موارد جوش خوردگی نامطلوب (Malunion) در شکستگی های این ناحیه دیده می شود (۲،۳).

برای کمک به رفع این مشکل ابزاری تحت عنوان پیچ جاناندازی لوله ای شکل یا TRS ارائه شده، که معایب فوق در آن بر طرف گردیده است. از آنجائیکه این وسیله برای اولین بار ارزیابی می شود، این مطالعه در شرایط آزمایشگاهی انجام گرفت و هدف آن بررسی کارآمدی این ابزار در جاناندازی شکستگی مایل تنه مندیبل و مقایسه آن با روش مرسوم (فورسپس جا اندازی همراه با Lag Screw) بود.

براساس یافته های مطالعه حاضر، کارآیی TRS در سه سطح فوقانی، تحتانی و باکال اختلاف معنی داری با روش مرسوم ندارد و تنها در سطح لینگوال این اختلاف از نظر آماری معنی دار است. در واقع این مطالعه نشان داد که TRS توانسته است در سه سطح از چهار سطح شکستگی مانند روش مرسوم قطعات شکسته را جا بیاندازد.

- Radiol 2012; 114(Suppl 5): S60-8.
5. Ellis E, Ghali GE. Lag screw fixation of mandibular angle fracture. *J Oral Maxillofac Surg* 1991; 49(3):234-43.
 6. Ellis E, Ghali GE. Lag screw fixation of anterior mandibular fractures. *J Oral Maxillofac Surg* 1991; 49(1):13-21.
 7. Ellis E. Lag screw fixation of mandibular fractures. *J Craniomaxillofac Trauma* 1997; 3(1):16-26.
 8. Tiwana PS, Kushner GM, Alpert B. lag screw fixation of anterior mandibular fracture: a retrospective analysis of intraoperative and postoperative complications. *J Oral Maxillofac Surg* 2007; 65(6):1180-5.
 9. Ellis E. Use of lag screw for fracture of mandibular body. *J Oral Maxillofac Surg* 1996; 54(11):1314-6.
 10. Boothp Epply B, Schmelzeisen R. *Maxillofacial Trauma and Esthetic Facial Reconstruction*. 1st ed. Edinburgh: Churchill Livingstone, 2003: 245-89.
 11. Oguz Y, Saglam H, Dolanmaz D, Uckan S. Comparison of stability of 2.0 mm standard and 2.0 mm locking miniplate/screws for the fixation of sagittal split ramus osteotomy on sheep mandibles. *Br J Oral Maxillofac Surg* 2011; 49(2):135-7.
 12. Draenert FG, Erbe C, Zenglein V, Kammerer PW, Wriedt S, Al Nawas B. 3D analysis of condylar position after sagittal split osteotomy of the mandible in mono- and bimaxillary orthognathic surgery - a methodology study in 18 patients. *J Orofac Orthop* 2010; 71(6):421-9.
 13. Brasileiro BF, Grotta-Grempel R, Ambrosano GM, Passeri LA. An in vitro evaluation of rigid internal fixation techniques for sagittal split ramus osteotomies: setback surgery. *J Oral Maxillofac Surg* 2012; 70(4):941-51.
 14. Shetty V, Freymiller E, McBrearty D, Caputo AA. Experimental analysis of functional stability of sagittal split ramus osteotomies secured by miniplates and position screws. *J Oral Maxillofac Surg* 1996; 54(11):1317-24.
 15. Kim YI, Cho BH, Jung YH, Son WS, Park SB. Cone-beam computerized tomography evaluation of condylar changes and stability following two-jaw surgery: Le Fort I osteotomy and mandibular setback surgery with rigid fixation. *Oral Surg Oral Med Oral Pathol Oral Radiol Endod* 2011; 111(6):681-7.

چرا که TRS ابزاری برای جاناندازی است نه فیکساسیون. با این وجود، برای استفاده بالینی از این وسیله جدید، به مطالعات حیوانی و بالینی متعددی نیاز است.

نتیجه نهایی:

نتایج این مطالعه تجربی-آزمایشگاهی نشان داد که TRS می تواند در جاناندازی شکستگی های تنه ماندبیل یک ابزار کمک کننده باشد اما برای تعیین بیشتر کارآمدی و عوارض آن در مقایسه با روشهای مرسوم نیاز به مطالعات بیشتر وجود دارد.

سپاسگزاری:

این مقاله برگرفته از پژوهشی است که در قالب پایان نامه دانشجویی دوره دکتری تخصصی جراحی فک و صورت و با پشتیبانی مالی معاونت تحقیقات و فناوری دانشگاه علوم پزشکی همدان انجام پذیرفته است. بدین وسیله نهایت سپاس و قدردانی از آنان بعمل می آید. همچنین نویسندگان این مقاله بر خود لازم می دانند از زحمات آقای دکتر غلامرضا رجبی در اجرای این پژوهش قدرانی نمایند.

منافع شخصی نویسندگان با نتایج این مطالعه ارتباطی نداشته است.

منابع:

1. Fonseca JR, Walker RV, Bettis JN, Dexter BH. *Oral and maxillofacial trauma*. Vol 1. 2nd ed. Philadelphia: W.B. Saunders, 2005: 479-518.
2. Mathog RH, Toma V, Clayman L, Wolf S. Non-union of mandible. An analysis of contributing factors. *J Oral Maxillofac Surg* 2000; 58(7):746-52.
3. Hsu SS, Huang CS, Chen PK, Ko EW, Chen YR. The stability of mandibular prognathism corrected by bilateral sagittal split osteotomies: a comparison of bi-cortical osteosynthesis and mono-cortical osteosynthesis. *Int J Oral Maxillofac Surg* 2012; 41(2):142-9.
4. Sato FR, Asprino L, Consani S, Noritomi PY, de Moraes M. A comparative evaluation of the hybrid technique for fixation of the sagittal split ramus osteotomy in mandibular advancement by mechanical, photoelastic, and finite element analysis. *Oral Surg Oral Med Oral Pathol Oral*

Original Article

Assessment of Performance of Tube Reduction Screw in Reduction of Oblique Mandibular Body Fractures An Experimental Study in Slaughtered Sheep

H. Mohammadi, D.D.S.M.Sc.^{*} ; M.R. Jamalpour, D.D.S.M.Sc.^{**}

Received: 10.4.2014

Accepted: 9.9.2014

Abstract

Introduction & Objective: The highest rate of non-anatomic reduction of fractures is usually seen in oblique mandibular body fractures. Thus, the aim of the present study was the assessment of reduction performance of TRS (Tube Reduction Screw) in comparison conventional method (Reduction forceps with Lag Screws).

Materials & Methods: This experimental study was conducted on 30 half- mandibles of slaughtered sheep. After creation of oblique fracture in each side of mandibles, one side was reduced with TRS and the opposite side with conventional method. Then , the distance between the fracture lines was determined on inferior, superior, buccal and lingual surfaces.

Results: According to the results, there were no significant differences in the distance between the fracture lines on the superior, inferior and buccal surfaces in TRS and conventional methods. But, this difference was statistically significant on the lingual surface ($P<0.05$)

Conclusion: The results showed that the TRS could be a useful instrument for the reduction of oblique mandibular body fractures. But the clinical usage of this device needs more animal and clinical studies.

(*Sci J Hamadan Univ Med Sci 2015; 21 (4):304-309*)

Keywords: Dental Occlusion / Fracture Reduction / Mandibular Fractures

^{*} Resident, Department of Maxillofacial Surgery, School of Dentistry
Hamadan University of Medical Sciences & Health Services, Hamadan, Iran.

^{**} Assistant Professor, Department of Maxillofacial Surgery, School of Dentistry
Hamadan University of Medical Sciences & Health Services, Hamadan, Iran. (jamalpour_omfs@yahoo.com)