مقاله پژوهشی

بررسی اثرات هورمون رشد بر اختلالات ایجاد شده در فعالیت بافت بیضه موش صحرایی توسط داروی متوتراکسات

دکتر آرش خاکی *، دکتر حامد صراطی نوری**، دکتر یدالله آذرمی ***، دکتر محمد نوری****
دکتر امیر افشین خاکی*****، دکتر لیلا روشنگر*****

دریافت : ۸۵/۱۱/۱۳ ، پذیرش : ۸۶/۸/۲۶

چکیده:

مقدمه و هدف: داروی متوتراکسات جزو داروهایی است که در شیمی درمانی تومورهای مختلف ودر درمان بیماریهـای التهـابی کاربرد وسیعی دارد. هدف از این مطالعـه تعیین نقش هورمون رشد دربافت بیـضه(بـویژه اسـپرماتوژنز) پـس ازتجـویز داروی متوتراکسات و یا همراه آن درموش صحرایی می باشد.

مواد و روش کار: در این مطالعه تجربی ۵۰ سر موش صحرایی نژاد ویستار، به پنج گـروه کنتـرل(n=۱۰) و تحـت مطالعـه(n=٤۰) تقسیم شدند. گروه تحت مطالعه اول به مدت ۲۸ روز هورمون رشد را به میزان ۰/۳mg/kg،گـروه دوم بـه مـدت چهارهفتـه و هرهفته یکبار متوتراکسات به میزان ۱ mg/kg ،تزریق داخل صفاقی و گـروه سـوم همزمـان بـا متوتراکـسات (هرهفتـه ۱mg/kg) هورمون رشد را نیز به میزان۰/۳mg/kgاز روز اول تا روز ۲۸ و گروه‌چهارم از روز اول تاروز ۱٤،متوتراکسات به میزان ۱ mg/kg در هر هفته و از روز ۱٤ تا روز ۲۸ هورمون رشدرا به میزان ۰/۳mg/kgبه صورت داخل صفاقی دریافت نمودند. به گروه کنترل سرم سالین نرمال به مدت ۲۸ روز بصورت داخل صفاقی تزریق گردید.درروزهای ۱٤و۲۸ بافت بیضه به همراه اپیدیدیم جهـت مطالعات جداسازی گردیدند.نتایج بدست آمده با استفاده از آزمون آماری ANOVA مورد تجزیه وتحلیل قرار گرفت.

نتایج : این مطالعه نشان داد که داروی متوتراکسات دارای اثرات مخرب برروی بافت بیـضه وفراینـد اسـپرماتوژنز درگروههـای تحت درمان درمقایسه با گروه کنترل ($P<0.05$) بوده و تجویز هورمون رشد بصورت همزمان و یا بعد از اتمام پروسـه درمـانی میتواند اثرات ترمیمی در بافت بیضه و فرایند اسپرماتوژنز داشته باشد. به همین ترتیب این مطالعه نـشان داد کـه تـاثیر تجـویز هورمون رشد بعد از اتمام پروسه درمانی با متوتراکسات تاثیر بیشتری نسبت به تجویز همزمان آن دارد($P<0.05$).

نتیجه نهائی: یافته ها نشان داد که هورمون رشد دارای اثرات ترمیمی در بافت بیضه پس از درمـان بـا متوتراکـسات اسـت، لـذا تجویز آن بعد از اتمام دوره درمانی در بیماران سرطانی میتواند درکاهش میزان نا باروریها موثر باشد.

کلید واژه ها : اسپرماتوژنز / بیضه / متوتراکسات / موش / هورمون رشد

مقدمه :

با افـزایش طـول عمـر در جوامـع مختلـف و مـصرف ترکیبات شیمیایی مختلف میزان ابتلا به سـرطان افـزایش یافته و استفاده از داروهای ضد سرطان در درمان بیمـاران مبتلا کاربرد وسیعی پیدا کرده است (۱). تاکیـد فعلـی در شیمی درمـانی سـرطانها، کـاربرد ترکیبـی از داروهاسـت.

* استادیار گروه پاتولوژی دانشکده دامپزشکی دانشگاه آزاد اسلامی واحد تبریز (arashkhaki@canada.com)
** دکتری دامپزشکی دانشگاه آزاد اسلامی واحد تبریز
*** استادیار گروه فارماکولوژی دانشکده داروسازی دانشگاه علوم پزشکی تبریز
**** دانشیار گروه بیوشیمی دانشکده پزشکی دانشگاه علوم پزشکی تبریز
***** استادیار گروه آناتومی دانشکده پزشکی دانشگاه علوم پزشکی تبریز

متوتراکسات دردرمان سرطان حاد لنفوبلاستیک خون و همچنین لنفوسارکوم، لنفوم بورکیت و در لوسمی لنفوبلاستیک حاد و تومورهای ناحیهء سر و گردن کاربرد دارد(۲،۳). این دارو همچنین به عنوان درمان کمکی در استئوسارکوما و رژیم درمانی در تومورهای مثانه، مغز، سینه، ادراری-تناسلی به کار میرود (۴). متوتراکسات وقتی با سایر داروها توام گردد ممکن است در درمان بعضی از تومورهای بافتهای تخمدان، کولون و کارسینوم پستان مفیدواقع شود (۲). اخیرا متوتراکسات با دوز پایین در درمان آرتریت روماتوئید کاربرد وسیعی پیدا کرده است. نشان داده شده است که ترکیب یاد شده میتواند موجب نقص اووژنز و اسپرماتوژنز شده و میزان باروری را کاهش دهد(۳،۵). از طرفی هورمون رشد موشهایی که غده هیپوفیزآنها از بدن خارج شده بود از طریق افزایش سنتز هورمون LH، تولید تستسترون را افزایش و موجب تحریک سلولهای سازنده اسپرم در بافت بیضه شد(۱،۳).

در این مطالعه تاثیر هورمون رشد بر روی عوارض بیضوی متوتراکسات در کاربرد همزمان با دارو و یا بعد از مصرف آن مورد بررسی قرار گرفته است.

روش کار:

- **حیوانات** : جهت این مطالعه تجربی از ۵۰ سرموش صحرایی نژاد ویستار که از مرکز انستیتو پاستور ایران خریداری شده بود، استفاده گردید. سن موشهای صحرایی حدود ۸ هفته و وزنشان در حدود ۲۰۰±۱۰g بود. در طول تحقیق، این حیوانات به مدت ۱۲ ساعت در روشنایی و ۱۲ ساعت در تاریکی قرار می گرفتند، دمای اطاق نگهداری(۲۵/۳- ۲۳/۹) درجه سانتی‌گراد و درصد رطوبت اطاق ۶۰ـ۵۵٪ اندازه‌گیری شده بود. تمامی حیوانات مورد مطالعه بر طبق قانون حمایت از حیوانات کشته شدند. ۵۰ سر از موشهای صحرایی به چهار گروه تحت مطالعه و یک گروه کنترل تقسیم شدند گروه تحت مطالعه اول به مدت ۲۸ روز هورمون رشد را به میزان ۰/۳mg/kg،گروه دوم به مدت چهارهفته و هرهفته یکبار متوتراکسات به میزان ۱ mg/kg ،تزریق داخل صفاقی و گروه سوم همزمان با متوتراکسات (هرهفته ۱mg/kg) هورمون رشد را نیز به میزان۰/۳ mg/kgاز روز اول تا روز ۲۸ و گروه چهارم از روز اول تاروز ۱۴،متوتراکسات به میزان ۱ mg/kg در هر هفته و از روز ۱۴ تا روز ۲۸ هورمون رشد را به میزان ۰/۳mg/kg به صورت داخل صفاقی دریافت نمودند. به گروه کنترل سرم سالین نرمال به مدت ۲۸ روز بصورت داخل صفاقی تزریق گردید.شایان ذکر است که حلال داروهای تزریقی سرم سالین نرمال بود. ۲۵ سرازموشهای صحرایی درروز چهاردهم و۲۵ سرازموشهای صحرایی باقی مانده درروزبیست وهشتم پس از خونگیری از ناحیه چشمی جهت مطالعه کشته شده و بافت بیضه به همراه اپیدیدیم آنها جهت مطالعات جدا شدند.

- **مواد**: پودر خالص داروی متوتراکسات و هورمون رشداز شرکت سیگما (Sigma)کشور آمریکاخریداری شده بودند.

- **روش جراحی جهت برداشت نمونه** : در روز چهاردهم و بیست و هشتم،خونگیری ازناحیه چشم جهت اندازه گیری میران هورمون تستسترون درسرم حیوانات انجام گرفت سپس حیوانات با استفاده از پنتوباربیتورال(۴۰ mg/kg) به صورت داخل صفاقی بیهوش و سپس با شکاف عرضی شکم آنها باز وبیضه‌ها در گروههای تحت مطالعه و کنترل از بدن خارج شدند. در انتهای این تحقیق حیوانات در طول مدت ۲ ساعت(۱۱-۹ صبح) توسط گاز CO_2 کشته شدند.

- **ارزیابی مورفولوژی اسپرم و آماده سازی جهت اسمیر(Smear)** : اپیدیدیم در شرایط استریل از بدن خارج و در داخل محیط کشت RPMI-1640 بدون سرم شستشو داده شد، سپس نمونه را به یک پتری دیش کوچک ۳۵mm آزمایشگاهی حاوی محیط کشت منتقل و توسط قیچی به قطعات کوچک خرد نمودیم. آنگاه آنها را در داخل پلیت ۲۴ حفره‌ای که حاوی ۰/۵ml از محیط کشت حاوی سرم آلبومین گاوی ۴ میلی گرم بر میلی لیتر قرار داده و به مدت ۲۰ دقیقه در دمای ۳۷ درجه سانتی گراد انکوبه کردیم. بافت‌های قطعه قطعه شده را از محیط کشت خارج نموده و سوسپانسیون اسپرم بدست آمده را درداخل انکوباتور قرار دادیم. از سوسپانسیون حاوی اسپرم رقت ۱:۱۰۰ تهیه و یک قطره از نمونه رقیق شده را بر روی لام میکروسکوپی قرار داده و اسپرم‌ها از نظر تعداد ، درصد تحرک ودرصد قابلیت زیست مورد بررسی قرار گرفتند(۶).

- **از نظر تعداد اسپرم**: میانگین تعداد کل اسپرمهای نرمال در ۱۰ میدان دیدمیکروسکوپ نوری مدل (Olympus/ 3H–Z) ساخت کشور ژاپن بررسی گردید و به منظور شمارش تعداد اسپرم ها از لام نئوبار استفاده شد.

- **درصد تحرک اسـپرم** : ۱۰ میکرولیتـر از مـایع سـیمن را برداشته و به سرعت در سرم فیزیولوژی رقیق نمودیم، سپس یک قطره از نمونه رقیق شـده بـر روی لام قـرار گرفـت و آنگاه اسپرم ها از لحـاظ درصـد تحـرک و شـکل ظـاهری مورفولوژی مشاهده گردیدند. بـرای بدسـت آوردن درصـد تحرک ۱۰ میدان میکروسکوپ با بزرگنمـائی ۴۰ روی لام بررسی شد و سپس میانگین کـل اسـپرمهای متحـرک در ۱۰ میدان میکروسکوپ بعنوان درصد تحرک بیان شد.

- **درصد قابلیت زیست اسپرم** : برای ارزیابی قابلیت زیـست اسپرم, ۵۰ میکرولیتر از نمونه اسپرم را بـا ۵۰ میکرولیتـر از ائوزین- نیکروزین بطور ضمنی مخلوط و سـپس درصـد قابلیت زیست آنها با میکروسکوپ نوری مورد بررسی قـرار گرفت .

- **مراحل آماده سازی بافت جهت مطالعه با میکروسکوپ‌هـای نوری**: نمونه‌های بافت بیضه در محلـول فرمـالین ۱۰٪بـافر تثبیـت گردیـد وپـس ازتهیـهء مقـاطع میکروسـکوپی بـا ضخامت(۵μ) توسط میکروتوم ازرنگ آمیزی هماتوکسیلن- ائـوزین(H&E) اسـتفاده گردیدوسـپس جهـت تهیـــهٔ تـصـــاویرمیکروسکوپی از فـیلم ASA 400 Kodak Ultra ومیکروسـکوپ نـوری مـدل (Olympus/ 3H - Z) سـاخت کشور ژاپن استفاده شد (۷).

- **اندازه گیری میـران هورمـون تستـسترون** : مقـدار توتـال هورمون تستسترون،توسط روش رادیوایمنواسـی برحـسب واحدنانوگرم بر میلی لیتر ،(ng/ml)سنجش شد(۸).

- **توزین بافت بیضه و موشهای صحرایی** : بـرای تـوزین بافـت بیضه، از ترازوی دیجیتالی مدلA&D ساخت کـشور کـره استفاده شـدو برحـسب واحـدگرم (gr) ،وزن بافـت بیـضه سنجش شد.

- **آنالیز آماری** : جهـت بررسـی و مقایـسه نتـایج حاصـله از درصد قدرت تحرک و درصـد قابلیـت زیـست اسـپرمها در گروه کنترل وتست از روش ANOVA ،و جهت بررسـی و مقایسه نتایج حاصله از یافته های تعدادکل اسپرم در گروه کنترل و تحت مطالعه از آنالیز آماری با روش مربع کـای ، استفاده گردید.

نتایج :

- **متوسـط وزن موشـها در روز چهـاردهم** : متوسـط وزن موشـــها در روز چهـــاردهم در گـــروه کنتـــرل برابـــر ۶/۰۸± ۲۰۷گـــرم ، در گـــروه دریافـــت کننـــده هـــــورمون برابـــــر۷/۶۳± ۲۱۳/۶۶ گرم و در گـــروه دارو برابـــر۲/۰۸±۱۹۱/۶۶ گـــرم ، در گـــروه پیـــشگیری برابر۲±۲۰۴گرم ، در گـروه درمـانی برابـر ۵/۰۳±۱۹۴/۶۶ گـــرم بـــود. متوســـط وزن مـــوش هـــا در گـــروه دریافت کننده دارو بـا گـروه کنتـرل تفـاوت معنـی داری داشـــت (P<۰/۰۵) ولـــی متوســـط وزن مـــوش‌هـــا در گروههای دریافت کننده هورمون و پیشگیری و درمانی در مقایـسه بـا گـروه کنتـرل تفـاوت معنـی داری نداشـت (P>۰/۰۵).

- **متوسط وزن موش هادر روزبیست وهشتم** : در گروه کنترل برابر۳/۶۰± ۲۱۴گرم ، در گـروه دریافـت کننـده هورمـون برابـر ۲/۵۱±۲۲۷/۳۳گـرم و در گـروه دارو برابـر ۴/۰۴± ۱۹۲/۳۳ گرم ، در گروه پیشگیری برابر ۶/۰۸± ۲۱۶گرم ، در گروه درمانی برابر۲/۶۴± ۲۲۳ گرم بوده است. متوسـط وزن موش ها در گروه دریافت کننده دارو با گـروه کنتـرل تفاوت معنـی داری داشـت (P<۰/۰۵) ولـی متوسـط وزن موش‌ها در گروههای دریافت کننده هورمون و پیشگیری و درمانی در مقایـسه بـا گـروه کنتـرل تفـاوت معنـی داری نداشت (P>۰/۰۵).

- **متوسط وزن بافت بیضه در روز چهاردهم** : در گروه کنتـرل برابر۰/۰۱±۱/۴۶ گرم، در گـروه دریافـت کننـده هورمـون برابـر ۰/۰۲±۱/۴۷ گـرم و در گـروه دریافـت کننـده دارو برابـر۰/۰۹ ± ۱/۳۴ گـرم ، در گـروه پیـشگیری برابـر ۰/۰۲± ۱/۳۸ گـرم ، در گـروه درمـانی برابـر۰/۰۵± ۱/۲۹ گرم بوده است. متوسط وزن بافت بیضه گروههای دریافـت کننده دارو و درمانی با گـروه کنتـرل تفـاوت معنـی داری داشت (P<۰/۰۵) ولی متوسط وزن بافت بیضه گروههـای دریافت کننده هورمون و پیـشگیری در مقایـسه بـا گـروه کنترل تفاوت معنی داری نداشت (P>۰/۰۵).

- **متوسط وزن بافت بیـضه در روزبیـست وهـشتم** : در گـروه کنترل برابر۰/۰۱±۱/۴۸ گـرم، در گـروه دریافـت کننـده هورمون برابر۰/۰۲±۱/۵۰ گرم و در گـروه دریافـت کننـده دارو برابـــر۰/۰۹±۱/۲۰ گـــرم ، در گـــروه پیـــشگیری برابر ۰/۰۲±۱/۴۰ گرم ، در گروه درمانی برابـر۰/۰۵±۱/۳۳ گرم بـوده. متوسـط وزن بافـت بیـضه گروههـای دریافـت کننده دارو و درمانی با گـروه کنتـرل تفـاوت معنـی داری داشـــت (P<۰/۰۵). ولـــی متوســـط وزن بافـــت بیـــضه گروههـــای دریافـــت کننـــده هورمـــون و پیـــشگیری در مقایـسه بـا گـروه کنتـرل تفـاوت معنـی داری نداشـت (P>۰/۰۵).

- **متوسط تعداد اسپرم درروز چهاردهم** : در گروه کنترل برابر $۱۰^{۶}$× (۵۶/۱۶±۴/۰۷) ، در گروه دریافت کننده هورمون برابر $۱۰^{۶}$× (۵۶/۱۶±۳/۶۵) و در گروه دریافت کننده دارو برابر $۱۰^{۶}$× (۲۹/۳۳±۳/۹۳)، در گروه پیشگیری برابر $۱۰^{۶}$× (۲۱/۳۳±۱۳/۹۳) ، در گروه درمانی برابر $۱۰^{۶}$× (۲۱/۶۶±۵/۵۳) بوده است.متوسط تعداد اسپرم گروههای دریافت کننده دارو و پیشگیری با گروه کنترل تفاوت معنی داری داشت(P<۰/۰۵) ولی متوسط تعداد اسپرم گروههای دریافت کننده هورمون و درمانی در مقایسه با گروه کنترل تفاوت معنی داری نداشت(P>۰/۰۵).

- **متوسط تعداد اسپرم درروز بیست وهشتم** : در گروه کنترل برابر $۱۰^{۶}$× (۵۶/۱۶±۴/۰۷) ، در گروه دریافت کننده هورمون برابر $۱۰^{۶}$× (۶۰/۱۶±۳/۶۵) و در گروه دریافت کننده دارو برابر $۱۰^{۶}$×۳۰/۳۳±۳/۹۳ ، در گروه پیشگیری برابر $۱۰^{۶}$× (۴۵/۳۳±۱۳/۹۳) ، در گروه درمانی برابر $۱۰^{۶}$× (۵۳/۶۶±۵/۵۳) بوده است.متوسط تعداد اسپرم گروههای دریافت کننده دارو و پیشگیری با گروه کنترل تفاوت معنی داری داشت(P<۰/۰۵) ولی متوسط تعداد اسپرم گروههای دریافت کننده هورمون و درمانی در مقایسه با گروه کنترل تفاوت معنی داری نداشت(P>۰/۰۵).

- **متوسط درصد تحرک اسپرم درروز چهاردهم**: متوسط درصد تحرک اسپرم در روز چهاردهم در گروه کنترل برابر ۵۰/۰۰±۴/۶۴ ، در گروه دریافت کننده هورمون برابر۴/۳۶ ± ۵۳/۳۳ و در گروه دریافت کننده دارو برابر ۲۱/۳۳±۲/۵۰، در گروه پیشگیری برابر ۱۸±۱۵/۳۶بوده است و در گروه درمانی برابر ۲۰/۱۶±۱۵/۳۶ بوده است. متوسط حرکت اسپرم گروههای دریافت کننده دارو و پیشگیری با گروه کنترل تفاوت معنی داری داشت(P<۰/۰۵) ولی متوسط حرکت اسپرم گروههای دریافت کننده هورمون و درمانی در مقایسه با گروه کنترل تفاوت معنی داری نداشت (P>۰/۰۵).

- **متوسط درصدتحرک اسپرم روزبیست وهشتم** : در گروه کنترل برابر۴۹/۰۰±۴/۶۴، در گروه دریافت کننده هورمون برابر۵۴/۳۳±۴/۳۶ و در گروه دریافت کننده دارو برابر ۱۷/۳۳±۲/۵۰، در گروه پیشگیری برابر ۳۴/۳۳±۸/۳۲ بوده است و در گروه درمانی برابر۳۶/۱۶±۱۵/۳۶ بوده است(P<۰/۰۵) ولی متوسط حرکت اسپرم گروههای دریافت کننده هورمون و درمانی در مقایسه با گروه کنترل تفاوت معنی داری نداشت(P>۰/۰۵).

- **متوسط قابلیت زیست اسپرم درروز چهاردهم**: متوسط قابلیت زیست اسپرم در روز چهاردهم در گروه کنترل برابر۸۳/۳۳±۲/۷۳ ، در گروه دریافت کننده هورمون برابر۸۵/۰۰±۳/۵۲ و در گروه دریافت کننده دارو برابر ۴۰/۱۶±۱/۶۰ ، در گروه پیشگیری برابر۴۴/۱۶±۱۴/۲۱، در گروه درمانی برابر۴۹/۱۶±۳/۶۵ بوده است. میانگین قابلیت زیست اسپرم گروههای دریافت کننده دارو و پیشگیری با گروه کنترل تفاوت معنی داری داشت(P<۰/۰۵) ولی گروههای دریافت کننده هورمون و درمانی در مقایسه با گروه کنترل تفاوت معنی داری نداشت(P<۰/۰۵).

- **متوسط قابلیت زیست اسپرم در روزبیست وهشتم** : در گروه کنترل برابر۸۳/۳۳±۲/۷۳ ، در گروه دریافت کننده هورمون برابر۸۶/۰۰±۳/۵۲ و در گروه دریافت کننده دارو برابر ۴۰/۱۶±۱/۶۰ ، در گروه پیشگیری برابر۷۶/۱۶±۱۴/۲۱، در گروه درمانی برابر۷۹/۱۶±۳/۶۵ بوده است.میانگین قابلیت زیست اسپرم گروههای دریافت کننده دارو و پیشگیری با گروه کنترل تفاوت معنی داری داشت(P<۰/۰۵) ولی گروههای دریافت کننده هورمون و درمانی در مقایسه با گروه کنترل تفاوت معنی داری نداشت(P<۰/۰۵).

- **متوسط میزان هورمون تستسترون درروز چهاردهم** : متوسط میزان هورمون تستسترون در روز چهاردهم در گروه کنترل برابر (ngr/ml)۳/۷۵±۰/۱۵، در گروه دریافت کننده هورمونی برابر (ngr/ml)۳/۹۵ ±۰/۲۸ و در گروه دریافت کننده دارو برابر(ngr/ml)۲/۱۰±۰/۸۸، در گروه پیشگیری برابر (ngr/ml)۲/۱۶±۰/۲۶ ، در گروه درمانی برابر (ngr/ml)۲/۸±۰/۲۱ بوده است. متوسط تستسترون گروههای دریافت کننده دارو و پیشگیری و درمانی با گروه کنترل تفاوت معنی داری داشت(P<۰/۰۵) ولی متوسط میزان هورمون تستسترون گروه دریافت کننده هورمون در مقایسه با گروه کنترل تفاوت معنی داری نداشت(P>۰/۰۵).

- **متوسط میزان هورمون تستسترون در روز بیست و هشتم** : در گروه کنترل برابر (ngr/ml)۳/۸۰±۰/۱۵، در گروه دریافت کننده هورمونی برابر(ngr/ml)۴/۱۶±۰/۲۰و در گروه دریافت کننده دارو برابر(ngr/ml)۱/۳±۰/۸۸، در گروه پیشگیری برابر (ngr/ml)۲/۳±۰/۲۶ ، در گروه درمانی

برابر (ngr/ml)۳/۱۳±۰/۲۱ بوده است متوسط تستسترون گروههای دریافت کننده دارو و پیشگیری و درمانی با گروه کنترل تفاوت معنی داری داشت(P<۰/۰۵) ولی متوسط میزان هورمون تستسترون گروه دریافت کننده هورمون در مقایسه با گروه کنترل تفاوت معنی داری نداشت(P>۰/۰۵).

- نتـــایج مطالعـــات هیـــستوپاتولوژی بافـــت بیـــضه در میکروسکوپ‌های نوری : در گروه کنترل که از هیچ گونه داروئی استفاده نکرده بودند مقاطع عرضی میکروسکوپی حاصله پس از روزهای ۱۴ و ۲۸ از بافت بیضه نشان دادند که تمامی رده‌های سلولی اعم از اسپرماتوگونی تا اسپرماتوسیت اولیه و اسپرم‌های بالغ به خوبی رشد کرده اند و تمامی توبولهای سمینی فر به همدیگر چسبیده بودند و بافت بینابینی توبولهای سیمنی‌فر سالم بودند و عروق خونی موجود در بافت بینابینی هیچ گونه پرخونی را نشان نمی‌دادند (شکل ۱-A). در گروهی که از هورمون رشد به مدت ۱۴ و ۲۸ روز استفاده کرده بودند مقاطع عرضی میکروسکوپی در روز ۲۸ و ۱۴ نشان دادند که بافت بینابینی عروق خونی در مقایسه با این قسمت ها در گروه کنترل هیچ گونه تغییری نکرده اند ولی تعداد سلولهای اسپرماتوسیت اولیه در مقایسه با گروه کنترل بسیار افزایش یافته بود و در داخل توبولها تجمع اسپرم بیشتر دیده می‌شد(شکل ۱-B). در گروه تحت مطالعه که از داروی متوتراکسات با دوز (۱mg/kg) استفاده کرده بودند در روز ۱۴ تغییرات چندانی در لوله‌های سمینی‌فر رخ نداده بود و فقط این توبولها در برخی مناطق از همدیگر فاصله گرفته بودند و سلولهای رده اسپرماتوگونی و اسپرماتوسیت اولیه به همراه سلولهای سرتولی دیده می‌شدند اما در مقاطع عرضی حاصله از این گروه که از دوز داروی متوتراکسات (۱mg/kg) به مدت ۲۸ روز استفاده کرده بودند، هیچ یک از ردهای سلولی در داخل توبولهای سمینی‌فر دیده نمی‌شدند و این لوله‌ها آتروفیک شده بودند (شکل ۲-C). در گروه تحت مطالعه که داروی متوتراکسات با دز (۱mg/kg) و هورمون رشد (۰/۳mg/kg) را به صورت توام مصرف کرده بودند نشان می‌داد که میزان آتروفی توبولها و از بین رفتن سلولهای ژرمینال در مقایسه با گروهی که مدت ۲۸ روز فقط از داروی متوتراکساید استفاده کرده بود، کاهش یافته است (شکل ۲-D). در گروه تحت مطالعه که از داروی متوتراکسات به میزان (۱mg/kg) به مدت ۱۴ روز استفاده کرده بود نشان داد که توبولهای سمینی‌فر به میزان کمی از همدیگر فاصله گرفته‌اند، سلولهای رده اسپرماتوگونی دیده می‌شدند ولی تعداد سلولهای اسپرماتوسیت اولیه کاهش یافته بود و در برخی مناطق این سلولها نکروتیک شده بودند (شکل۲-E). همچنین مقاطع عرضی میکروسکوپی حاصله در این گروه که پس از پایان روز ۲۸ تهیه شده بودند و مربوط به زیر گروهی بود که از روز ۱۴ تا ۲۸ به مدت ۱۴ روز فقط از هورمون رشد به میزان (۰/۳mg/kg) استفاده کرده بودند در ادامه درمان با متوتراکساید که از روز ۱ تا ۱۴ انجام گرفته بود نشان دادند که تمامی رده‌های سلولهای اسپرماتوگونی، اسپرماتوسیت اولیه و اسپرم ها در اکثر توبولها حضور دارند، بافت بینابینی ترمیم یافته است ولی کمی عروق ناحیه همچنان پرخون هستند و فاصله بین توبولها در مقایسه با روز ۱ تا ۱۴ کاسته شده است، که به نقش هورمون رشد در ترمیم، مهر تائید گذاشته است (شکل ۲-F).

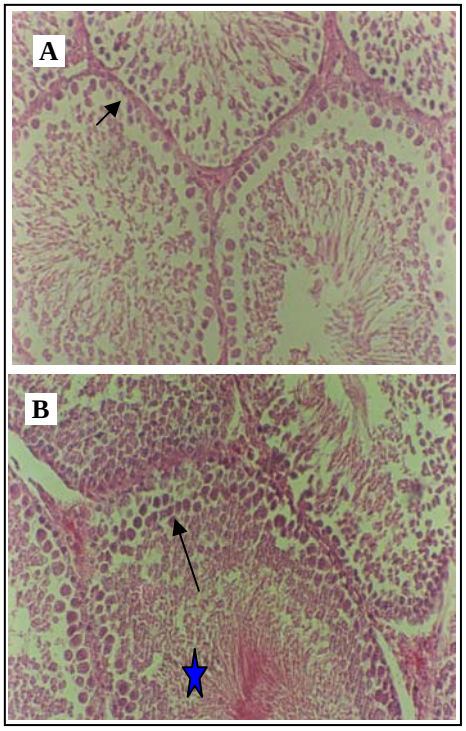

شکل ۱: A) فتومیکروگراف مربوط به توبولهای سیمینی فر در گروه کنترل به منظم بودن و حضور انواع سلولهای ژرمینال توجه شود (فلش) در روز ۲۸. رنگ آمیزی (H&E) (X۶۴۰). B) فتومیکروگراف مربوط به توبولهای سیمینی فر در گروه دریافت کننده هورمون رشد ۰/۳mg/kg به انسجام سلولی انواع سلولهای ژرمینال جنسی (فلش)و افزایش حضور اسپرم‌ها(ستاره) در داخل لومن توبولهای سیمنی فر توجه شود.در روز ۲۸ رنگ آمیزی (H&E)، (X۶۴۰).

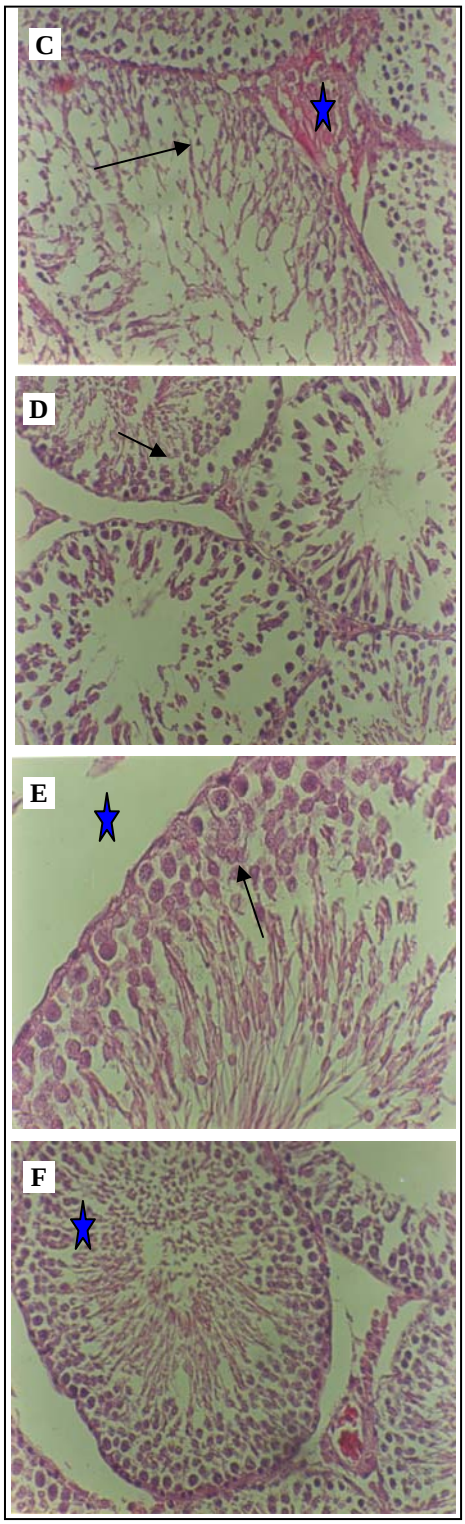

شکل ۲: C) فتومیکروگراف مربوط بـه گـروه دریافـت کننـده داروی متوترکسات mg/kg ۱به از بین رفتن انواع سلولهای جنسی(فلـش) و جایگزین شدن بافت همبندبه جای سلولهای لایدیگ(ستاره) در مابین توبولهای سمینی فر و در نهایت آتروفی شدن توبولها در روز ۲۸ توجه شود. رنـگ آمیـزی (H&E)، (X۶۴۰). D) فتـومیکروگراف مربـوط توبولهای سمینی فر در موش صحرائی که بـه مـدت ۲۸ روز توامـاً از داروی متوتراکـــسات mg/kg ۱و هورمـــون رشـــد ۰/۳mg/kg استفاده کرده بودند، (گروه پیشگیری) نشان دهنده بهبود و ترمیـم و بافت بیضه در اثر هورمون رشد می‌باشد.(فلش) رنگ آمیزی (H&E)، (X۶۴۰). E) فتومیکروگراف مربوط به توبولهای سیمنی فر که پس از ۱۴ روز مـصرف داروی متوتراکـسات mg/kg ۱ نـشان از بـین رفـتن سلولهای جنسی (فلش) و فاصله گرفتن توبولهای سیمنی فر (سـتاره) از همدیگر می‌کند. رنگ آمیزی (H&E)، (X۶۴۰). F) فتومیکروگراف مربوط به توبولهای سیمنی فر که پس از درمان با داروی متوترکـسات mg/kg ۱ در روز ۲۸، به مـدت ۱۴ روز از هورمـون رشـد بـه میـزان mg/kg ۰/۳ استفاده کرده‌اند به حضور نوع سلولهای ژرمینال (ستاره) و افزایش قطر اپیتلوم ژرمینال (فلش) که حکایت از ترمیم و بهبـودی است در روز ۲۸ توجه شود. رنگ آمیزی (H&E)، (X۶۴۰).

بحث:

با صنعتی شدن جوامـع بـشری، شـمار مبتلایـان بـه سرطان درجوامع بشری رشد چـشمگیری داشـته اسـت و استفاده از داروهای ضد سرطان در درمان بیماران مبتلا به سرطان کاربرد وسیعی پیدا کرده است .ایـن داروهـا مـدت زندگی فرد رادر بسیاری از مبتلایان بـه سـرطان افـزایش میدهندولی درطول درمان ممکن است جدا از اثر درمـانی ومفیـدآن، بـرروی سـایر بافتهـای بـدن دارای اثـر سـوئی باشد.مطالعات قبلی که بر روی داروی سیکلوفسفامیدانجام شده بود نـشان دهنـدهء اثـرات مخـرب ایـن دارو بـرروی سلولهای ژرمینال جنسی بافت بیضه وکاهش تعداد اسـپرم در موشـهای صـحرایی بـوده اسـت(۱،۹،۱۰). همچنـین بررسی هایی کـه بـر روی اثـرات داروی دکسوربیـسین در بافت بیضه موشهای صحرایی انجام شده بود نشان داد کـه سلولهای ژرمینال جنسی بافت بیضه تماما" ازبـین رفتـه و بافت همبند جایگزین آن شده بود(۹).مطالعاتی که درپـی تجویز به صورت تـوام داروهـای آمیتوپترین،متوتراکـسات، دکسوربیسین،سیکلوفـسفامید وسیـسپلاتینوم بـر روی باروری موشهای صحرایی انجام گرفته بـود نـشان داد کـه تمامی این داروهـا بـه غیـر ازسیـسپلاتینوم سـبب مـرگ سلولهای اسـپرماتوگونی میـشوندولی سیـسپلاتینوم فقـط سبب توقف تکامل اسپرماتیدهاوافزایش لیپید درسـلولهای سرتولی میشود(۹،۱۰). داروی متوتراکسات قابلیت عبور از سدخونی- بیضه ای را دارد،همچنین مطالعاتی کـه درپـی تجویز داروی متوتراکسات با دز مزمن درطی ۱۷ روز انجام گرفته بود نشان داد که سایز سلولهای اسپرماتوسیت اولیه و ثانویـه ، اسـپرماتید، سـلولهای لایـدیک و سـرتولی درگروههای موردمطالعه درمقایسه باگروه کنتـرل کـاهش یافتـه بودنـد، همچنـین تـودهء کرومـاتین درسـلولهای اسپرماتوسیت از حالت کروی به بیضوی تغییر شکـل

داده بود و در بافت بینابینی بیـضه سـبب افـرایش فـضای سـلولی وکـاهش قطرلولـه هـای سیمینیفرشـده بـود (۳،۴،۵،۱۱). همچنین مطالعاتی کـه درپـی تجـویز داروی متوتراکسات پس از ۸ هفته در موشـهای صـحرایی انجـام گرفته بود نشان داد که میزان تستسترون وکلسترول سـرم کاهش یافته است(۳).

تحقیقات گذشته دانـشمندان ثابـت کـرده اسـت کـه تزریق داروی متوتراکسات و سیپروفلوکـساسین و بررسـی اثرات آنتی‌بیوتیک‌های آمینوگلیکوزیدی و فلوروکینولـونی از راه وریدی دردزهای پایین و متوسط سبب الیگواسپرمیا و کاهش تعداداسپرم در موشهای صحرایی می شود اما سبب آتروفی بافت بیضه نمی گردد(۱۴-۱۲ ،۳). نتایج مطالعه ما نشان داد که داروی متوتراکـسات بـا دز ۱mg/kg میتوانـد سبب تغییرات هیستوپاتولوژیک دربافت بیضه گردد ومرگ انـواع سـلولهای ژرمینـال جنـسی وآتروفـی توبولهـای سیمینیفررا سبب شود.همچنین دربافـت بینـابینی بیـضه سبب افزایش بافت همبند شده بود ودرمقایسه وزن بافـت بیضه و وزن موشها باسایرگروهها مخصوصا" گـروه کنتـرل کاهش معنی داری دیده میشد که این نتایج خود درتاییـد آتروفیه‌شدن‌بافت بیضه میباشد. میزان هورمون تستسترون و تعداد اسپرمها و درصد تحرک وقابلیت زیـست اسـپرمها در گروههـای دریافـت کننـده داروی متوتراکـسات و پیشگیری (مصرف توام دارو وهورمون)درمقایـسه بـا گـروه کنترل کاهش معنی داری رانشان میـداد کـه ایـن نتـایج درتایید مطالعـات قبلـی محققـین بـود(۱،۳،۴،۵،۱۵،۱۶) . نقش هورمون رشد درمحافظت و ترمیم بافت بیضه پس از شیمی درمانی باسیکلوفسفامید(۱۰) و اثبات نقش هورمون رشد انسانی در بهبود عملکرد کبدوافزایش میزان آلبـومین وسوپراکسیددسموتاز سرم وکاهش میـزان آلانـین تـرانس آمیناز سرم و کاهش‌میزان کلاژن وبهبودی بیماری سـیروز کبدی درموشهای صحرایی شناخته شده است (۱۷،۱۸) .

مطالعات گذشته دانـشمندان ثابـت کـرده اسـت کـه تجویز هورمون رشد انسانی درموشهای صـحرایی جـوان و مـسن، نقـش مثبـت در آزادی هورمونهـای گنـادوتروفین داردودارای اثرات مفید بر روی عروق آئورت و افزایش وزن بدن است(۱۵،۱۸). نتایج مطالعه ما نشان داد کـه درگـروه تحت درمان با هورمون رشد، وزن بافت بیضه و وزن موشها ومیزان هورمون تستسترون وتعداداسپرمهاودرصد تحرک و قابلیت‌زیست‌اسپرمهانسبت به گروه کنترل تغییر معنی داری ندارد ولی در گروههای تحـت عنـوان پیـشگیری (مـصرف توام دارو وهورمون رشد به مدت۲۸ روز) و درمانی (۱۴روز اولیه داروی متوتراکسات و۱۴روز ثانویه هورمون رشد) این تغییرات درگروه پیشگیری از لحـاظ پارامترهـای سـلامتی اسـپرم (تعـداد، درصـدقابلیت زیـست و تحـرک) و میـزان هورمـون تستـسترون نـسبت بـه گـروه کنتـرل کـاهش معنی داری رانشان می دهد و این در حـالی اسـت کـه در گروه درمانی تغییرات از لحاظ پارامترهای سـلامتی اسـپرم (تعداد، درصد قابلیـت زیـست وتحـرک) نـسبت بـه گـروه کنترل تغییر معنی داری رانـشان نمـی دهـد ولـی میـزان هورمون تستسترون نیزدراین گروه همانند گروه پیشگیری، نـسبت بـه گـروه کنتـرل کـاهش معنـی داری رانـشان می دهد.

نتیجه نهائی :

با توجه به نتایج حاصله در گروههای مختلف ومقایسه آنها با همدیگر و گروه کنترل میتوان اینگونه نتیجه گیری نمود که هورمون رشد دارای اثرات ترمیمی بـر روی بافـت بیضه و فرآیند اسپرماتوژنز در گروه درمانی اسـت و مفیـد واقـع شـدن اثـرات ترمیمـی آن در صـورت مـصرف بلافاصله پـس از شـیمی درمـانی ، معنـی دار اسـت و در بیمارانی که تحت شـیمی درمـانی بـا داروی متوتراکـسات هستند از عوارض مخرب دارو در بافـت بیـضه مـی کاهـد و از نابـاروری موشـهای صـحرایی جلـوگیری بعمـل می آورد.

سپاسگزاری :

از مـساعدت پژوهـشکده ابـن سـینا دانـشگاه علـوم پزشکی شهید بهشتی تهـران و بخـش آنـاتومی دانـشکده پزشکی دانشگاه علوم پزشکی تبریز قدردانی میگردد.

منابع :

1. Tomoda R, Seto M, Hioki Y, Sonoda J, Matsumine A, Kusuzaki K, Uchida A. Low-dose Methotrexate Inhibits Lung Metastasis and Lengthens Survival in Rat Osteosarcoma. Clin Exp Metastasis 2005;22(7):559-64.
2. Johnson FE, Farr SA, Mawad M, Woo YC. Testicular cytotoxicity of intravenous methotrexate in rats. J Surg Oncol 1994; 55(3): 175-8.
3. Saxena AK, Dhungel S, Bhattacharya S, Jha CB, Srivastava AK. Effect of chronic low dose of methotrexate on cellular proliferation during spermatogenesis in rats. Arch Androl. 2004 Jan-;50(1):33-5.

۱۳. خاکی آرش، سهرابی حقدوست ایرج، غفاری نوین معرفت، بزی پرویز، زاهدی افشین، آذرمی یدا... بررسی اثرات هیستوپاتولوژیکی سیپروفلوکزازین بربافت بیضهٔ موش صحرایی ازلحاظ میکروسکوپ الکترونی.مجله دانشکده پزشکی دانشگاه علوم پزشکی گیلان،سال چهاردهم، شماره۵۶ ، ۱۳۸۴ : ۲۸-۲۲.

۱۴. خاکی آرش ، غفاری نوین معرفت ، حیدری مهناز ، خاکی امیرافشین ، شهرام قراچورلو، حسین جباری خامنه. بررسی اثرات آنتی‌بیوتیک‌های آمینوگلیکوزیدی (جنتامایسین و نئومایسین واسترپتومایسین) و فلوروکینولونی(اُفلوکساسین) بر میزان اسپرماتوژنز در موش صحرایی. مجله پزشکی ،دانشگاه علوم پزشکی تبریز،سال بیست و هشتم، شماره ۴ ، ۱۳۸۵: ۵۴-۴۹.

15. Davies JS, Thompson NM, Christian HC, Pinilla L, Ebling FJ, Tena-Sempere M, et al. Hypothalamic expression of human growth hormone induces post-pubertal hypergonadotrophism in male transgenic growth retarded rats. J Neuroendocrinol. 2006 Oct; 18(10):719-31.
16. Castillo C, Cruzado M, Ariznavarreta C, Gil-Loyzaga P, Lahera V, Cachofeiro V, et al. Effect of recombinant human growth hormone administration on body composition and vascular function and structure in old male Wistar rats. Biogerontology 2005;6(5): 303-
17. Sakrak O, Akpinar M, Bedirli A, Akyurek N, Aritas Y. Short- and long-term effects of bacterial translocation due to obstructive jaundice on liver damage. Hepatogastroenterology 2003; 50:1542-1546.
18. Shuang C, Hong-Tao W, Bin Y, Yu-Ru F, Qing-Jia O. Protective effects of recombinant human growth hormone on cirrhotic rats. World J Gastroenterol 2004 ;10(19): 2894-2897.

4. Riccardi R, Vigersky RA, Barnes S, Bleyer WA, Poplack DG. Methotrexate levels in the interstitial space and seminiferous tubule of rat testis. Cancer Res. 1982;42(5):1617-9
5. Krakower GR, Kamen BA. In situ methotrexate polyglutamate formation in rat tissues. J Pharmacol Exp Ther. 1983; 227(3): 633-8.
6. Brooks DE. Activity of androgenic control of glycolytic enzymes in the epididymal spermatozoa of the rats. Biochem J 1976; 156: 527–37.

۷. خاکی آرش ، بزی پرویز. اصول و فنون هیستوپاتولوژی و تکنیکهای اختصاصی رنگ آمیزی بافتها. بوشهر: انتشارات دانشگاه علوم پزشکی بوشهر ، ۱۳۸۵.

8. Yilmaz B, Kutlu S, Canpolat S. Effects of paint thinner exposure on serum LH, FSH and testosterone levels and hypothalamic catecholamine contents in the male rat. Biol Pharm Bull 2001;24(2):163–6.
9. Russell LD, Russell JA. Short-term morphological response of the rat testis to administration of five chemotherapeutic agents. Am J Anat 1991 Oct;192(2):142-68.
10. Satoh K, Ohyama K, Nakagomi Y, Ohta M, Shimura Y, Sano T, et al. Effects of growth hormone on testicular dysfunction induced by cyclophosphamide (CP) in GH-deficient rats. Endocr J 2002 Dec;49(6):611-9.
11. Badri SN, Vanithakumari G, Malini T. Studies on methotrexate effects on testicular steroidogenesis in rats. Endocr Res 2000 May; 26(2):247-62.

۱۲. خاکی آرش، سهرابی حقدوست ایرج، غفاری نوین معرفت، بزی پرویز. بررسی اثرات سیپروفلوکزازین بر سلولهای رده سرتولی در موش صحرایی . مجله پزشکی طب جنوب،دانشگاه علوم پزشکی بوشهر،سال هشتم، شماره ۱، ۱۳۸۵ : ۱۱۸-۱۱۰.