مقاله پژوهشی

بررسی اثرات سیتوتوکسیک داروی سیپروفلوکساسین در بافت بیضه موش صحرایی

دکتر آرش خاکی*، مهناز حیدری**، دکتر معرفت غفاری نوین***، دکتر امیرافشین خاکی****، دکتر فرزاد رجایی*****

دریافت : ۸۵/۲/۵ ، پذیرش : ۸۵/۸/۱

چکیده:

مقدمه و هدف: داروی سیپروفلوکساسین (Ciprofloxacin) یکی از آنتی بیوتیک‌های خانواده فلورکینولون می‌باشد کـه طیـف اثـر وسیعی در کنترل بیماری‌های مختلف عفونی وعفونتهای ناشـی از میکـــروبهای گـرم منفـی دارد و دربـیش از ۱۰۰ کـشـور دنیـــا کاربــرد درمــانی دارد. هدف از این مطالعـه تعیین اثـرات هیستـوپاتـولوژیک وسیتوتوکسیک داروی سیپروفلوکـساسین دربافـت بیضهٔموش صحرایی می باشد.

روش کار: در این مطالعه تجربی ۲۰ سر موش صحـرایی نر نژاد ویستار جهت مدل آزمایـشگاهی بـه دو گـروه کنتـرل (n=۱۰) و آزمایش (n=۱۰) تقسیم شدند. در گروه کنترل موش‌ها به مدت ۶۰ روز از غذا و آب در شرایط استاندارد استفاده کردنـد و در گروه آزمایش موش‌ها دوز درمانی داروی سیپروفلوکساسین را به میزان ۱۲/۵mg/kg به مدت ۶۰ روز از طریق محلول در آب آشامیدنی دریافت کردند. در روز شصت به منظور مطالعات هیستوپاتولوژیکی و سیتوتوکسیک ، پس از نمونه‌برداری بافت بیضه به آزمایشگاه پاتولوژی ارجاع داده شد.

نتایج: مطالعه بافت بیضه برای پی بردن به میزان اثرات سیتوتوکسیک دارو نشاندهنده افزایش میزان جذب نوری بعد از گذشت ۵ روزپس ازکشت در گروه تحت مطالعه بودکه به میزان(کنترل=۱/۵±۹۲/۸ و تحت مطالعه= ۶۵±۶، P ≤۰/۰۵) در گـروه تحـت مطالعه نسبت به گروه کنترل معنـی‌دار بـود،همچنین *مطالعـه بـا* میکروسـکوپ‌هـای نـوری نـشان دهنـده مـرگ سـلولهای رده اسپرماتوسیت اولیه به همراه افزایش قطر هستهٔ این سلولهادر گروه تحت مطالعه در مقایسه با گروه کنترل بود و اختلاف آن به میزان(P<۰/۰۱) معنی‌دار بود.

نتیجه نهائی: با توجه به تغییرات به وجود آمده در این مطالعـه احتمـال آن مـی‌رود کـه ایـن داروبـااثرات سیتوتوکـسیک کـه بـر سلولهای رده اسپرماتوسیت اولیه میگذاردسبب افزایش مرگ سلولی این رده از سلولهاگشته ودرنتیجه با اثراتی که برپارامترهای سلامتی اسپرم خواهد گذاشت،سبب کاهش میزان باروری در انسان گردد.

کلید واژه ها : بیضه / سیپروفلوکساسین / سیتوتوکسیک / موش

مقدمه :

آنتی بیوتیک‌هـا جهـت درمـان بیمـاری‌هـای عفـونی کاربرد مهمی دارند.بیماری‌های عفونی دستگاه ادراری یکی از مهمترین عوامل تهدید کننده زندگی افراد بالغ به شمار می‌رود، در حدود ۲۰ درصـد از افـراد مونـث و۱٪ از افـراد مذکر جامعه در طول زندگی خود به یکـی ازبیمـاری‌هـای دستگاه تناسلی،ادراری مبـتلا مـی‌شـوند(۳-۱). مهمتـرین عوامـل پـاتوژن درایـن دسـتگاه اشرشـیاکولای،به میـزان ۹۵ـ۷۰٪ و استافیلوکوکوس ساپروفیتوکوس به میـزان ۵٪ می‌باشند(۵،۴).از بیماری هایی که سبب ایجاد نارسایی در

* استادیار بخش پاتولوژی دانشکده دامپزشکی دانشگاه آزاد اسلامی واحد تبریز(dr.khaki@iaut.ac.ir)
** پژوهشیار گروه غدد تولید مثل و جنین شناسی پژوهشکده ابن سینا
*** استادیار گروه غدد تولید مثل و جنین شناسی پژوهشکده ابن سینا
**** استادیار گروه علوم تشریح دانشکده پزشکی دانشگاه علوم پزشکی تبریز
***** استادیار گروه علوم تشریح دانشکده پزشکی دانشگاه علوم پزشکی قزوین

دستگاه ادراری می‌شوند می‌توان به پیلونفریت، لپتوزپیروزیس،سیستیت ،سوزاک، بیماری سیفلیس ،لنفوگرانولماو عفونتهای ناحیهٔ واژن بامنشاء باکتریایی اشاره کرد(۵،۶). جهت درمان این بیماری‌ها از آنتی بیوتیک‌ها، از جمله آنتی بیوتیک‌های موجود در خانواده فلوروکینولون‌ها مثل سیپروفلوکساسین (Ciprofloxacin) استفاده می‌شوداین دارو با مکانیسم جلوگیری از عملکردDNA-gyrase (توپوایزومراز)و با ممانعت از باز شدن رشته‌های DNA (DNA -Supercoiling)،از تکثیر باکتری جلوگیری می‌کند.همچنین این دارو در درمان عفونت‌های داخل سلولی مثل: لیستریومونوسایتوژنز ، مایکوباکتریوم توبرکلوزیس،استافیلوکوک آرئوس (۱۰-۷) و عفونت‌های حاصله از باکتری‌های گرم منفی در دستگاه ادراری تناسلی،عفونت‌های حاصله توسط مایکوپلاسماها ، کلامیدیاها ، استرپتوکوک‌ها(۱۴-۱۱) بسیار موثر است. این دارو ناهنجاریهایی در سیستم عضلانی ـ حرکتی در افرادنابالغ (کودکان)، تورم مفصل، و ناهنجاری در راه‌رفتن را سبب می‌شود. همچنین اثرات روی دستگاه اعصاب مرکزی، CNS که در ۹ـ۱٪ بیماران گزارش شده است (۴،۱۵). باتوجه به گزارش سازمان بهداشت جهانی (WHO)، حدود یک سوم از مردم کره زمین از بیماریهای عفونی رنج می‌برند و این افراد دسته ای از مبتلایان به بیماریهای سل و بروسلوز و بیماری‌های مقاربتی عفونی مزمن ناحیه ادراری تناسلی، هستند که جهت درمان، نیاز به مصرف دراز مدت آنتی‌بیوتیکها دارند که گاهی در حدود ۴۰ تا۶۰ روز این تجویز دارو ادامه داردو باتوجه به طول دورهٔ درمانی با طول دوره اسپرماتوژنز که در انسان ۸±۶۴ روز (۱۶،۱۷) و در موش صحرایی۵±۴۸ روز می‌باشد(۱۸،۱۹) مطابقت می‌کند مصرف این داروممکن است دارای اثراتی سوء دربافت بیضهٔباشد. باتوجه به مطالعات انجام شده در مورد اثرات آنتی بیوتیک‌ها، برفرایندااسپرماتوژنزمشخص شده است که داروهای ، ایزونیازید، اکسی تتراسایکلین، استرپتومایسین و تایمیکوزین اثری بر روی تحرک اسپرم ندارند (۱۵) ولی آنتی بیوتیکهای آموکسیسیلین، اریترومایسین و کوتریموکسازول همگی سبب کاهش درصد قابلیت زیست اسپرم‌ها می شوند (۱۶،۱۸) در برخی از تحقیقات که در مورد درمان التهاب اپیدیدیم با داکسیسیلین انجام شده است ، وقوع حالت الیگواسپرمی (oligoasthenospermia) پس از تجویز ۸ روزه در ۷۵٪ بیماران رخ داده است (۱). همچنین تجویز۱۵ روزهء داروهای افلوکساسین وپفلوکساسین در موشهای صحرایی که به مدت متوالی نشان دهنده کاهش میزان لاکتات دهیدروژناز(LDH-X) بیضه و کاهش اسید فسفاتاز و کاهش تعداد و تحرک اسپرمها بوده است. تحقیقات گذشته مشخص کرده است که سیپروفلوکساسین از طریق فعال کردن کاسپاز۳ سبب مرگ برنامه ریزی شده سلول(آپوپتوزسیس) می شود (۲۲-۱۹ ،۱۰).

ازآنجاییکه تاکنون مطالعات در زمینه اثرات احتمالی این دارو برروی بافت بیضه انجام نگرفته است و باتوجه به این که مرگ سیتوتوکسیک ازانواع مرگ سلولی میباشد ، در مطالعه حاضر به تعیین اثرات احتمالی این دارو از لحاظ مرگ‌سیتوتوکسیک پرداخته‌ایم.

روش کار:

جهت این مطالعه تجربی مورد ـ شاهدی از ۲۰سر موش صحرایی نر نژاد ویستار(Wistar) که از مرکز انیستیتو پاستور ایران خریداری شده بود، استفاده گردید. رت‌ها در حدود ۸ هفته سن داشتند و وزنشان در حدود ۲۵۰±۱۰g بود. در طول زمان مطالعه، رت‌ها به مدت ۱۲ ساعت در روشنایی و ۱۲ ساعت در تاریکی قرار گرفتند (۹ صبح تا ۹ شب) دمای اطاق نگهداری (۲۵/۳-۲۳/۹) درجه سانتی‌گراد بود و درصد رطوبت اطاق ۶۰-۵۵٪ اندازه‌گیری شده بود.۲۰ سر رت به دو گروه کنترل (n=۱۰) و تحت مطالعه (n=۱۰)تقسیم شدند و گروه تحت مطالعه از غذا به همراه دوز درمانی داروی سیپروفلوکساسین (آریاـ ایران) به میزان ۱۲/۵ mg/kg استفاده نمودند (۲۰).طریقه استفاده از دارو به طور محلول در آب آشامیدنی به صورت روزانه به مدت ۶۰ روز بود و جهت اطمینان از مصرف دارو هر روز آب آشامیدنی آب خوری‌های رت‌ها در گروه تحت مطالعه تعویض می‌شد(۶).

روش جراحی جهت برداشت نمونه: در روز شصت ام، از پنتوباربیتورال (۴۰ mg/kg) جهت بیهوشی از طریق تزریق داخل صفاقی استفاده شده و سپس ناحیه صفاقی از ناحیه شکاف عرضی شکمی باز شد. سپس بیضه‌ها در هر دو گروه کنترل و تحت مطالعه از بدن خارج شدند.در انتهای این مطالعه حیوانات بر طبق قانون حمایت از حیوانات (۲۳) و در طول مدت ۲ ساعت(۱۱ـ۹ صبح) توسط Co_2 کشته شدند.

مراحل آماده سازی بافت جهت مطالعه بامیکروسکوپ‌های‌نوری: نمونه‌های بافت بیضه در محلول فرمالین ۱۰٪بـافر تثبیـت گردید وپس ازتهیهء مقاطع میکروسکوپی با ضخامت (۵µ) توسـط میکروتـوم ازرنـگ آمیـزی هماتوکـسیلن-ائـوزین (H&E) اسـتفاده گردیدوسـپس جهـت تهیـــهٔ تـصـــاویر میکروســـکوپی از فـــیلم ASA 400 Kodak Ultra و میکروسـکوپ نـوری مـدل (Olympus/ 3H - Z) سـاخت کشور ژاپن استفاده شد .

بررسی اثر سیتوتوکسیک دارو بر بافت بیضه: بیـضه رت‌هـای تشریح شده را برداشته داخل محیط کـشت RPMI بـدون سرم گذاشـته و بعـد از برداشـتن کپـسول اطـراف بیـضه، لوله‌های سیمنی فر را باز نمـوده و بـا قیچـی بـه قطعـات بسیار ریز خرد شـد و بافـت‌هـای قطعـه قطعـه ۴ــ۳ بـار شستشو داده تا کاملاً از اسپرم عاری شوند. آنگـاه قطعـات بافتی را داخل لولـه فـالکون انتقـال داده و ۱۰ml محـیط HBSS (Hank's balance salt solution) و ۱mg/ml کلاژناز به آنها اضافه نمود و در داخـل انکوبـاتور ۳۷°c بـه مدت ۳۰ دقیقه قرار داده و در این مدت چنـد بـار توسـط هم‌زن بافت‌ها را مخلوط نموده تا هضم آنزیمی و مکانیکی صورت گیرد و عمل هضم آنزیمی را با اضافه نمودن ۳۰ml HBSS متوقف شود. بـه مـدت ۱۰ دقیقـه مجـددا انکوبـه نموده تا قطعات بافتی تـه نـشین شـوند و محـیط روی را خارج و قطعات را به ۱mm3 بـرش داده شـد و در مرحلـه بعدی از آنزیم تریپسین ۰/۲۵٪ استفاده شد و مجـدداً ۳۰ دقیقه انکوبه شد. بعد از ۳۰ دقیقه مجـداً سـانتریفوژ و بـر روی رسوب سلولی محـیط سـرم دار اضـافه شـد و بعـد از یکنواخت نمودن سلولها، حدود ۵۰۰ µl از سوپ سـلولی و محیط را برداشته و داخل پلیت‌های ۲۴ تایی قرار گرفـت. سپس پلیت‌هارا داخـل انکوبـاتور Co_2 دار بـه مـدت ۵ روز قرار داده شدند و سلولهاکشت داده شدند . جهـت ارزیـابی سمیت سلولی دارو با استفاده از آزمون رنگ سنجی قرمـز خنثـی بـدین طریـق انجـام گرفت،کـه ابتـدا رقـت ۴۰ میکروگرم بر میلی‌لیتر از محلول نوترال رد تهیـه گردیـد و به مدت یک شب در انکوباتور ۳۷ درجه سانتی گراد انکوبه شـد و در روز بعـد بـه مـدت ۱۰ دقیقـه بـا دور ۱۵۰۰ سانترویفوژ شدند تا رسوب کریستالی از محیط رنگ خارج گردد. پس از سـپری شـدن یـک هفتـه از کـشت سـلولها محیط کشت روی سلولها به آرامی خارج و حجم معینی از رنگ قرمز خنثی (Neutral red) ۲۰۰ میکرولیتر، به حفرات حاوی سلول اضـافه شـد بـه منظـور جـذب رنـگ توسـط لیزوزومهای غشا سیتوپلاسمی سلول رنـگ نـوترال رد بـه مدت ۳ ساعت در مجاورت سلولها انکوبـه شـد در مرحلـه فیکس سلولی مقدار ۲۰۰ میکرولیتر از محلـول فیکـساتیو کلراید کلسیم و فرمالدئید به منظور شستـشو و فیکـساتیو سلولها به هـر حفـره اضـافه و خـارج نمـوده و آنگـاه ۲۰۰ میکرولیتر محلول لیز کننده اتانل و اسید اسـتیک بـه هـر حفره اضافه و به مـدت ۱۵ دقیقـه انکوبـه گردیـد. سـپس محلول داخل حفرات به منظـور اسـتخراج کامـل رنـگ از سلولها به شدت پیپتاژ نموده تـا مـایع رنگـی ایجـاد شـده وســپس توســط دســتگاه الایــزا- ریــدر(Elizareader) در طول موج ۵۴۰ نـانو متـر میـزان شـدت رنـگ ارزیـابی شد(۲۴).

روش بررسی لوله های سیمنی‌فرازلحاظ score هـای(مراحـل) مختلف : جهت بررسی وارزیابی لوله های سیمنی‌فرازلحاظ scoreهای(مراحل) مختلف از متد (De Kretser)اسـتفاده گردید که بدین منظورمقاطع میکروسکوپی باضخامت(۵µ) تهیه گردید و سپس با رنگ آمیزی هماتوکـسیلن-ائـوزین (H&E)ایـن مقـاطع رنـگ آمیـزی شدند،سـپس بـه ازای مقاطع میکروسکوپی تهیه شده ازبافت بیضهء هر سـرموش صحرایی،درهردوگروه کنتـرل وآزمـایش ، ۱۰۰ عـدد لولـه سیمنی‌فر به صورت تصادفی انتخاب گردیدو بابزرگنمـایی ۶۴۰برابر لوله های سـیمنی‌فربرطبـق متـد (De Kretser) ارزیابی شدند ، باتوجه به اینکه برطبـق ایـن متـد ارزیـابی لوله های سیمنی‌فردر ۱۰ مرحله(scores) انجـام میگیـردو مرحله اول(Sc_1) مربوط به آتروفی(ازبـین رفـتن سـلولهای جنسی زایا)لوله های سیمنی‌فرو مرحله دهم (Sc_{10}) مربوط به لوله های سیمنی‌فرسالم میباشد و از آنجایی که این دو مرحله حساسیت متناسب با نوع روش مطالعه مـا دارد لـذا جهت ارزیابی لوله های سیمنی‌فرمطالعه برروی مراحل اول و دهم انتخاب گشتند وبا روش آنالیز آماریF-Test، نتـایج حاصله، آنالیز گردید(۲۵).

نتایج :

نتـایج مطالعـات میکروسـکوپ نـوری در موشـهای صحـرایی گروه تحت مطالعه نشاندهنده ایجاد فاصله میـان لوله‌های سیمنی‌فر، پرخونی عروق سیاهرگی، افزایش قطـر عـروق سـیاهرگی، مـرگ سـلولهای رده اسپرماتوسـیت اولیه در گروه تحت مطالعـه در مقایـسه بـا گـروه کنتـرل است(شکل۱و۲).

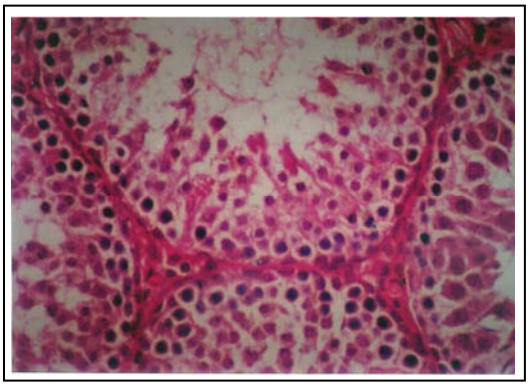

شکل ۱: میکرو گراف نوری مقطعی از بافت بیضه در گروه کنترل.رنگ آمیزی H&E ،(×640).اغلب توبولهای سیمنی فردر Score8-10 قرارداشتند. به طبیعی بودن شکل توبولهای سیمنی فر دقت نمائید

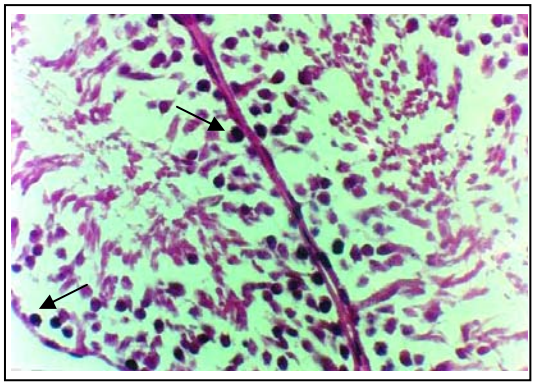

شکل ۲: میکرو گراف نوری مقطعی از بافت بیضه در گروه تحت مطالعه. رنگ آمیزی H&E،(×640). از بین رفتن اپیتلیوم ژرمینال (مثلث) ونکروتیک شدن سلولهای اسپرماتوسیت اولیه (پیکانها) دقت نمائید

نتایج اثرات سیتوتوکسیک دارودربافت بیضه نشان دهنده افزایش میزان جذب نوری(جدول۱) بعداز گذشت ۵ روز از کشت درگروه کنترل نسبت به گروه تحت مطالعه بود، که اختلاف‌های بین گروه تست و کنترل به میزان (P< ۰/۰۵) از لحاظ آماری دارای تفاوت معنی داری بود.

جدول ۱: نتایج آماری حاصل از اثرات سیتوتوکسیک در آنالیز آماری داروی سیپروفلوکساسین به میزان ۱۲/۵mg/kg بر روی بافت بیضه در گروه تحت مطالعه در مقایسه با گروه کنترل

	OD± SEM
گروه کنترل(۲×۱۰^{۵}Cell/ml)	۹۲/۸ ±۱/۵
گروه تحت مطالعه (۲×۱۰^{۵}Cell/ml)	۶۵±۶

OD= جذب نوری خوانده شده

بدین ترتیب که در گروه کنترل بعدازگذشت پنج روز تمام سطح پلیتها بصورت سلولهای تک لایه پر شده بود در حالی که گروه تحت مطالعه بعدازگذشت پنج روز ، حدود ۶۰ درصد از سطح پلیتها بصورت سلولهای تک لایه پر شده بود و این به نظر می‌رسید که رشد سلولهای که تحت درمان با سیپروفلوکساسین بودند دچار اختلالاتی از لحاظ رشدی شده‌اند(شکل۳).

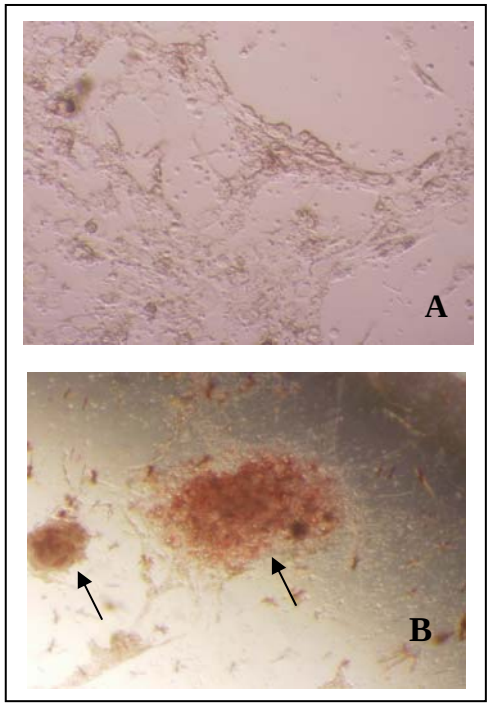

شکل۳ : :میکرو گراف نوری از محیط کشت سلول جهت مطالعه‌اثرات‌سیتوتوکسیک‌داروی سیپروفلوکساسین به میزان ۱۲/۵ Mg/Kg در گروه تحت مطالعه(A) درمقایسه بااثرات سیتوتوکسیک بدون حضورداردر محیط کشت سلول درگروه کنترل (B)بعدازگذشت پنج روز،به مناطقی که رشد سلولی در محیط کشت رخ داده است(پیکانها) دقت نمائید.

همچنین در بررسی نتایج لوله های سیمنی‌فرازلحاظ score های مختلف این لوله‌ها درscore های مختلف قرار داشتند و نتایج حاصله نشان داد که لوله های سیمنی‌فر گروه تحت مطالعه به میزان۳/۱۷ ±۴/۴ در مرحله اول (Sc1) و لوله‌های سیمنی‌فرحاضردر گروه کنترل به میزان۸/۴±۲/۰۱در مرحله۱۰(Sc10) قرار داشتند(جدول۲).

جدول۲: آنالیزآماری توبولهای سیمنی فر در مرحله اول ودهم گروههای کنترل و تحت مطالعه

	گروه کنترل	گروه تحت مطالعه
مرحله اول	۰/۲±۴۲۲	۴/۴±۳/۱۷
مرحله دهم	۸/۴±۲/۰۱	۱/۱۷±۲/۵

P<۰/۰۵

در بررسی نتایج قطر هسته سلولهای اسپرماتوسیت اولیه در گروه تحت مطالعه نشان دهنـــده آن بود کـــه قطر هـسته این سلولها برابـر بـا (۰/۱۴±۰/۴۴)ودرگـروه کنتـرل برابـر با(۰/۹۵۰±۰/۱۶) بودند کـه ایـن تغییـرات نـشان دهنـده افزایش قطر هـسته در سـلولهای اسپرماتوسـیت اولیـه در گروه تحت مطالعه در مقایسه با گروه کنترل بود و اختلاف آن به میزان(P<۰/۰۱) معنی‌دار بود.

بحث:

روشن ساختن و بررسـی علـل و عوامـل ایجادکننـده ناباروری در مـردان در یـک جامعـه کمـک ارزنـده ای بـه بیمارانی که از ناباروری رنج می برند خواهند نمود. میـزان قـدرت بـاروری مـردان و فرآینـد اسـپرماتوژنز بـه عوامـل متعددی بـستگی دارد یکـی از ایـن عوامـل سـالم مانـدن سلولهای ژرمینال جنسی و تعادل مـابین تعـداد سـلولهای زنده سالم جنسی و سلولهای مرده است کـه میتوانـدنقش بسزایی در دوره اسـپرماتوژنز ومیـزان تولیداسـپرم داشـته باشند. سلولهای ژرمینال جنسی براثرانواع مختلف مرگهای سلولی از تعدادشان کاسته می شود که ازانواع مرگ سلولی میتوان بـه نکـروز, آپوپتوزسـیس و مـرگ سیتوتوکـسیک اشاره کرد. آپوپتـوزیس رویـدادی اسـت کـه بـا همکـاری مولکولهای خارج سلولی و سیگنالهای درون سلولی کـه در ارتباط با همدیگر هستند رخ می‌دهد و سبب نجات سلولها و خودکشی خود به خود آنهامی‌شود(۱۴). در سالهای اخیر تعدادی از مطالعاتی کـه در حیوانـات آزمایـشگاهی انجـام شـده اسـت توانـسته اسـت نقـش عوامـل شـیمیائی ، تشعشعات، عفونی، ویروسی، گرما، انجماد، آنتاگونیـستهای هورمونGNRHوخارج ساختن غده هیپـوفیزاز بـدن را در وقوع آپوپتوزسیس وانواع مرگ سلولی دربافت بیضهٔ نـشان دهد (۲۸-۱۸،۲۶).با توجه بـه گـزارش سـازمان بهداشـت جهانی در عصر حاضر ۱/۳ مردم کره زمـین از بیماریهـای عفونی رنج مـی برنـد(۱۲)و جهـت درمـان خـود از آنتـی بیوتیکهـای مختلـف اسـتفاده مـی کننـد و در بـسیاری از بیماریهای مقـاربتی و عفـونی مربـوط بـه دسـتگاه ادراری تناسلی (۲۹)و بیماریهائی مثل سل و بروسـلوز کـه جهـت درمان نیاز به مصرف دراز مدت آنتی بیوتیکهـا دارنـد کـه گاهی ۴۰ تا ۶۰ روز مدت درمان توسط این داروهـا ادامـه می یابد و این طول درمـان ۴۰ تـا ۶۰ روزه بـا طـول دوره اسپرما توژنز در انسان و رتها مطابقت مـی کنـد (۱۹-۱۶). ناگفتـــه نماند داروی سیپروفلوکساسین در درمـــان این بیماریهـای عفـونی مـزمن بـسیار مـوثر واقـع شـده اسـت (۱۴، ۶-۴). تحقیقات گذشـته مـشخص کـرده اسـت کـه سیپروفلوکساسین از طریق فعال کردن کاسپاز۳ سبب مرگ برنامه ریزی شده سلول(آپوپتوزسیس)می شود(۲۲-۲۰ ، ۱۰) چون فعال کردن کاسپاز۳ می تواند نقش مهمی درکـاهش تعداد اسپرم, تحرک اسپرم و افزایش میـزان DNA قطعـه قطعه شده دراسپرم و بوجودآمدن واریکوسل داشته باشـد (۲۲). در تائید تحقیقات گذشته ، نتـایج جدیـد حاصـله از اثرات این دارو بر روی بافـت بیـضه نـشان داده اسـت کـه قدرت تحرک اسپرم و تعداد اسپرم ها کـاهش مـی یابـد و غلاف رشته ای دم اسپرم ها ضخیم تر می گردند (۳۰،۳۱) و پرخونی عـروق سـیاهرگی بهمـراه افـزایش قطـر عـروق سیاهرگی را به میزان چشمگیری در گـروه تحـت مطالعـه سبب می گردد(۳۱). همچنین مطالعـات بـا میکروسـکوپ الکترونی نیز نشان دهنده آن است که این آنتـی بیوتیـک سبب واکوئولیزه شدن میتوکندریهای موجود در سـلولهای رده سرتولی، اسپرماتوگونی و اسپرماتوسیت اولیـه بهمـراه افزایش میزان هتروکروماتین تر شدن هسته این سلول هـا می گـردد(۳۰). تحقیقـات گذشـته دانـشمندان در مـورد بیوپسی های انجام گرفته از بافت بیضه بیماران مبتلا بـه هیپواسپرماتوژنز توانسته اسـت یافتـه هـای هیـستولوژیک جدید و الگوها و علل مختلفی را آشکار سـازد کـه یکـی از علتهای اصـلی هیپواسـپرماتوژنز در بیمـاران فـوق بـدلیل توقف رشد سلولهای اسـپرماتوگونی بـه دلیـل مـرگ ایـن سلولها بوده است(۳۲،۳۳) و عموماً توازن تعـداد سـلولهای در حال مرگ و سلولهای در حال رشد توسط فرآیند مرگ برنامه ریزی شده سلول ثابت می ماند(۳۴،۳۵). در مطالعه اخیر نتایج مطالعـات میکروسـکوپی نـشان داد کـه هـسته سلولهای اسپرماتوسیت اولیه در گروه تحت مطالعه نـسبت به گروه کنترل هتروکروماتین شده بودنـد و شـکل آنهـا از حالت گرد بـه حالـت بیـضوی تغییرکـرده بـود همچنـین افزایش قطر هسته این سلولها در گـروه تحـت مطالعـه در مقایسه با گروه کنترل معنی‌دار بود. سیتوپلاسم سـلولهای اسپرماتوسیت اولیه ائوزینوفیلیـک تـر شـده بـود کـه ایـن علایـم نـشان دهنـده ایـن بـود کـه اکثـر سـلولهای رده اسـپرماتوگونی و اسپرماتوسـیت اولیـه موجـود در لوله‌هـای سـیمنی‌فـر دچـار مـرگ سـلولی از نـوع نکـروز انعقـادی شـده بودنـد. ایـن نتـایج یافتـه هـای قبلـی محققین درموردنقش سیپروفلوکساسین در فعال کـــردن

کاسپازها درالقاءمرگ سلولی را تایید می نماید. شایان ذکر است که بررسی اثر سیتوتوکسیک دارو بر بافت بیضه نشان دهنده آن بود که میزان جذب نوری بعداز گذشت ۵ روزازکشت درگروه کنترل نسبت به گروه تحت مطالعه افزایش یافته بودکه این تاییدکننده تاثیرسمیت این دارو در محیط کشت گروه تحت مطالعه بود. همچنین مطالعه لوله‌های سیمینی‌فرازجهت تقسیم بندیscore ها نشان دادکه این توبولها در score های مختلف قرار داشتندو لوله‌های سیمینی‌فر در گروه تحت مطالعه نسبت به گروه کنترل به صورت قابل ملاحظه‌ای دچار آتروفی توبولها شده بودندو در مرحله(Sc1) , واقع شده بودند ، که این خودبرطبق منابع قبلی (۲۶،۳۶،۳۷) دلیلی دیگر برکاهش تعداد سلولهای جنسی زنده(اسپرماتوسیت اولیه و اسپرماتوگونی) وازبین رفتن و مرگ سلولهای جنسی (اسپرماتوسیت اولیه واسپرماتوگونی) موجود در توبولهای بافت بیضه است.

نتیجه نهایی:

در نتیجه میتوان استدلال کرد که تجویز ۱۲/۵ mg/kg از دز درمانی داروی سیپروفلوکساسین به مدت ۶۰روزدر طول دوره اسپرماتوژنز می تواند سبب ایجاد تغییرات پاتولوژیک مثل آتروفی لوله های سیمینی فر و آسیبهای غیرقابل برگشت به سلولهای موجود در بافت بیضه ومرگ سلولهای اسپرماتوگونی و اسپرماتوسیت اولیه گردد و سیکل نرمال اسپرماتوژنز را مختل نموده و سبب ایجاد هیپواسپرماتوژنز و ناباروری در موشهای نر گردد.برطبق مطالعه تحقیقات قبلی ،در مقایسهٔ اثرات این دارودر بافت بیضه با سایرآنتی بیوتیکهایی که در این ضمینه مورد آزمایش واقع گردیده اند،میتوان نتیجه گرفت که این دارو می تواند برخلاف سایر آنتی بیوتیکها، برروی تمام پارامترهای دخیل در اسپرماتوژنز موشهای نر اثرگذاشته ودارای اثرات سمیت بیشتری میباشد واز آنجا که تجویز داروی سیپروفلوکساسین می‌تواند اثرات مشابهی را احتمالاً در انسان ایجاد کند لذاپیشنهاد می‌گرددر تجویز داروی فوق احتیاط لازم به عمل آید.

سپاسگزاری:

از مساعدت پژوهشکده ابن سینا دانشگاه علوم پزشکی شهید بهشتی تهران و بخش آناتومی دانشکده پزشکی دانشگاه علوم پزشکی تبریز قدردانی میگردد.

منابع :

1. Mandell GL, Douglas RG, Bennet JE. Principles and practice of Infectious diseases. 3rd ed. New York: Churchill Livingston, 1990: 203-205.
2. Neu HC.Optimal characteristics of agents to treat uncomplicated Urinary tract infections. J Infection 1992; 20(Suppl 4): 266–71.
3. Orenstein R, Wong ES.Urinary tract infections in adults. J Am Fam Physician 1999; 59: 1225–34, 1237.
4. Jun YT, Kim HJ, Song MJ. In Vitro effects of ciprofloxacin and roxithromycin on apoptosis of jurkat T lymphocytes. J Antimicrobial Agents and Chemotherapy 2003;47: 1161-1164.
5. Reece RJ, Maxwell A. Probing the limits of the DNA breakage-reunion domain of the Escherichia coli DNA gyrase A protein. J Biol Chem 1991; 25: 3540-6.
6. Giamarellos-Bourboulis EJ, Grecka P, Giamarellou H. Comparative in vitro activity of ciprofloxacin vs 8 antimicrobial agents against nosocomial multiresistant P. J Aeruginosa Strains Drugs 1995;49(Suppl 2):203-4.
7. Ronald AR, Nicolle LE,Harding GK. Standards of therapy for urinary tract infections in adults. J Infection 1992; 20(Suppl 3): 75-80.
8. Hooper DC, Wolfson JS, Ng EY. Mechanisms of action and resistance to ciprofloxacin. Am J Med 1987; 82(Suppl 4):12–20.
9. Warren JW, Abrutyn E,Hebel JR. Guidelines for antimicrobial treatment of uncomplicated acute Bacterial cystitis and acute pyelonephritis in women. J Clin Infect Dis 1999; 29:745–58.
10. Naber KG, Landen H. Rapid resolution of symptoms with ciprofloxacin therapy in 3859 hospitalised patients with urinary tract infection. Intern J Antimicrobial Agents 2004;23: 35-40.
11. Firsov AA,Vostrov SN,Shevchenko AA. A new approach to in vitro comparisons of antibiotics in dynamic models: equivalent area under the curve/MIC breakpoints and equiefficient doses of trovafloxacin and ciprofloxacin against bacteria of similar susceptibilities. J Antimicrob Agents Chemother 1998; 42: 2841-7.
12. Sissi C, Andreolli M, Cecchetti V. Mg(2+)-mediated binding of 6-substituted quinolones to DNA: relevance to biological activity. J Bioorg Med Chem 1998;6(Suppl 9): 1555-61.
13. Andriole VT. Urinary tract infections in the 90s, pathogenesis and management. J Infection 1992; 20(Suppl 4):251–256.
14. Christine N, Erik S, Christian B,et al. Cipro-

غفاری معرفت. اثرات انجماد شیشه ای بر میزان آپوپتـوز در بلاستوسیست موش. فصلنامه پزشکی باروری و نابـاروری ، سال پنجم، شماره۲، زمستان ۱۳۸۲ : ۶۲-۵۵ .

28. Rajaei F, Otoi T. Analysis of DNA fragmentation of porcine embryos exposed to cryoprotectants. Reprod Dom Anim 2005; 40: 1-4.
29. Raz R, Naber KG, Raizenberg C. Ciprofloxacin 250 mg twice daily versus ofloxacin 200 mg twice daily in the treatment of complicated urinary tract infections in women. Eur J Microbiol Infect Dis 2000; 158: 327–331.

۳۰. خـــاکی آرش،ســـهرابی حقدوســـت ایرج،غفـــاری نـــوین معرفت،بزی پرویز،زاهـدی افـشین، آذرمـی یـدا... بررسـی اثـرات هیـستوپاتولوژیکی سـیپروفلوکزازین بربافـت بیـضهٔ مـوش صـحرایی ازلحـاظ میکروسـکوپ الکترونـی. مجلـه دانـشکده پزشـکی دانـشگاه علـوم پزشـکی گـیلان، سـال چهاردهم، شماره۵۶، ۱۳۸۴: ۶۱-۷۰.

۳۱. خاکی آرش، سهرابی حقدوست ایرج،غفاری نـوین معرفـت، بزی پرویز،حیدری مهناز،آذرمی یدا... بررسی اثـرات داروی Ciprofloxacin بـر میـزان اسـپرماتوژنزدررت. مجلـه پزشکی طب جنوب،دانشگاه علـوم پزشـکی بوشـهر، سـال هشتم، شماره۲، ۱۳۸۴ : ۲۱-۳۰.

32. Judas L, Bentzen SM, Hansen PV. Proliferative response Of mouse spermatogonial stem cells after irradiation.A quantitative Model analysis of experimental data. J Cell Prolif 1996;29:73–87.
33. Clermont Y. Kinetics of spermatogenesis in mammals; seminiferous epithelium cycles and spermatogonial renewal. J Physiol Rev 1972; 52:198-236.
34. Raff MC. Social controls on cell survival and cell death Nature. 1992; 356:397–400.
35. Nakagawa S, Nakamura N, Fujioka M. Spermatogenic cell apoptosis induced by mitomycin C in the mouse testis. J Toxicol Appl Pharmacol 1997;147(Suppl 2): 204-13.
36. Xia C, Xia Z. Nuclear volume estimation using different sampling, measurement and calculation methods.J Anal Quant Cytol Histol 2000; 22(3):258-62.
37. Simorangkir DR, Wreford NG, De Kretser DM. Impaired germ cell development in the testes of immature rats with neonatal hypothyroidism.J Androl 1997;18(2):186-93.

floxacin-induced acute psychosis in a patient with multidrug-resistant tuberculosis. J Eur Psychiat 2003; 18: 262–263.
15. Abbitt B, Berndtson WE, Seidel GE. Effect of dihydrostreptomycin or oxytetracycline on reproductive capacity of bulls. Am J Vet Res 1984;45(11):2243-6.
16. Hargreaves CA, Rogers S, Hills F. Effects of co-trimoxazole, erythromycin, amoxycillin, tetracycline and chloroquine on sperm function in vitro. J Hum Reprod 1998;13(7): 1878-86.
17. Abd-Allah AR, Aly HA, Moustafa AM. Adverse testicular effects of some quinolone members in rats. J Pharmacol Res 2000; 41(2): 211-9.
18. Bustos-Obregon E, Rodriguez H.Testicular x-ray irradiation in adult Mice as a model to study spermatogonial proliferation.J Andrologia 1991; 23: 447–50.
19. Kerr JB, Maddocks S, Sharpe RM. Testosterone and FSH have independent, synergistic and stage-dependent effects upon spermatogenesis in the rat testis. J Cell and Tissue Research 1992; 268:179–189.
20. Shinoda K, Mitsumori K, Yasuhara K. Doxorubicin induces male germ cell apoptosis in rats. J Arch Toxicol 1999 ; 73 (Suppl4-5):274-81.
21. Suschek CV, Krischel V, Bruch-Gerharz D. Nitric oxide fully protects against UVA-induced apoptosis in tight correlation with Bcl-2 up-regulation. J Biol Chem 1999; 5: 6130-7.
22. Zhang J, Zhang Y, Herman B. Caspases apoptosis and aging. J Ageing Res Rev 2003; 2(Suppl 4): 357-66.
23. Babich H, Borenfreund E. Application of the neutral red cytotoxicity assay to in vitro. Toxicology 1991;18: 129-144.
24. National Institutes of Health. The principles of laboratory animal care.National Institutes of Health publication, 1985: 86-23.
25. De Kretser DM, Holstein AF. Testicular biopsy and abnormal germ cells.In Hafez, E.S.E.(Ed) The human semen and fertility regulation in men. St.Louis: Mosby 1976: 332–343
26. Dutta HM, Misquitta D, Khan S. The Effects of Endosulfan on the Testes of Bluegill Fish, Lepomis macrochirus: A Histopathological Study. J Arch Environ Contam Toxicol 2006;16: Epub ahead of print.

۲۷. رجایی فـرزاد ، سـلیمانی راد جعفـر ، نیـک نفـس بهـروز ،