

## گزارش یک مورد موکوسل کونکابولوزا

دکتر عبدالرحیم کوشا\*، دکتر حمیدرضا کریمی\*\*

دریافت: ۸۳/۱۱/۱۴، پذیرش: ۸۴/۹/۱۶

### چکیده:

**مقدمه:** انسداد مجرای خروجی سینوس ها سبب تجمع ترشحات موکوسی اپی تلیوم تنفسی در داخل آنها شده که موکوسل سینوس نامیده می شود.

**معرفی بیمار:** گزارش حاضر یک مورد موکوسل کونکابولوزا در دختر جوان ۱۸ ساله ای است که بدلیل انسداد نسبی سمت راست حفره بینی از ۸ ماه قبل و انسداد کامل طی ۲ ماه اخیر مراجعه نموده است. بیمار با تشخیص احتمالی موکوسل کونکابولوزا تحت عمل جراحی قرار گرفت.

**نتیجه نهائی:** بررسی پاتولوژی از نمونه برداشت شده حین عمل مؤید موکوسل بود. بعد از عمل هیچگونه عارضه ای گزارش نشد. ۲ ماه پس از عمل در معاینه مجدد بیمار بینی باز بوده و عارضه ای مشاهده نشد.

**کلید واژه ها:** کونکابولوزا / موکوسل

### مقدمه:

کلینوئید قدامی هوادار شده (۱)، شاخک تحتانی (۱۰)، کریستاگالی (۲)، فضای پتریگوماگزیلاری (۴)، کلیووس (۲،۱۲) و کونکابولوزا (۱۵-۱۳، ۱۴) گزارش گردیده است. علائم بیماری بستگی به اندازه و محل درگیری ضایعه دارد و از چند روز تا چند سال طول می کشد (۵). بعنوان مثال موکوسل فرونتال سبب برآمدگی چشم و دید دوتایی می گردد، درمان خارج نمودن کامل مخاط سینوس فرونتال است (۱۶). موکوسل اسفنواثموئید خفیف تر بوده، اما از شکایات شایع بروز سردرد ورتکس و سردرد نازال عمقی می باشد که بایستی بیمار تحت درناژ وسیع قرار گیرد (۱۷، ۲۰، ۴). موکوسل ماگزیلا کیست بدون علامت و بدون نیاز به درمان بوده مگر اینکه سبب بسته شدن مجرای خروجی طبیعی شود (۱۵). در موکوسل سینوس پر از موکوس، بدون هوا و متسع بوده و اتساع حفره سینوس برای تشخیص حائز اهمیت می باشد. در ابتدا اتساع سینوس سبب نکرور فشاری و تخریب استخوانی می شود که پریوست قادر به ترمیم کامل دیواره سینوس نمی باشد،

موکوسل اتساع سینوسها ناشی از تجمع موکوس بدنال انسداد مزمن مجرای طبیعی سینوس می باشد (۱). اولین بار توسط Nacalain در سال ۱۷۸۵ میلادی کیست پر از موکوس در سینوسهای پاراناژال گزارش شد. پس از نامگذاری موکوسل توسط Rouilet در سال ۱۸۹۶ میلادی، گزارشات متعددی در مورد موکوسل عنوان گردید (۲). این ضایعه رشد کندی دارد (۳) و تمام سنین را درگیر می کند، اما شایعترین سن درگیری ۴۰ تا ۶۰ سالگی می باشد. میزان ابتلا به موکوسل در زنان و مردان یکسان است (۲، ۴). پاتوژنز ایجاد موکوسل مورد بحث است، اما در بیشتر موارد همراهی انسداد بینی و التهاب مطرح می باشد (۵، ۶). بیشترین محل درگیری موکوسل سروگردن در سینوسهای پاراناژال میباشد (۷، ۸) که بترتیب شیوع عبارتند از موکوسل سینوس فرونتال (۶۵-۶۰٪)، سینوس اثموئید (۲۵-۲۰٪)، سینوس ماگزیلا (۱۰٪)، سینوس اسفنواثموئید (۲-۱٪) (۲، ۴) و در موارد بسیار نادر موکوسل در سلول اونودی (۱۰، ۹).

\* استادیار گروه گوش و حلق و بینی دانشکده پزشکی دانشگاه علوم پزشکی گیلان

\*\* دستیار گروه گوش و حلق و بینی دانشکده پزشکی دانشگاه علوم پزشکی گیلان (KARIMI\_ENTHNS@yahoo.com)

بیمار با تشخیص احتمالی موکوسل کونکابولوزا کاندید عمل گردید. پس از شستشوی داخل بینی با نرمال سالین، با استفاده از چراغ پیشانی مشاهده شد که توده مورد نظر تمام فضای حفره بینی را تا وستیبول پر کرده است. با کمک اندوسکوپ برش کوچکی در بخش قدامی - خارجی توده داده شد. پس از بازنمودن توده، مقدار زیادی مایع خاکستری رنگ با قوام ژلاتینی به کمک ساکشن خارج گردید. مقداری از بافت با فورسپس تروکات بریده شده تا حجم توده کمتر شود، همچنین سعی شد تا جهت جلوگیری از نشت مایع مغزی- نخاعی، فشار زیادی به تیغه داخلی شاخک میانی وارد نشود. نتایج بررسی آندوسکوپی نشان داد که بولاتموئیدالیز و زائده قلابی سالم می باشد. کشت ترشحات از نظر قارچ و باکتریولوژی منفی بود. بررسی پاتولوژی نمونه برداشت شده، اپتیوم تنفسی را گزارش نموده که مؤید موکوسل می باشد. ویزیت بعد از عمل و ۲ ماه بعد از جراحی نیز هیچگونه عارضه خاصی را نشان نداد، بینی کاملاً باز بود.

#### بحث:

موکوسل کیسه ای پراز موکوس و قابل اتساع می باشد که توسط سلولهای اپیتلیال مفروش شده است. موکوسل اغلب سینوسهای پاراناژال را تحت تاثیر قرار می دهد (۷). عمده ترین حالت در سینوس فرونتال (۶۰٪) و سپس سینوس اتموئید (۲۵-۲۰٪)، در ماگزایلا (۱۰٪) و ندرتاً در سینوس اسفنوئید گزارش شده است. علت ایجاد موکوسل نامشخص است (۱۶)، اما ۵۰٪ بیماران سابقه عفونت، ۲۵٪ سابقه تروما (جراحی قبلی و شکستگی) و ۱۰٪ سابقه حساسیت را ذکر می کنند (۴). در بعضی موارد شواهد بافت شناسی دال بر افزایش تعداد سلولهای ترشچی در غشاء و ترشح بیش از حد مخاط بعنوان یک عامل همراه گزارش می شود. بطور کلی دو تئوری در مورد آن مطرح می شود فرضیه اول انسداد مجرای بینی و احتباس موکوس و در فرضیه دوم انسداد یکی از غدد بزاقی کوچک.

موکوسل کلاسیک ضایعه ای استریل است و علامت دار شدن آن ناشی از اثر فشاری توده می باشد. این مسئله با تخریب و اتساع دیواره استخوانی سینوسها سبب جابجایی ارگانهای اطراف و احیاناً آسیب به آنها می شود. در واقع سینوس با پروسه دینامیک خوردگی و ساخت استخوان جدید اتساع پیدا می نماید (۲۱-۱۸).

موکوسل فرونتال بعد از انسداد مجرای سینوسی اتساع

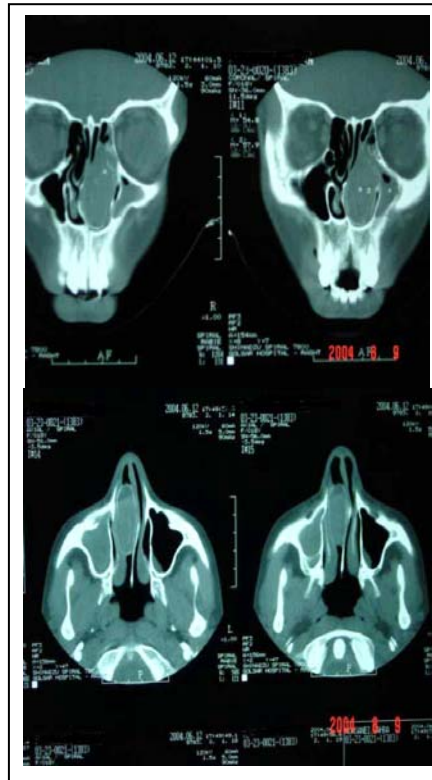
در نتیجه قسمتهایی از دیواره سینوس غیراستخوانی شده و در تصویربرداری این مناطق بصورت فقدان استخوان خود را نشان می دهند.

#### روش کار:

بیمار دختر جوان ۱۸ ساله، اهل رشت می باشد. شکایت اصلی وی هنگام مراجعه به بخش گوش، گلو و بینی و جراحی سر و گردن بیمارستان امیرالمومنین رشت انسداد کامل سمت راست حفره بینی بوده که بتدریج از ۸ ماه گذشته شروع و طی ۲ ماه اخیر به انسداد کامل تبدیل شده است. در شرح حال بیمار سابقه عفونتهای سینوسی، عفونت دندان، رینوره، ترشحات پشت حلق، تب و درد صورت وجود نداشت. در معاینات بالینی انجام شده تمام حفره بینی راست از توده ای صاف با مخاط صورتی رنگ پر شده بود که در لمس با پروب قوام استخوانی و سفت داشت. وستیبول بینی بطرف بیرون برجستگی داشته اما دفورمیتی در صورت مشاهده نگردید. معاینه حفره سمت چپ بینی طبیعی بود.

#### نتایج:

نتایج آزمایشات پاراکلینیک نرمال اعلام گردید. سی تی اسکن گردن در مقطع اگزیمال- کورونال موکوسل شاخک میانی با تورم سینوس ماگزایلا سمت راست و کونکابولوزای شاخک میانی سمت چپ را نشان داد (تصویر ۱).



تصویر ۱: سی تی اسکن گردن در مقطع اگزیمال - کورونال

است. بنظر می رسد گزارش حاضر اولین مورد موکوسل کونکابولوزا در ایران باشد(با جستجو در سایتهای ایران مدکس و ایران داک).

#### منابع:

- Som PM, Curtin HD. Head and neck imaging. 4th ed. New York : Mosby , 2003: 221-31
- Wingate J, Rechtweg JS, Grand W, Jouandet M, Balos L, Wax MK. Mucocele of the crista galli. J Otolaryngol 2001; 30(1): 43-6.
- Conboy PJ, Jones NS. The place of endoscopic sinus surgery in the treatment of paranasal sinus mucocoeles. Clin Otolaryngol Allied Sci 2003; 28(3): 207-10.
- Arrue P, Kany MT, Serrano E, Lacroix F, Percodani J, Yardeni E, Pessey JJ, Manelfe C. Mucocoeles of the paranasal sinuses: uncommon location. J Laryngol Otol 1998 ;112(9):840-4.
- Serrano E, Pessey JJ, Lacomme Y. Sinus mucocoeles: diagnostic and surgical aspects (apropos of 8 cases treated with rhino-surgical endoscopy. Acta Otorhinolaryngol Belg 1992 ; 46(3) : 287-92.
- Iannetti G, Cascone P, Valentini V, Agrillo A. Paranasal sinus mucocoele: diagnosis and treatment. J Craniofac Surg 1997;8(5):391-8
- Gavioli C, Grasso DL, Carinci F, Amoroso C, Pastore A. Mucocoeles of the frontal sinus. Clinical and therapeutical considerations. Minerva Stomatol. 2002 ;51(9):385-90
- Badia L, Parikh A, Brookes GB. Management of middle ear myoclonus. J Laryngol Otol 1994;108(5):380-2
- Klink T, Pahnke J, Hoppe F, Lieb W. Acute visual loss by an Onodi cell. Br J Ophthalmol 2000 ;84(7):801-2
- Ogata Y, Okinaka Y, Takahashi M. Isolated mucocoele in an Onodi cell. ORL J Otorhinolaryngol Relat Spec 1998 ; 60(6):349-52
- Namon AJ. Imaging case study of the month: Mucocoele of the inferior turbinate. Ann Otorinolaryngol 1995;104: 910-912.
- Chua R, Shapiro S. A mucopyocoele of the clivus:case report. Neurosurgery 1996;39: 589 - 590

یافته، بکندی رشد نموده و سینوس فرونتال را می پوشاند(۳). موکوسل فرونتال بصورت پروپیتوز(برآمدگی) تحتانی خارجی چشم و توده‌ای در بالا و داخل اوربیت نمایان می شود. موکوسل اتموئید به صورت پروپیتوز خارجی چشم و گرفتگی بینی تظاهر کرده و موکوسل ماگزیلاری سبب ایجاد توده در گونه و انحراف چشم به سمت بالا می شود. موکوسل‌های سلول اونودی و کلینوئید قدامی هوایی شده می تواند سبب درگیری عصب اپتیک شود(۲۲،۲۱،۱۶). هوادار شدن شاخک میانی را کونکابولوزا می نامند که فرم دو طرفه شایعتر از یک طرفه می باشد(۲۳،۱۹،۱۴). شیوع کونکابولوزا در ۳۴٪ بیماران با مشکلات سینوسی گزارش شده است (۴). در بعضی موارد کونکابولوزا سبب ایجاد تنگی و انسداد کمپلکس استئومنتال می شود. وارد شدن کونکابولوزا به مئاتوس میانی سبب بروز التهاب موضعی می شود. انسداد مزمن کونکابولوزا منجر به بروز موکوسل در شاخک میانی می شود و خود را بصورت انسداد بینی نشان می دهد(۱۱). عوارض موکوسل عبارتند از تخریب استخوانی، تهاجم به اوریت، تهاجم به مغز و عفونت ثانویه است. درمان موکوسل سینوسهای پاراناژال جراحی بوده که بروش اندوسکوپی یا اکسترنال می باشد(۲۳،۱۶).

اگر چه ممکن است موکوسل با سایر پاتولوژیها مانند نئوپلاسم و پولیپوز همراه باشد(۵،۱۵) اما تصویر برداری سی تی اسکن، MRI، عکس ساده تشخیص را تا حدودی مشخص کرده و این امکان را فراهم می آورند که بتوانیم بین موکوسل و سایر پاتولوژیها افتراق قائل شویم.

انجام سی تی اسکن نسبت به MRI جهت تشخیص ضایعات استخوانی مقدم تر می باشد. در سی تی اسکن موکوسل به صورت ضایعه‌ای یکنواخت با دانسیته کم خود را نشان داده که محتویات ضایعه با تزریق افزایش دانسیته پیدا نکرده‌اند مشخص می شود و در صورت افزایش دانسیته نشانه عفونی شدن موکوسل می باشد. MRI ارتباط موکوسل با بافتهای نرم اطراف را نشان می دهد (۲۵،۲۴). معمولاً در T1 و T2 شدت علائم از قوت بیشتری برخوردار است. ولی مقدار آن به غلظت آب، پروتئین و موکوسل ضایعه بستگی دارد(۱۹،۵،۴،۲).

موکوسل یکی از ضایعات خوش خیم سینوسهای پاراناژال می باشد که می تواند بسته به محل درگیری سبب علائم بالینی مختلف شود. در بررسی مقالات و کتب تنها چند مورد موکوسل کونکابولوزا در دنیا گزارش شده

13. Dawlatly EE, Telmesani LM. Concha bullosa pyocele--undiagnosed for 3 years. *Rhinology* 1999;37(2):90-2
14. Zinreich SJ, Mattox DE, Kennedy DW, Chisholm HL, Diffley DM, Rosenbaum AE. Concha bullosa: CT evaluation. *J Comput Assist Tomogr.* 1988 ; 12(5): 778-84.
15. Wu YZ, Li DT, Yang SR. CT diagnosis of maxillary mucocoeles. *Hunan Yi Ke Da Xue Xue Bao* 2001 ;26(4):356-8
16. Nakashima T, Watanabe Y, Arao H. Computed tomographic evaluation of multiple mucocoeles of paranasal sinuses. *J Laryngol Otol* 1986; 100(10): 1139-43.
17. Kosling S, Hintner M, Brandt S, Schulz T, Bloching M. Mucocoeles of the sphenoid sinus. *Eur J Radiol* 2004; 51 (1) : 1-5.
18. Lim CC, Dillon WP, McDermott MW. Mucocoele involving the anterior clinoid process: MR and CT findings. *AJNR Am J Neuroradiol* 1999 ;20(2): 287-90.
19. Lloyd G, Lund VJ, Savy L, Howard D. Optimum imaging for mucocoeles. *J Laryngol Otol* 2000 ;114(3):233-6.
20. Moriyama H , Hesaka H , Tachibana T, Honda Y. Mucocoeles of ethmoid and sphenoid sinus with visual disturbance. *Arch Otolaryngol Head Neck Surg* 1992;118(2):142-6
21. Moriyama H, Nakajima T, Honda Y. Studies on mucocoeles of the ethmoid and sphenoid sinuses: analysis of 47 cases. *J Laryngol Otol* 1992; 106(1): 23-7
22. Har-El G, Balwally AN, Lucente FE. Sinus mucocoeles: is marsupialization enough? *Otolaryngol Head Neck Surg* 1997 ;117(6):633-40.
23. Kennedy DW, Bloger WE, Zimreich SJ. Diseases of the sinuses;Diagnosis and management. B.C. Decker Inc, 2001:370-75
24. Lidov M, Som PM. Inflammatory disease involving a concha bullosa (enlarged pneumatized middle nasal turbinate): MR and CT appearance. *AJNR Am J Neuroradiol.* 1990; 11(5): 999-1001.
25. Nardis PF, Bellelli A, Pompili A. Mucocoele of the paranasal sinus. CT assessment. *Radiol Med (Torino).* 1991; 81(5):633-6.